




ACTAS Derma-Sifiliográficas

Full English text available at
www.actasdermo.org



IMÁGENES EN DERMATOLOGÍA

Tumefacción labial en varón inmunocompetente

Lip Swelling in an Immunocompetent Man



N. Valdeolivas-Casillas*, A.B. Piteiro-Bermejo y L. Trasobares-Marugán

Servicio de Dermatología, Hospital Universitario Príncipe de Asturias, Alcalá de Henares, Madrid, España

Varón de 27 años, sin antecedentes personales de interés, que consulta por lesiones de 2 días de evolución localizadas en el labio inferior. A la exploración se objetivan vesículas de contenido claro y erosiones, por lo cual es diagnosticado de herpes simple labial y tratado con valaciclovir oral. En los días posteriores el paciente sufre un empeoramiento refiriendo dolor intenso y aumento del volumen del labio inferior, donde presenta numerosas

pústulas que drenan en espumadera (fig. 1) Se realizan cultivos de la colección purulenta para hongos, bacterias y micobacterias. Se aísla *Staphylococcus aureus* y con el diagnóstico de absceso labial se instaura tratamiento con amoxicilina clavulánico intravenoso y drenaje manual, consiguiéndose una excelente respuesta clínica. En la figura 1b se muestra el aspecto del labio al mes de finalizar el tratamiento.

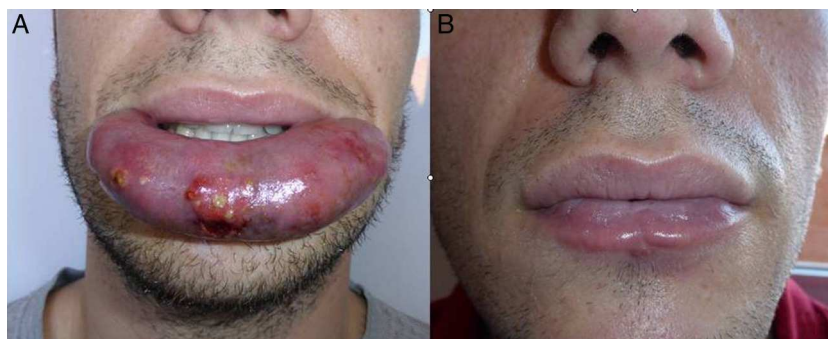

Figura 1

* Autor para correspondencia.

Correo electrónico: n.valdeolivas@gmail.com

(N. Valdeolivas-Casillas).