



ACTAS Derma-Sifiliográficas

Full English text available at
www.elsevier.es/ad



REVISIÓN

Dermatofibrosarcoma protuberans

C. Serra-Guillén*, B. Llombart y O. Sanmartín

Servicio de Dermatología, Instituto Valenciano de Oncología, Valencia, España

Recibido el 24 de junio de 2011; aceptado el 29 de octubre de 2011
Disponible en Internet el 28 de enero de 2012

PALABRAS CLAVE

Dermatofibrosarcoma
protuberans;
Cirugía de Mohs;
COL1A1-PDGFB;
Imatinib

KEYWORDS

Dermatofibrosarcoma
protuberans;
Mohs surgery;
COL1A1-PDGFB;
Imatinib

Resumen El dermatofibrosarcoma protuberans es el sarcoma de piel más frecuente aunque su incidencia es muy baja comparada con otros tumores cutáneos. Se presenta clínicamente en forma de placa indurada de crecimiento lento sobre la que aparecen nódulos a medida que el tumor progresa. Se localiza inicialmente en la dermis desde donde infiltra el tejido celular subcutáneo, la fascia, el músculo e incluso el hueso. La translocación COL1A1-PDGFB es específica del dermatofibrosarcoma protuberans y sirve de ayuda en el diagnóstico de determinados casos. Según la revisión de las series publicadas en la literatura, el porcentaje de recidivas con cirugía micrográfica de Mohs es mucho menor que el encontrado cuando se emplea cirugía convencional con márgenes amplios. Para casos metastásicos o en aquellos donde la cirugía pueda ser mutilante se dispone recientemente del imatinib, fármaco de la familia de los inhibidores de la tirosina quinasa.

© 2011 Elsevier España, S.L. y AEDV. Todos los derechos reservados.

Dermatofibrosarcoma Protuberans

Abstract Dermatofibrosarcoma protuberans is the most common skin sarcoma, although its incidence is very low compared with other skin tumors. It presents as a slow-growing indurated plaque on which nodules develop over time. The lesion arises in the dermis but can invade subcutaneous tissue, fascia, muscle and even bone. COL1A1-PDGFB translocation is specific to dermatofibrosarcoma protuberans, and the presence of this fusion contributes to diagnosis in certain cases. A review of the literature provides evidence that recurrence is much lower after Mohs micrographic surgery than after conventional wide local excision. In the case of metastatic disease or when surgery would be mutilating, another recently approved treatment is the tyrosine kinase inhibitor imatinib.

© 2011 Elsevier España, S.L. and AEDV. All rights reserved.

Introducción

El dermatofibrosarcoma protuberans (DFSP) es un tumor cutáneo que representa los avances en Medicina que se han obtenido gracias a la biología molecular, en cuanto a diagnóstico y tratamiento. Presenta una translocación

* Autor para correspondencia.
Correo electrónico: cserraguillen@gmail.com (C. Serra-Guillén).

específica útil para diagnosticar determinados casos y además existe un fármaco prometedor de la familia de los inhibidores de la proteína tirosina quinasa que ha abierto una interesante posibilidad de tratamiento en los casos avanzados.

El DFSP fue descrito por primera vez en 1890 por Taylor¹ como un tumor sarcomatoso que recordaba a un queloide. Sin embargo, fueron Darier y Ferrand² en 1924 los primeros en reconocer el DFSP como una entidad propia. Un año más tarde, en 1925, Hoffman³ acuñó los términos «tumor de Darier-Ferrand o dermatofibrosarcoma protuberans» haciendo referencia a la especial tendencia de este tumor a desarrollar nódulos protuberantes en su superficie.

Actualmente se define el DFSP como un tumor cutáneo de crecimiento lento infiltrativo que presenta una alta tasa de recidivas locales pero baja capacidad metastásica. Se clasifica según la OMS⁴ dentro de los tumores cutáneos fibrosos, fibrohistiocíticos o histiocíticos y según Weiss y Goldblum⁵, en su tratado de *Tumores de partes blandas*, dentro de la clasificación de los tumores fibrohistiocíticos de malignidad intermedia.

Tradicionalmente se ha clasificado el DFSP dentro de las neoplasias fibrohistiocíticas, pero realmente la histogénesis del DFSP continúa siendo incierta. Según diversos trabajos el DFSP puede tener un origen fibroblástico^{6,7}, histiocitario^{6,8}, o neural^{9,10}, o derivar a partir de los dendrocitos dérmicos CD 34 positivos^{11,12}, sin embargo, muchos de esos trabajos tienen resultados contradictorios y en ningún caso se puede demostrar claramente la célula de la cual deriva el DFSP.

La expresión en el DFSP de nestina, un filamento intermedio expresado en células madre neuroectodérmicas, sugiere que el origen del DFSP sea una célula neuromesenchimal pluripotencial¹³⁻¹⁵. Esta hipótesis que explica el origen de ciertos tumores a partir de una célula madre pluripotencial mutada sería la más aceptada actualmente para el DFSP, encontrándose dicha célula madre mesenchimal, nestina positiva, en el foliculo piloso¹⁴.

Como la mayoría de los sarcomas, el DFSP no tiene un factor de riesgo bien establecido y su etiología es desconocida. Pack y Tabah¹⁶ en 1951 sugirieron como factor etiológico del DFSP el antecedente de traumatismo local en la zona del tumor, puesto que en su serie este antecedente lo refería el 13% de los casos. Posteriormente Taylor y Helwig¹⁷ en su serie de 115 casos observan que 19 (16,5%) fueron precedidos por un traumatismo local. Desde entonces han sido muchos los casos descritos de DFSP desarrollados en la zona de un traumatismo. Este antecedente traumático que oscila del 10 al 20% de los casos podría desencadenar la aparición del tumor o ser una mera coincidencia.

Se han descrito varios casos de DFSP en mujeres en las que el tumor surge o acelera su crecimiento durante el embarazo¹⁸, incluso se encontró una alta expresividad de progesterona en 3 DFSP de mujeres embarazadas¹⁹ y se ha intentado relacionar este hallazgo con una posible etiología hormonal del DFSP pero sin resultados concluyentes. Lo que sí parece claro es que su aparición no está relacionada con la exposición solar, puesto que no se encuentran trabajos donde se demuestre esta asociación.

Epidemiología

El DFSP es un tumor poco frecuente. Su incidencia se ha calculado entre 0,8 y 5 casos por millón de habitantes/año²⁰⁻²². Parece que la incidencia anual es superior en la raza negra que en el resto de las razas^{22,23}. En cuanto a sexos, aparentemente existe una distribución igual entre hombres y mujeres^{17,24,25}. Aunque las series amplias de casos muestran una mayor incidencia en hombres que en mujeres, en la revisión de 2.885 casos realizada por Criscione y Weinstock²² encuentran una incidencia ligeramente superior en el sexo femenino y en la serie de 143 casos de Martín et al.²⁶ el 63% de los pacientes son mujeres.

Para todas las razas y sexos, la edad de mayor incidencia se encuentra entre los 30 y los 50 años²², aunque se han descrito casos congénitos y en ancianos.

La localización más frecuente del DFSP es el tronco, como muestran todas las series amplias, apareciendo en el 40 al 60% de los casos en esta localización^{16,17,22,26,27}, sobre todo en la cintura escapular y la espalda. La segunda localización más frecuente son los miembros, viéndose afectados en un 20-30% de los casos. La cabeza y el cuello se ve afectada en el 10-15% de los casos y cuando esto ocurre suelen aparecer de manera característica en el cuero cabelludo y en la zona supraclavicular^{16,17,22,26,27}.

Características clínicas

El DFSP se presenta inicialmente como una pequeña placa de color de piel normal, pardusca, marrón, rosada o incluso violácea. En este estadio inicial puede pasar desapercibido por el paciente y ser confundido frecuentemente con lesiones benignas, puesto que se trata de una lesión asintomática e inespecífica. El tumor presenta un crecimiento lento y en este estadio inicial o en placa, puede adoptar 3 aspectos distintos²⁶, el primero, tipo morfea, donde la lesión aparece como una placa indurada de color de piel normal, blanquecino o grisáceo. El segundo, tipo atrofodermia, el tumor se presenta como una placa blanda, deprimida, de aspecto atrófico, de color piel normal. El tercero, o tipo angioma, es el menos frecuente y se asemeja a lesiones vasculares como el angioma plano. A medida que el tumor crece va infiltrando en profundidad y en extensión y va desarrollando nódulos en superficie (fig. 1A, B, C y D). El tiempo en el que el tumor pasa de fase en placa o no protuberante a fase tumoral con nódulos es extremadamente variable, desde menos de un mes hasta 50 años^{26,27}.

El tamaño del tumor depende fundamentalmente del tiempo de evolución. Normalmente en el momento de la consulta suele presentar un tamaño de 1 a 5 cm²⁷ pero se han descrito casos de tamaño superior a los 20 cm¹⁶.

El tumor se suele localizar en la dermis e infiltrar el tejido celular subcutáneo (TCS), por lo tanto normalmente es móvil y no adherido a planos profundos, aunque los casos con mucho tiempo de evolución pueden invadir la fascia, el músculo, el periostio y el hueso^{16,23,27,28}.

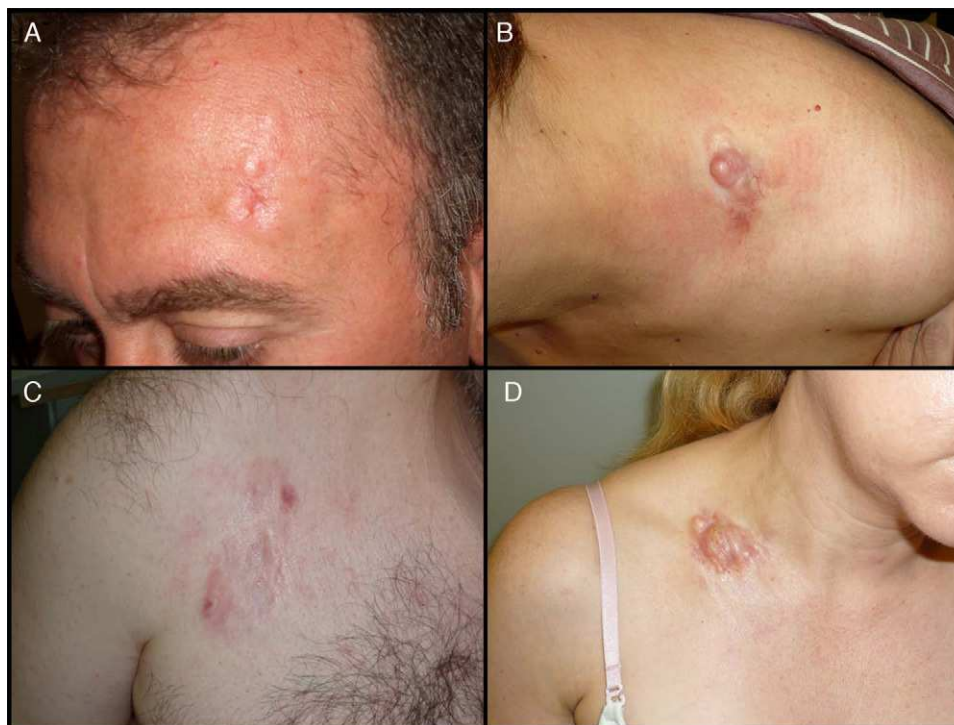

Figura 1 Imágenes clínicas de dermatofibrosarcoma. A. Dermatofibrosarcoma en zona frontal izquierda en forma de placa tumoral. B. Dermatofibrosarcoma en zona supraclavicular con nódulos en superficie. C. Dermatofibrosarcoma en el tórax con aspecto de placa cicatricial. D. Dermatofibrosarcoma en zona supraclavicular con nódulos en superficie.

Características histopatológicas

Macroscópicamente el DFSP es un tumor que se presenta como una masa única, más o menos bien delimitada en la dermis, de consistencia firme y de color amarillento o gris. En la exploración macroscópica la infiltración del TCS suele ser evidente (fig. 2A). Microscópicamente, la apariencia histológica del DFSP es la de un fibrosarcoma bien diferenciado. Está formado por una densa y uniforme proliferación de células fusiformes, con núcleo grande y elongado, con escaso pleomorfismo y baja actividad mitótica^{23,27}. El estroma presenta cantidades variables de colágeno y capilares. Una de las características histológicas más importantes del DFSP es la disposición de estas células en fascículos entrelazados de forma irregular lo que da un patrón denominado estoriforme^{23,27} (fig. 2B). Con menos frecuencia, las células se pueden disponer radialmente a partir de un foco fibroso central, el denominado patrón en rueda de carro.

La epidermis sobre el tumor suele estar adelgazada con crestas epidérmicas aplanadas. La dermis papilar normalmente está respetada, con una zona Grenz o de transición entre la epidermis y el tumor¹⁷.

La densidad celular es mucho mayor en la parte central del tumor que en la periferia, donde se emiten proyecciones digitiformes, en forma de tractos fibrosos poco celulares que infiltran el TCS, la fascia muscular, el músculo y hasta el hueso^{17,23,27} (fig. 2C y D). Estas prolongaciones del tumor en forma de tentáculos, que pueden llegar a gran distancia de la parte central del tumor, proporcionan al DFSP una extensión subclínica muy impredecible y pueden pasar desapercibidas

en un estudio histológico convencional, lo que provoca un alto índice de recidivas incluso tras extirpaciones quirúrgicas amplias^{29,30}. Se ha calculado que la extensión microscópica del tumor oscila de 0,3 a 12 cm más allá de los márgenes macroscópicos²⁹.

La característica fundamental del DFSP es la forma de infiltrar el TCS. Clásicamente el DFSP infiltra al TCS por los septos incluso por los lobulillos adoptando un patrón en panal de abeja (fig. 3A). En 1990 Kamino y Jacobson diferenciaron los patrones de infiltración del DFSP y del dermatofibroma (DF)³¹. Encontraron que el DFSP, aparte del conocido patrón en panal de abeja, infiltraba al TCS de forma más frecuente en patrón multicapa o en bandas paralelas a la superficie cutánea, dejando franjas de grasa respetada entre el tumor. Así mismo, vieron que el 60% de los casos de DFSP infiltraban en patrón en bandas paralelas, el 30% lo hacían en patrón en panal de abeja y un 10% compartían los 2 patrones. Posteriormente Zelger et al.³² confirmaron la existencia de los 2 patrones de infiltración del DFSP, aunque en su serie la mayoría presentaba el patrón en panal de abeja a diferencia de la serie de Kamino.

Variedades clínico-patológicas del dermatofibrosarcoma protuberans

Dermatofibrosarcoma protuberans congénito

Hasta 1957, cuando se describió un DFSP en un paciente de 5 años, se consideraba el DFSP como un tumor exclusivo de pacientes adultos. Desde entonces han sido muchos los

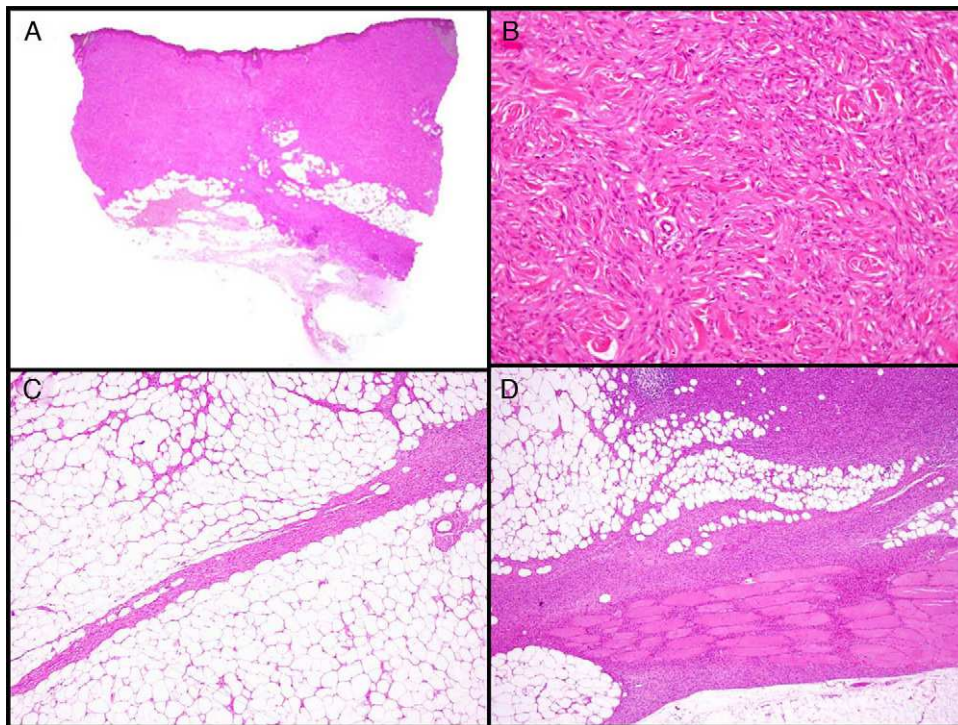


Figura 2 Imágenes histológicas de dermatofibrosarcoma. A. Imagen histológica de un dermatofibrosarcoma, visión panorámica (hematoxilina y eosina, 12,5x). B. Patrón estoriforme del dermatofibrosarcoma (hematoxilina y eosina, 100x). C. Infiltración del dermatofibrosarcoma en forma de prolongación digitiforme (hematoxilina y eosina, 40x). D. Infiltración muscular por dermatofibrosarcoma (hematoxilina y eosina, 40x).

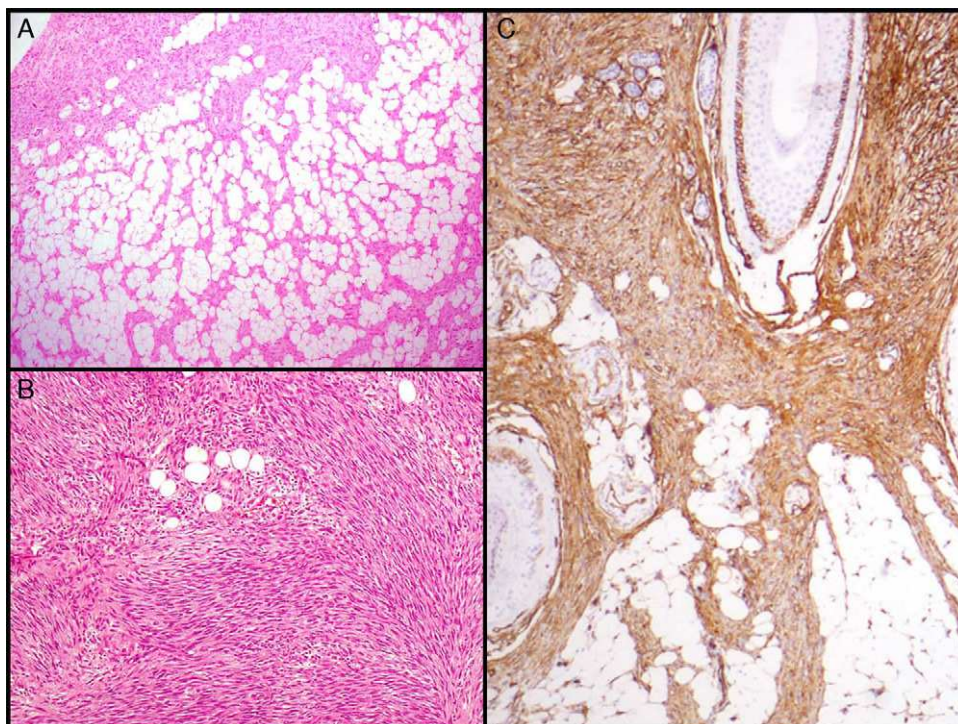


Figura 3 Imágenes histológicas de dermatofibrosarcoma. A. Infiltración del tejido celular subcutáneo en forma de panal de abeja (hematoxilina y eosina, 40x). B. Patrón fibrosarcomatoso de un dermatofibrosarcoma (hematoxilina y eosina, 100x). C. Tinción con CD 34 de un dermatofibrosarcoma (hematoxilina y eosina 100x).

casos descritos en la edad pediátrica y más de 30 los casos congénitos³³⁻³⁵.

Los DFSP congénitos presentan las mismas características inmunohistoquímicas y las mismas anomalías moleculares que el DFSP convencional, pero desde el punto de vista clínico e histológico suele haber diferencias evidentes. El DFSP congénito se suele presentar como una mácula o una placa atrófica más que como un tumor y se suele confundir con mucha frecuencia con malformaciones o tumores vasculares, morfea, atrofodermia, cicatrices atróficas o aplasia cutis^{33,35}.

Desde el punto de vista histológico, los casos poco evolucionados pueden carecer de los hallazgos característicos del DFSP como el patrón estoriforme o la infiltración del TCS y, en tales casos, el diagnóstico se suele retrasar.

Fibroblastoma de células gigantes

En 1982, Shmookler y Enzinger³⁶ describieron una serie de 20 casos de un raro tumor fibroblástico, que aparecía principalmente en pacientes menores de 10 años, caracterizado histológicamente por la proliferación de células fibroblásticas junto con células gigantes multinucleadas en un estroma fibromixoide al que denominaron fibroblastoma de células gigantes (FCG). Siete años más tarde, los mismos autores propusieron al FCG como la variedad infantil del DFSP³⁷. La estrecha relación entre el FCG y el DFSP se demuestra porque ambos tumores comparten la misma clínica, histología, inmunohistoquímica y anomalías moleculares³⁸. Sin embargo, la edad de aparición más frecuente antes de los 10 años y la presencia de células gigantes multinucleadas y un estroma mixoide en la histología caracterizan al FCG y lo diferencian del DFSP convencional.

Dermatofibrosarcoma protuberans pigmentado (tumor de Bednar)

En 1957 Bednar describió un tumor, de supuesta naturaleza neural, que mostraba un patrón estoriforme junto con células fusiformes pigmentadas al que denominó neurofibroma estoriforme pigmentado³⁹. Posteriormente, se vio que el tumor de Bednar compartía características clínicas e histológicas con el DFSP, y actualmente se le considera la variante pigmentada del mismo²⁷. El tumor de Bednar representa del 1 al 5% de los casos de DFSP y aparece más frecuentemente en pacientes de raza negra, a diferencia del DFSP convencional^{27,40}. Clínicamente suele ser indistinguible de un DFSP convencional, aunque, dependiendo de la cantidad de melanina que contenga el tumor, puede manifestarse como un tumor pigmentado o más frecuentemente ser un hallazgo histológico. Histológicamente el tumor de Bednar presenta como característica fundamental la presencia de una población de células dendríticas con melanina en mayor o menor proporción. Desde el punto de vista inmunohistoquímico, al igual que el DFSP convencional, es un tumor CD 34 positivo y S-100 negativo^{27,41}.

Se han descrito casos de DFSP que recidivan en forma de tumor de Bednar⁴² y también la presencia de áreas fibrosarcomatosas en un tumor de Bednar metastásico. Además, el tumor de Bednar presenta alteraciones cromosómicas

específicas del DFSP convencional⁴³. Todo ello evidencia el pronóstico y la naturaleza común de este tumor y el DFSP.

Dermatofibrosarcoma protuberans atrófico

En 1985 Lambert et al.⁴⁴ describieron 5 casos de DFSP con unas características clínicas que recordaban a una placa de morfea o a un carcinoma basocelular morfeiforme, puesto que presentaban un aspecto deprimido de la superficie. Como desde el punto de vista histológico eran casos claros de DFSP, propusieron el término de dermatofibrosarcoma no protuberans. Posteriormente, se describieron más casos parecidos a los de Lambert y sus colaboradores y se comenzó a utilizar el nombre de DFSP atrófico para designar a los DFSP con apariencia clínica de morfea.

Clínicamente consiste en una placa irregular, en ocasiones deprimida, de aspecto atrófico, con la presencia ocasional de telangiectasias superficiales, de color piel normal, eritematoso o pardusco⁴⁵.

El DFSP atrófico se define histológicamente por la reducción de más del 50% del espesor de la dermis con relación a la dermis sana peritumoral⁴⁶. Han sido descritos casos de DFSP atrófico con la translocación característica del DFSP⁴⁷.

Dermatofibrosarcoma protuberans esclerosante

La presencia de esclerosis en el seno de un DFSP es un hecho raro que parece desarrollarse de forma espontánea, sin el desencadenante de un antecedente inflamatorio o historia de radioterapia. De los 72 casos de DFSP de Díaz-Cascajo, 2 presentaban cambios escleróticos en más del 50% de la masa tumoral, lo que representaba el 3% de su serie y confirmaba lo poco frecuente que es este hecho en el DFSP⁴⁸.

Desde el punto de vista histológico, en las áreas de esclerosis las células neoplásicas son gradualmente reemplazadas por tejido esclerótico sin una reducción significativa del espesor tumoral, como sucede en el DFSP atrófico. La cantidad de colágeno en estas áreas se correlaciona con la pérdida de la celularidad tumoral⁴⁹. También han sido descritos casos donde las zonas escleróticas representan nódulos tumorales⁵⁰. Las áreas escleróticas son parcialmente positivas al CD 34, hecho que se correlaciona con la disminución de células tumorales que permanecen embebidas en el estroma esclerótico.

Para Díaz-Cascajo⁴⁸, la producción excesiva de colágeno por las células tumorales, sin la coexistencia de inflamación, y la presencia de transición entre las típicas áreas de DFSP y las áreas escleróticas pueden representar un signo de involución. En este sentido, los 3 casos descritos por Hattori⁵⁰ corresponden a DFSP de larga evolución, lo que podría dar sentido a la teoría de Díaz-Cascajo.

Dermatofibrosarcoma protuberans mioide

La presencia de áreas de diferenciación mioide en el DFSP es un hecho raro que fue descrito por primera vez en 1996 por Calonje y Fletcher⁵¹. Describieron 5 casos de DFSP comunes o DFSP con componente fibrosarcomatoso con presencia de haces y nódulos dispersos y confluentes de células fusiformes eosinófilas, de citoplasma bien delimitado y núcleo

vesicular muy semejantes a células musculares lisas o miofibroblastos. Dichas áreas mioideas eran CD 34 negativas pero sí se teñían para actina. Estas zonas aparecían tanto en la superficie como en la profundidad del tumor y no se localizaban específicamente en proximidad ni al músculo *erector pili* ni a las paredes vasculares, sino que lo hacían al azar, lo que indicaba que eran zonas propias del tumor. Sin embargo, muchos autores piensan que estas áreas mioideas no son una verdadera diferenciación del DFSP sino más bien un fenómeno reactivo representado en forma de miofibroblastos estromales hiperplásicos^{52,53}.

Independientemente del significado exacto de este hallazgo, la presencia de áreas de diferenciación mioidea en el DFSP es un hecho raro y suele acontecer, sobre todo, en casos de DFSP con componente fibrosarcomatoso⁵¹.

Dermatofibrosarcoma protuberans mixoide

La variedad mixoide del DFSP fue descrita por primera vez en 1983 por Frierson y Cooper⁵⁴. Posteriormente se han descrito varios casos y una serie amplia de 23 casos en 2007 por Reimann et al.⁵⁵. En todos los casos coinciden en destacar del DFSP mixoide que es muy poco frecuente.

Desde el punto de vista clínico y pronóstico se comporta de manera similar al DFSP convencional, con la única peculiaridad de que parece localizarse con más frecuencia en miembros que en el tronco⁵⁵. Histológicamente el tumor está compuesto por células fusiformes o estrelladas con citoplasma pálido, eosinófilo dispuestas en lóbulos. La presencia de gran cantidad de material mixoide en el estroma, que por definición está presente en más del 50% del tumor⁵⁵, conlleva que el patrón estoriforme suela ser menos aparente. Las mitosis son escasas y no suele haber mucho pleomorfismo. De manera característica presenta numerosos vasos ramificados de paredes finas. La positividad de las células para el CD 34, que se ve en la mayoría de los casos, y el patrón de infiltración en panal de abeja suelen ser los criterios diagnósticos más importantes puesto que en la mayoría de los casos el diagnóstico histológico es complejo.

Dermatofibrosarcoma protuberans con componente fibrosarcomatoso

En 1951 Penner describió un caso de DFSP metastásico que contenía áreas de fibrosarcoma⁵⁶. En los años sucesivos se han publicado muchos casos y series de DFSP con componente fibrosarcomatoso (DFSP-FS). Wang et al.⁵⁷ realizaron un estudio en el que analizaron por separado la zona de DFSP y la zona de FS en 6 DFSP-FS y encontraron las mismas alteraciones moleculares en las 6 muestras de DFSP y en 5 de las de FS, lo que apoya la histogénesis común de estos 2 componentes. La presencia de áreas fibrosarcomatosas en los DFSP se observa en un 7-17% de los casos según las series^{40,58,59}. Desde el punto de vista clínico y epidemiológico el DFSP-FS no difiere del DFSP convencional. Histológicamente se caracteriza por presentar, en el seno de un DFSP, áreas histológicamente indistinguibles de un fibrosarcoma. Estas zonas se caracterizan por una densa proliferación de células fusiformes dispuestas en largos fascículos que se cruzan formando un patrón en espina de pescado⁵⁸. Las áreas fibrosarcomatosas pueden ocupar desde un 5 a un 90% del

tumor, pero según Weiss y Goldblum se considera que un DFSP presenta componente fibrosarcomatoso cuando este ocupa por lo menos un 5-10% del tumor⁵ (fig. 3B). La tinción inmunohistoquímica con CD 34 en las áreas fibrosarcomatosas suele ser de menor grado o estar ausente en comparación con las áreas de DFSP contiguas. Por el contrario, se ha demostrado que en las áreas fibrosarcomatosas existe una sobreexpresión de la p-53⁵⁹ y un alto índice mitótico.

Características inmunohistoquímicas

Filamentos intermedios

La vimentina es una proteína que se expresa en todas las células mesenquimales; por lo tanto, prácticamente todos los sarcomas, incluido el DFSP son vimentina positivos⁶⁰.

La nestina es un filamento intermedio que se describió por primera vez como marcador de células madre neuroectodérmicas y posteriormente se identificó también en células madre mesenquimales de médula ósea, pulmón, músculo y páncreas¹¹. Recientemente se ha demostrado su utilidad en el DFSP, sobre todo para diferenciarlo del DF. Mori et al.¹⁵ comparan la tinción con nestina y otros marcadores inmunohistoquímicos en 16 casos de DFSP y en 30 de DF. Obtienen positividad para la nestina en el 94% de los DFSP y solamente en el 13% de los DF. En otros trabajos más recientes se obtienen resultados más contundentes todavía, puesto que encuentran intensa positividad en todos los casos de DFSP^{13,14}.

CD 34

En la piel normal, el CD 34 se expresa en las células endoteliales, en las células fusiformes perifoliculares, en las células fusiformes perivasculares y perianexiales, y en las células dendríticas intersticiales de la dermis reticular^{61,62}.

El CD 34 se consideraba un marcador relativamente específico para neoplasias de origen vascular, sin embargo, en 1992 Aiba et al.⁶² estudian la expresión del CD 34 en una serie de tumores fibrohistiocitarios como el DF, el DFSP, cicatriz hipertrófica y queloide, y encontraron que el único tumor que lo expresaba era el DFSP. Posteriormente Kutzner encuentra hallazgos similares⁶³. En 1994 Cohen et al.⁶⁴ revisan todas las series publicadas hasta entonces (9 series con 96 casos) y calculan que el 88% de los DFSP son CD 34 positivos. Desde entonces han sido varias las series descritas donde se muestran los resultados de la inmunotinción con CD 34 y se encuentra positividad en el 92-100% de los casos⁶⁵⁻⁶⁷; por lo tanto, es un marcador muy útil para diferenciar el DFSP de otros tumores fibrohistiocitarios, sobre todo del DF (fig. 3C).

A pesar de que la mayoría de los casos de DFSP expresa el CD 34, la positividad del CD 34 se ha descrito en multitud de tumores, tanto benignos como malignos, como tumor miofibroblástico inflamatorio, tumor fibroso solitario, fibroma esclerótico, fibromixoma acral superficial, sarcoma de Kaposi, neurofibroma, perineurioma, o melanoma⁶¹.

Factor XIIIa

El factor XIIIa es una proteína tetramérica que se expresa, en la piel normal, en los dendrocitos dérmicos de la

dermis papilar, especialmente alrededor de los vasos superficiales⁶⁷. En 1989 Cerio et al.⁶⁸ encuentran positividad para el factor XIIIa en 30 casos de DF, en comparación con 16 casos de DFSP donde hallan ausencia o muy escasa inmunotinción, sugiriendo que este marcador podía ser interesante para diferenciar estos 2 tumores. En la mayoría de los estudios se obtiene positividad en el 90-95% de los DF y, además, la expresión se obtiene en la mayoría de las células y de manera intensa, a diferencia del DFSP donde únicamente son positivos el 10-15% de los casos^{64,67,69}.

Otros marcadores inmunohistoquímicos

El diagnóstico diferencial del DFSP se establece frecuentemente con el DF y para ello, el CD 34 (positivo en la mayoría de los DFSP y hasta en el 25% de los DF⁶⁹) y el factor XIIIa (negativo en la mayoría de los DFSP y positivo en casi todos los DF) son los marcadores más utilizados; sin embargo, se ha descrito la utilidad de otros marcadores.

En 2004 West et al.⁷⁰ estudiaron la expresión de apolipoproteína D (APO D) en 421 tumores de partes blandas y encontraron que el tumor que más expresaba este marcador era el DFSP a diferencia de los DF comunes que resultaron todos negativos. Posteriormente otros trabajos confirman que la APO D puede ser interesante para diferenciar el DFSP del DF.

Otro marcador inmunohistoquímico que ha sido estudiado en el DFSP es la estromelina 3. En dichos trabajos los resultados muestran mayor grado de expresión en el DF que en DFSP con diferencias más o menos llamativas según los estudios⁷¹.

La mayoría de los trabajos coinciden en que el DFSP tiene un índice proliferativo bajo, demostrado tanto con Ki-67 como con MIB-1^{59,72}.

La expresión inmunohistoquímica de la p53 suele ser negativa o débilmente positiva en el DFSP y se asocia con más frecuencia al DFSP-FS⁵⁹. Sin embargo la p53 puede ser de útil en la distinción del DFSP y el DF puesto que este último no suele expresarla.

Citogenética y biología molecular del dermatofibrosarcoma protuberans

La citogenética del DFSP comenzó en 1990 con las primeras descripciones de Bridge et al.⁷³ y de Mandahl et al.⁷⁴ con 2 casos de DFSP en los que aparecía un cromosoma en anillo supernumerario indeterminado. Posteriormente, el análisis con hibridación *in situ* con fluorescencia (FISH) demostró que el anillo del DFSP contenía secuencias del cromosoma 17⁷⁵. La combinación de las técnicas de FISH e hibridación genómica comparada demostraron la implicación del cromosoma 22 en la formación del cromosoma en anillo⁷⁶. Desde entonces se considera algo característico del DFSP la combinación de secuencias del cromosoma 17 y 22 contenidos en un cromosoma en anillo supernumerario derivado del cromosoma 22⁴³.

Simon et al.⁷⁷, con técnicas de FISH y de biología molecular, identificaron el punto de fusión exacto y comprobaron que en él estaban identificados 2 genes (el gen del factor de crecimiento beta derivado de las plaquetas [PDGFB]

[22q13.1] y el gen del colágeno I alfa 1 [COL1A1] [17q.22]) y que daban lugar a un gen quimérico.

En todos los casos publicados de DFSP con el gen de fusión COL1A1-PDGFB la localización del punto de corte del gen PDGFB es constante en el exón 2, sin embargo, la localización del punto de corte del gen COL1A1 es muy variable. En la literatura se describe la implicación de 27 exones diferentes, siendo los más frecuentemente implicados el 24, el 29 y el 32, y no parece haber ninguna trascendencia en cuanto a la clínica, la histología o el pronóstico en función del punto de corte del COL1A1⁵⁸.

Los distintos estudios sugieren que el resultado de la translocación con el gen de fusión COL1A1-PDGFB en el DFSP produce una proteína quimérica que posteriormente es procesada para originar PDGFB maduro y plenamente funcional.

Por lo tanto, la t(17;22) en el DFSP da lugar a una activación del receptor del PDGFB por medio de una producción autocrina y paracrina de un ligando funcional que se traduce en una señal mitogénica crónica, capaz de inducir la transformación neoplásica.

Hasta la fecha, el DFSP es el único tumor en el cual se ha demostrado una alteración somática de los genes COL1A1 y PDGFB. Además de la translocación t(17;22) propia del DFSP, se han descrito otras anomalías cromosómicas, numéricas y estructurales en el DFSP. De estas, la trisomía 8 es la anomalía más frecuente ya que aparece en un tercio de los DFSP cariotipados⁷⁶.

Características radiológicas

Se han descrito casos de DFSP estudiados con radiografías convencionales, con tomografía axial computarizada e incluso con arteriografía, pero en ninguno se ha obtenido información precisa o no existen características específicas con estas pruebas en el DFSP que ayuden a diagnosticarlo o a precisar su localización.

Según la serie más larga de resonancia magnética (RM) en DFSP⁷⁸, esta tiene mayor sensibilidad y especificidad que la palpación clínica para determinar afectación en profundidad; sin embargo, la RM pierde fiabilidad en tumores localizados en la cabeza y el cuello.

Tratamiento del dermatofibrosarcoma protuberans

La extirpación quirúrgica completa es el tratamiento de elección para el DFSP^{27,29}. Es preciso tener en cuenta que el modo de crecimiento del DFSP, mediante proyecciones digitiformes, lo convierte en un tumor muy asimétrico, cuya extensión subclínica puede llegar a gran distancia del centro del tumor²⁹. Estas proyecciones en forma de tentáculos en la periferia del tumor pueden pasar desapercibidas incluso en un estudio histológico convencional y explican el alto índice de recurrencias locales que presenta el DFSP²³.

El empleo de cirugía convencional o de cirugía micrográfica de Mohs (CMM) para el tratamiento del DFSP, es un debate que persiste hoy en día.

Cirugía convencional en el dermatofibrosarcoma protuberans

Existen muchas series en la literatura de DFSP tratados con cirugía convencional, sin embargo, la forma de extirpar los DFSP varía considerablemente de unos trabajos a otros y, por lo tanto, es complicado extraer conclusiones concretas acerca del empleo de la cirugía convencional en el DFSP. En la [tabla 1](#) se exponen las series descritas en la literatura de al menos 10 casos de DFSP tratados con cirugía convencional. Existen 38 series de más de 10 casos de DFSP extirpados con cirugía simple, desde 1951 a 2011 que incluyen un total de 1.782 pacientes^{16,17,20,24,25,30,79-110}. Al analizar el margen de resección, en la mayoría de las series utilizan el término «exéresis amplia» sin concretar la medida en milímetros o centímetros de piel clínicamente sana que extirpan; además, en muchos casos los tumores se extirpan varias veces hasta conseguir márgenes histológicamente negativos^{102,105,109}. En otras series utilizan un margen de seguridad que puede ser de 1 hasta 5 cm y sí que existe una tendencia a conseguir un menor número de recidivas en los casos extirpados con mayores márgenes de seguridad^{88,101}. Por otra parte, tampoco se especifica en la mayoría de las series la inclusión o no de la fascia muscular subyacente en la exéresis de los DFSP. Pese a todo, se podría calcular que el DFSP recidiva hasta en un 60% de los casos que utilizan cirugía con márgenes amplios, sin especificar el margen empleado ni la inclusión o no de la fascia muscular en la exéresis. Solamente en 9 de las 38 series no obtienen ninguna recidiva y en más de la mitad de las series las recidivas superan el 20% de los casos.

Cirugía de Mohs en el dermatofibrosarcoma protuberans

El primer autor en publicar el empleo de la CMM en el DFSP fue el propio Dr. Mohs en 1978¹¹¹. Desde entonces han sido muchos los casos aislados y las series publicadas que demuestran la utilidad de la CMM en el tratamiento del DFSP y la proponen como tratamiento de elección¹¹². Se han publicado 26 series de 10 casos o más de DFSP tratados con CMM^{29,30,78,96,105,109,113-133} ([tabla 2](#)). Según las 27 series de DFSP tratados con CMM, las recidivas con esta técnica son del 0-8,3%, porcentajes muy inferiores a los encontrados cuando se emplea cirugía con márgenes amplios. Además, en 22 de las 27 series no encuentran ninguna recidiva con seguimientos superiores a los 2 años. Por otra parte, la CMM proporciona el verdadero y ajustado margen exclusivo de cada caso a diferencia de la extirpación convencional con márgenes amplios que puede ser incompleta y al mismo tiempo puede extirpar una gran cantidad de tejido sano no tumoral.

La variante más aceptada es la denominada «*slow Mohs*» o Mohs diferido¹²⁵. Esta se realiza de la siguiente manera ([fig. 4A, B, C y D](#)). En primer lugar se realiza un *debulking* o extirpación ajustada del tumor o de la cicatriz en el caso de los tumores extirpados recientemente con márgenes afectados. Posteriormente se toma el primer estadio de 0,5 a 1 cm de piel clínicamente sana, incidiendo el bisturí con un ángulo de 45° y llegando en profundidad hasta la totalidad del tejido

celular subcutáneo e incluyendo las capas más superficiales de la fascia muscular. Antes de retirar este primer estadio, se referencia la pieza con puntos de seda y se realiza una fotografía. El *debulking* se procesa de forma convencional, se fija en formol y se incluye en parafina, con posterior obtención de cortes paralelos teñidos con hematoxilina y eosina. El primer estadio de Mohs se remite sobre una placa de espuma de poliuretano sujetado con agujas, para mantener su forma y evitar la retracción, y todo ello en un cubo con formol. También se remite al patólogo la fotografía que se había realizado con la pieza todavía en el propio paciente. El patólogo separa en primer lugar los márgenes laterales con cortes que incluyen desde la epidermis hasta el fondo de la pieza y posteriormente separa el fondo realizando cortes horizontales. A todas las piezas obtenidas se les asigna un número y se reproduce todo el proceso en la fotografía. Los cortes se tiñen con hematoxilina y eosina y se estudian en el microscopio buscando algún foco de DFSP. En el caso de encontrar zonas dudosas o difíciles de interpretar, se tiñe el mismo corte con la tinción inmunohistoquímica de CD 34. Si tras estudiar todos los márgenes no se halla ningún foco de DFSP se procede al cierre del defecto. Si se encuentra algún margen afectado por DFSP se continúa la extirpación utilizando la fotografía como referencia para conocer exactamente el margen afecto. Este procedimiento se realiza hasta obtener la negativización de todos los márgenes, tras lo cual se procede al cierre definitivo del defecto. La ventaja que aporta la variante diferida o *slow Mohs* es que los cortes tienen mucha mayor calidad y es mucho más fácil de diagnosticar la presencia de focos de DFSP, a diferencia de la CMM convencional que al procesar la pieza en congelado proporciona un corte histológico más difícil de interpretar. Por otra parte, el tiempo empleado en la variante diferida es mucho mayor que en la CMM convencional.

Tratamiento farmacológico del dermatofibrosarcoma protuberans

La identificación de una expresión desregulada del receptor del PDGFB como resultado de la translocación t(17;22) llevó a la hipótesis de que los inhibidores de la proteína tirosina quinasa presentes en dicho receptor, como el imatinib, podrían tener una actividad en el DFSP. El imatinib se fija de forma competitiva en el receptor PDGF y bloquea su actividad tirosina quinasa. Después de los estudios preclínicos con resultados favorables, se han publicado varios trabajos con buenas respuestas del imatinib en DFSP metastásicos o localmente avanzados^{108,134-153}. Se ha empleado de manera neoadyuvante, previo a la extirpación quirúrgica, con una reducción del tamaño tumoral que oscila del 19% hasta la respuesta clínica completa^{108,134-153} ([tabla 3](#)). Sin embargo, es necesario ser crítico con los trabajos donde se han obtenido respuestas completas para poder extender el uso de imatinib en el DFSP. En lo que respecta a los 4 casos con respuesta completa publicados por McArthur¹³⁸, además de su escaso periodo de seguimiento, solamente realizan estudio histológico en 2 casos. En este sentido, el DFSP tras el tratamiento con imatinib proporciona una imagen histológica característicamente muy poco celular con abundante colágeno hialinizado, hecho que puede producir la falsa interpretación de ausencia

Tabla 1 Series de 10 casos o más de dermatofibrosarcomas tratados con cirugía convencional

Cita/año	Nº de pacientes	Margen en cm	Seguimiento	Recurrencias
Gentele, 1951	38	-	-	16 (42%)
Pack, 1951	39	Amplia	6 meses-20 años	8 (21%)
Taylor, 1962	98	Amplia	1-17 años	48 (49%)
Burkhardt, 1966	21	Amplia	> 5 años	7 (33%)
Longhin, 1967	44	-	1-11 años	14 (32%)
McPeak, 1967	82	3	3-15 años	8 (10%)
Tamoney, 1971	12	Amplia	1-30 años	3 (25%)
Bendix-Hansen, 1983	19	1-3	4-13 años	8 (42%)
Barnes, 1984	15	-	1-23 años	8 (53%)
Waldermann, 1985	13	4-5	1-7 años	3 (23%)
Petoin, 1985	96	4	1-15 años	6 (6%)
Roses, 1986	48	>2	>3 años	16 (33%)
Chattopadhyay, 1986	10	Amplia	5-7 años	6 (60%)
Rutgers, 1992	19	>2	2-28 años	8 (42%)
Brabant, 1993	14	5	1-5 años	0 (0%)
Koh, 1995	19	-	> 3 años	5 (26%)
Gloster, 1996	39	Amplia	1 mes-14 años	5 (13%)
Arnaud, 1997	107	5 cm	5 años	2 (1.86%)
Hass, 1997	21	Amplia	1-10 años	7 (33%)
Bowne, 2000	159	Amplia	5 años	34 (21%)
Joucdar, 2001	81	5	5 años	14 (17,3%)
Khatri, 2003	24	Amplia	4.5 años	0 (0%)
Chang, 2004	60	3	5 años	10 (16,7%)
Tan, 2004	10	Amplia-3 cm	2-9 años	0 (0%)
DuBay, 2004	43	1-2	4 años	0 (0%)
Fiore, 2005	218	Amplia	10 años	8 (4,3%)
Behbahani, 2005	34	3	5 años	0 (0%)
Szollosi, 2005	28	Amplia	4-26 años	6 (21,4%)
Ruiz-Tovar, 2006	21	-	3 años	6 (28,5%)
Monnier, 2006	66	1-5	9 años	17 (27%)
Popov, 2007	40	3	3 años	0 (0%)
Paradisi, 2008	38	2-5 cm	5 años	5 (13%)
Yu, 2008	14	3-5 cm	32-133 meses	0 (0%)
Bague, 2008	15	Amplia	3-19 meses	0 (0%)
Edelweiss, 2010	13	Amplia	2-444 meses	7 (53%)
Meguerditchian, 2010	28	1-3	4 años	1 (3,6%)
Archontaki, 2010	16	Amplia	3 años	0 (0%)
Erdem, 2011	120	Amplia	10,2	38 (31,7%)

tumoral^{138,141}. Por lo tanto, para demostrar o descartar la persistencia tumoral después del tratamiento con imatinib en un DFSP aparentemente resuelto tras el estudio histológico convencional, debe estudiarse la existencia de la translocación COL1A1- PDGFB. A pesar de todo, según todos los estudios publicados, el imatinib parece beneficioso como tratamiento neoadyuvante en casos localmente avanzados o como tratamiento paliativo en casos metastásicos.

Radioterapia en el dermatofibrosarcoma protuberans

El papel de la radioterapia en el manejo del DFSP ha sido poco estudiado y parece ser un tema controvertido. Puesto que el tratamiento quirúrgico puede garantizar la curación en la mayoría de los casos, no parece adecuado el empleo

de un tratamiento como la radioterapia ya que no existe suficiente experiencia para su uso en el DFSP.

La mayoría de los casos y series publicados corresponden a DFSP extirpados con márgenes ajustados o positivos donde emplean la radioterapia posteriormente^{92,154}. Por todo ello, la radioterapia se reserva para casos verdaderamente inoperables, cuando se desestime el tratamiento con imatinib o para tratamiento paliativo.

Pronóstico

El factor de mal pronóstico más reconocido en el DFSP es la extirpación quirúrgica inadecuada con márgenes de resección positivos para tumor o muy próximos al borde quirúrgico^{5,27,94}. Este hecho se relaciona directamente con la posibilidad de recidiva tumoral y con la evolución del DFSP a formas histológicas tipo fibrosarcoma y más indiferenciadas.

Tabla 2 Series de 10 casos o más de dermatofibrosarcomas tratados con cirugía de Mohs

Cita/año	Nº de pacientes	Seguimiento	Recurrencias
Hobbs, 1988	10	1,25-7,6 años	0
Breuninger, 1994	23	5 años	0
Parker, 1995	20	3 meses-8,75 años	0
Gloster, 1996	15	5 meses-8 años	1(6,6%)
Garcia, 1996	16	4,4 años	0
Dawes, 1996	24	5,1 años	2 (8,3%)
Ratner, 1997	58	4,8 años	1(1,7%)
Haycox, 1997	10	3,4 años	0
Clayton, 2000	11	2 años	0
Huether, 2001	33	3,8 años	1(3%)
Ah-Weng, 2002	21	4 años	0
Nouri, 2002	20	4,7 años	0
Wacker, 2004	22	4,5 años	0
Snow, 2004	29	5 años	0
Sei, 2004	10	2,2 años	0
DuBay, 2004	11	5,2 años	0
Thomas, 2007	35	3,3 años	0
Gattoni, 2007	31	3 años	0
Cecchi, 2007	10	4,1 años	0
Häfner, 2008	70	5 años	1 (1,4%)
Paradisi, 2008	41	>5 años	0
Hancox, 2008	25	8,4 años	0
Nelson, 2008	44	3,3 años	0
Meguerditchian, 2010	20	3,3 años	0
Roh, 2010	11	2,1 años	0
Tan, 2011	35	2,4 años	0
Serra-Guillén, 2011	43	2,9 años	0

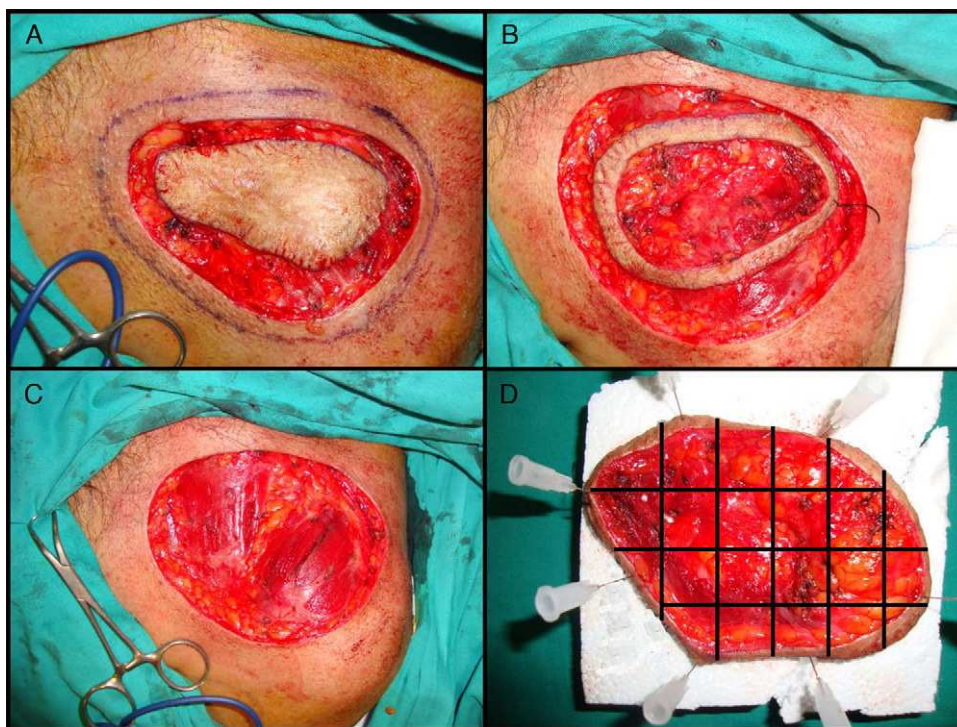


Figura 4 Cirugía de Mohs diferida en el dermatofibrosarcoma protuberans. A. *Debulking* o extirpación ajustada del tumor. B. Primer estadio de Mohs. Anillo cutáneo de piel clínicamente sana con referencia. C. Defecto tras el primer estadio. Exposición del plano muscular. D. División de la pieza por el patólogo.

Tabla 3 Casos publicados de dermatofibrosarcoma protuberans tratados con imatinib

Cita/año	Caso	Duración de tratamiento	Respuesta	Seguimiento
Rubin, 2002	Metastásico	4 meses	Parcial (reducción 75%)	-
Maki, 2002	Metastásico	4 semanas	Parcial	Muerte
	Metastásico	2 meses	Casi completa	
Mizutani, 2004	Metastásico	3 meses	Parcial	-
Labropoulos, 2005	Metastásico	20 meses	Completa	20 meses
McArthur, 2005	Local. Avanzado	698 días	Parcial	845 días
	Local. Avanzado	62 días	Parcial	699 días
	Local. Avanzado	141 días	Parcial	572 días
	Local. Avanzado	457 días	Completa	536 días
	Local. Avanzado	139 días	Parcial	258 días
	Local. Avanzado	188 días	Completa	267 días
	Local. Avanzado	146 días	Completa	225 días
	Local. Avanzado	88 días	Completa	88 días
	Metastásico	198 días	Parcial	383 días
	Metastásico	21 días	Estable	32 días
Price, 2005	Local. Avanzado	23 semanas	Parcial	-
Mehrany, 2006	Local. Avanzado	24 meses	Parcial	18 meses
Savoia, 2006	Local. Avanzado	11 meses	Parcial	6 meses
Kasper, 2006	Metastásico	4 meses	Parcial	-
Wright, 2007	Local. Avanzado	5 meses	Parcial	16 meses
Kim, 2007	Metastásico	-	Completa	1 año
Heinrich, 2008	12 casos (sin especificar)	3-12 meses	4 Completa 6 Parcial 1 Progresión 1 Desconocido	23,9 meses
Thomison, 2008	Local. Avanzado	1 año	Parcial	-
Lemm, 2008	Local. Avanzado	3 meses	Parcial (Reducción 60%)	6 meses
Llombart, 2009	Metastásico	4 meses	Parcial	Muerte
	Local. Avanzado	1 año	Parcial (reducción 50%)	1 año
Han, 2009	Local. Avanzado	3 meses	Parcial (reducción 19%)	1,5-4 años
	Local. Avanzado	3.5 meses	Parcial (reducción 45%)	
	Local. Avanzado	7 meses	Parcial (reducción 62%)	
	Local. Avanzado	3 meses	Parcial (reducción 22%)	
Rutkowski, 2010	24 casos «7 metastásicos»	248-328 días	9 Parcial 8 Estable 4 Progresión 3 No evaluable	2,6 años
Gooskens, 2010	Local. Avanzado	6 meses	Parcial (reducción 30%)	3,5 años
	Local. Avanzado	12 meses	Parcial	3 años
	Local. Avanzado	6 meses	Parcial	6 meses
Kerob, 2010	25 casos «20 primarios» «5 recidivas»	2 meses	Parcial Reducción <30% en 16 casos >30% en 9 casos	-
Edelweiss, 2010	Local. Avanzado	-	-	72 meses
Stacchiotti, 2011	Local. Avanzado	4 meses	Parcial	5 meses
	Metastásico	4 meses	Parcial	Muerte
	Metastásico	4 meses	Parcial	Muerte
	Metastásico	4 meses	Parcial	Muerte
Rutkowski, 2011	15 casos «9 local avanzado» «6 metastásicos»	-	10 Parcial 2 Estables 3 Progresión	16 meses

Desde el punto de vista clínico, los DFSP de gran tamaño y aquellos localizados en la cabeza y en el cuello parecen estar relacionados con un peor pronóstico¹⁵⁵.

Histológicamente, la presencia de áreas de fibrosarcoma^{25,59,156} en el DFSP se ha relacionado con una evolución más agresiva, así como el aumento del índice mitótico, una mayor densidad celular²⁵ y la mutación de la p53⁵⁹.

La afectación ganglionar por un DFSP es un hecho muy poco frecuente. Son muy pocos los casos aislados que se han publicado de DFSP con metástasis ganglionares. Según la revisión de Rutgers et al.²⁴, en los 913 casos de DFSP encontraron solamente 11 con metástasis linfáticas regionales, lo que supone el 1%. Este hecho significó un drástico empeoramiento del pronóstico, puesto que la mayoría de los pacientes murieron en los 2 primeros años tras la aparición de la afectación ganglionar. Por otra parte, las metástasis ganglionares son hasta 3 veces menos frecuentes que las viscerales⁵. Por todo ello no está indicada la linfadenectomía rutinaria en el DFSP.

En general, en la mayoría de los casos de DFSP no complicados la aparición de metástasis viscerales es un acontecimiento excepcional que tradicionalmente oscila entre el 1 y el 5%¹⁵⁷; sin embargo, estos datos se basan en series antiguas donde quizá no se trataban correctamente determinados casos lo que aumentaba el riesgo de metástasis¹⁵⁷. Por otra parte, con la aparición de imatinib se han publicado recientemente muchos casos de DFSP metastásicos que no hubieran sido publicados si no es por haber sido tratados con este fármaco. De tal forma que parece muy complicado calcular correctamente la frecuencia de metástasis en el DFSP.

Sí que se conoce bien que la mayoría de los casos metastásicos acontecen en DFSP que han recidivado en varias ocasiones o en aquellos con zonas de fibrosarcoma en su histología^{24,25,59}. La localización más frecuente de las metástasis en el DFSP es el pulmón^{151,153} que supone hasta el 75% de los casos metastásicos⁵.

Conflicto de intereses

Los autores declaran no tener conflicto de intereses.

Bibliografía

- Taylor RW. Sarcomatous tumor resembling in some respects keloids. *J Cutaneous and Genito-Urinary Disorders*. 1890;8:384.
- Darier J, Ferrand M. Dermatofibromes progressifs et recidivants ou fibrosarcomes de la peau. *Ann Dermatol Syph*. 1924;5:545-62.
- Hoffman E. Über das knollentreibende fibrosarkom der haut (Dermatofibrosarkoma protuberans). *Dermat Ztschr*. 1925;43:1-28.
- LeBoit P, Burg G, Weedon D, Sarasin A. Soft tissue tumors. En: LeBoit P, Burg G, Weedon D, Sarasin A, editores. *World Health Organization Classification of Tumors. Pathology and Genetics of Skin Tumors*. Lyon: IARC; 2006. p. 229-62.
- Weiss SW, Goldblum JR. Fibrohistiocytic tumors of intermediate malignancy. En: Weiss SW, Goldblum JR, editores. *Enzinger and Weiss's soft tissue tumors*. 5th ed Philadelphia: Mosby, Inc; 2008. p. 371-402.
- Lautier R, Wolff HH, Jones RE. An immunohistochemical study of dermatofibrosarcoma protuberans supports its fibroblastic character and contradicts neuroectodermal or histiocytic components. *Am J Dermatopathol*. 1990;12:25-30.
- Allan AE, Tsou HC, Harrington A, Stasko T, Lee X, Si SP, et al. Clonal origin of dermatofibrosarcoma protuberans. *J Invest Dermatol*. 1993;100:99-102.
- Nguyen TT, Schwartz EJ, West RB, Warnke RA, Arber DA, Natkunam Y. Expression of CD163 (hemoglobin scavenger receptor) in normal tissues, lymphomas, carcinomas, and sarcomas is largely restricted to the monocyte/macrophage lineage. *Am J Surg Pathol*. 2005;29:617-24.
- Dominguez-Malagon H, Valdez-Carrillo Mdel C, Cano-Valdez AM. Dermatofibroma and dermatofibrosarcoma protuberans: a comparative ultrastructural study. *Ultrastruct Pathol*. 2006;30:283-91.
- Kovarik CL, Hsu MY, Cockerell CJ. Neurofibromatous changes in dermatofibrosarcoma protuberans: a potential pitfall in the diagnosis of a serious cutaneous soft tissue neoplasm. *J Cutan Pathol*. 2004;31:492-6.
- Harvell JD. Multiple spindle cell lipomas and dermatofibrosarcoma protuberans within a single patient: evidence for a common neoplastic process of interstitial dendritic cells? *J Am Acad Dermatol*. 2003;48:82-5.
- Hsi ED, Nickoloff BJ. Dermatofibroma and dermatofibrosarcoma protuberans: an immunohistochemical study reveals distinctive antigenic profiles. *J Dermatol Sci*. 1996;11:1-9.
- Sellheyer K, Nelson P, Patel RM. Expression of embryonic stem cell markers SOX2 and nestin in dermatofibrosarcoma protuberans and dermatofibroma. *J Cutan Pathol*. 2011;38:415-9.
- Sellheyer K, Nelson P, Krahl D. Dermatofibrosarcoma protuberans: a tumour of nestin-positive cutaneous mesenchymal stem cells? *Br J Dermatol*. 2009;161:1317-22.
- Mori T, Misago N, Yamamoto O, Toda S, Narisawa Y. Expression of nestin in dermatofibrosarcoma protuberans in comparison to dermatofibroma. *J Dermatol*. 2008;35:419-25.
- Pack G, Tabah E. Dermatofibrosarcoma protuberans. A report of thirty-nine cases. *Arch Surg*. 1951;62:391-411.
- Taylor HB, Helwig EB. Dermatofibrosarcoma protuberans. A study of 115 cases. *Cancer*. 1962;15:717-25.
- Bigby SM, Oei P, Lambie NK, Symmans PJ. Dermatofibrosarcoma protuberans: report of a case with a variant ring chromosome and metastases following pregnancy. *J Cutan Pathol*. 2006;33:383-8.
- Parlette LE, Smith CK, Germain LM, Rolfe CA, Skelton H. Accelerated growth of dermatofibrosarcoma protuberans during pregnancy. *J Am Acad Dermatol*. 1999;41:778-83.
- Bendix-Hansen K, Myhre-Jensen O, Kaae S. Dermatofibrosarcoma protuberans. A clinico-pathological study of nineteen cases and review of world literature. *Scand J Plast Reconstr Surg*. 1983;17:247-52.
- Chuang TY, Su WP, Muller SA. Incidence of cutaneous T cell lymphoma and other rare skin cancers in a defined population. *J Am Acad Dermatol*. 1990;23:254-6.
- Criscione VD, Weinstock MA. Descriptive epidemiology of dermatofibrosarcoma protuberans in the United States, 1973 to 2002. *J Am Acad Dermatol*. 2007;56:968-73.
- Sanmartín O, Llombart B, López-Guerrero JA, Serra C, Requena C, Guillén C. Dermatofibrosarcoma protuberans. *Actas Dermosifiliogr*. 2007;98:77-87.
- Rutgers EJ, Kroon BB, Albus-Lutter CE, Gortzak E. Dermatofibrosarcoma protuberans: treatment and prognosis. *Eur J Surg Oncol*. 1992;18:241-8.
- Bowne WB, Antonescu CR, Leung DH, Katz SC, Hawkins WG, Woodruff JM, et al. Dermatofibrosarcoma protuberans: A clinicopathologic analysis of patients treated and followed at a single institution. *Cancer*. 2000;88:2711-20.

26. Martin L, Piette F, Blanc P, Mortier L, Avril MF, Delaunay MM, et al. Clinical variants of the preprotuberant stage of dermatofibrosarcoma protuberans. *Br J Dermatol.* 2005;153:932–6.
27. Gloster Jr.F H.M. Dermatofibrosarcoma protuberans. *J Am Acad Dermatol.* 1996;35:355–74.
28. Das L, Grover SB, Chand K, Dawson L. Intracranial extension of a dermatofibrosarcoma protuberans of the scalp: a case report with brief review of literature. *Surg Neurol.* 2000;54:452–4.
29. Ratner D, Thomas CO, Johnson TM, Sondak VK, Hamilton TA, Nelson BR, et al. Mohs micrographic surgery for the treatment of dermatofibrosarcoma protuberans. Results of a multiinstitutional series with an analysis of the extent of microscopic spread. *J Am Acad Dermatol.* 1997;37:600–13.
30. Gloster Jr. HM, Harris KR, Roenigk RK. A comparison between Mohs micrographic surgery and wide surgical excision for the treatment of dermatofibrosarcoma protuberans. *J Am Acad Dermatol.* 1996;35:82–7.
31. Kamino H, Jacobson M. Dermatofibroma extending into the subcutaneous tissue. Differential diagnosis from dermatofibrosarcoma protuberans. *Am J Surg Pathol.* 1990;14:1156–64.
32. Zelger B, Sidoroff A, Stanzl U, Fritsch PO, Ofner D, Zelger B, et al. Deep penetrating dermatofibroma versus dermatofibrosarcoma protuberans. A clinicopathologic comparison. *Am J Surg Pathol.* 1994;18:677–86.
33. Maire G, Fraitag S, Galmiche L, Keslair F, Ebran N, Terrier-Lacombe MJ, et al. A clinical, histologic, and molecular study of 9 cases of congenital dermatofibrosarcoma protuberans. *Arch Dermatol.* 2007;143:203–10.
34. Fidalgo A, Feio AB, Bajanca R. Congenital dermatofibrosarcoma protuberans. *J Eur Acad Dermatol Venereol.* 2006;20:879–81.
35. Weinstein JM, Drolet BA, Esterly NB, Rogers M, Bauer BS, Wagner AM, et al. Congenital dermatofibrosarcoma protuberans: variability in presentation. *Arch Dermatol.* 2003;139:207–11.
36. Shmookler BM, Enzinger FM. Giant cell fibroblastoma: a peculiar childhood tumor [abstract]. *Lab Invest.* 1982;46:76A.
37. Shmookler BM, Enzinger FM, Weiss SW. Giant cell fibroblastoma. A juvenile form of dermatofibrosarcoma protuberans. *Cancer.* 1989;64:2154–61.
38. Sandberg AA, Bridge JA. Updates on the cytogenetics and molecular genetics of bone and soft tissue tumors. Dermatofibrosarcoma protuberans and giant cell fibroblastoma. *Cancer Genet Cytogenet.* 2003;140:1–12.
39. Bednar B. Storiform neurofibromas of the skin, pigmented and nonpigmented. *Cancer.* 1957;10:368–76.
40. Sigel JE, Bergfeld WF, Goldblum JR. A morphologic study of dermatofibrosarcoma protuberans: expansion of a histologic profile. *J Cutan Pathol.* 2000;27:159–63.
41. Kagoura M, Toyoda M, Nagahori H, Makino T, Morohashi M. An ultrastructural and immunohistochemical study of pigmented dermatofibrosarcoma protuberans (Bednar tumor). *Eur J Dermatol.* 1999;9:366–9.
42. Rytina ER, Ball RY. Transformation of recurrent dermatofibrosarcoma protuberans to its pigmented variant (Bednar tumour). *Histopathology.* 1998;32:384–5.
43. Sirvent N, Maire G, Pedeutour F. Genetics of dermatofibrosarcoma protuberans family of tumors: from ring chromosomes to tyrosine kinase inhibitor treatment. *Genes Chromosomes Cancer.* 2003;37:1–19.
44. Lambert WC, Abramovits W, Gonzalez-Sevra A, Souchon E, Schwartz RA, Little Jr WP. Dermatofibrosarcoma non-protuberans: description and report of five cases of a morpheaform variant of dermatofibrosarcoma. *J Surg Oncol.* 1985;28:7–11.
45. Wu JK, Malik MM, Egan CA. Atrophic dermatofibrosarcoma protuberans: an uncommon and misleading variant. *Australas J Dermatol.* 2004;45:175–7.
46. Zelger BW, Ofner D, Zelger BG. Atrophic variants of dermatofibroma and dermatofibrosarcoma protuberans. *Histopathology.* 1995;26:519–27.
47. Llombart B, Sanmartin O, Requena C, Monteagudo C, Botella-Estrada R, Nagore E, et al. Atrophic dermatofibrosarcoma protuberans with the fusion gene COL1A1-PDGFB. *J Eur Acad Dermatol Venereol.* 2008;22:371–4.
48. Diaz-Cascajo C, Weyers W, Borghi S. Sclerosing dermatofibrosarcoma protuberans. *J Cutan Pathol.* 1998;25:440–4.
49. Sabater-Marco V, Perez-Valles A, Berzal-Cantalejo F, Rodriguez-Serna M, Martinez-Diaz F, Martorell-Cebollada M. Sclerosing dermatofibrosarcoma protuberans (DFSP): an unusual variant with focus on the histopathologic differential diagnosis. *Int J Dermatol.* 2006;45:59–62.
50. Hattori H. Nodular sclerotic change in dermatofibrosarcoma protuberans: a potential diagnostic problem. *Br J Dermatol.* 2003;148:357–60.
51. Calonje E, Fletcher CD. Myoid differentiation in dermatofibrosarcoma protuberans and its fibrosarcomatous variant: clinicopathologic analysis of 5 cases. *J Cutan Pathol.* 1996;23:30–6.
52. Morimitsu Y, Hisaoka M, Okamoto S, Hashimoto H, Ushijima M. Dermatofibrosarcoma protuberans and its fibrosarcomatous variant with areas of myoid differentiation: a report of three cases. *Histopathology.* 1998;32:547–51.
53. Sanz-Trelles A. Myoid cells in the fibrosarcomatous variant of dermatofibrosarcoma protuberans. Are they neoplastic? *Histopathology.* 1999;34:179–80.
54. Frierson HF, Cooper PH. Myxoid variant of dermatofibrosarcoma protuberans. *Am J Surg Pathol.* 1983;7:445–50.
55. Reimann JD, Fletcher CD. Myxoid dermatofibrosarcoma protuberans: a rare variant analyzed in a series of 23 cases. *Am J Surg Pathol.* 2007;31:1371–7.
56. Penner DW. Metastasizing dermatofibrosarcoma protuberans; a case report. *Cancer.* 1951;4:1083–6.
57. Wang J, Morimitsu Y, Okamoto S, Hisaoka M, Ishida T, Sheng W, et al. COL1A1-PDGFB fusion transcripts in fibrosarcomatous areas of six dermatofibrosarcomas protuberans. *J Mol Diagn.* 2000;2:47–52.
58. Llombart B, Monteagudo C, Sanmartin O, Lopez-Guerrero JA, Serra-Guillen C, Poveda A, et al. Dermatofibrosarcoma protuberans: A clinicopathological, immunohistochemical, genetic (COL1A1-PDGFB), and therapeutic study of low-grade versus high-grade (fibrosarcomatous) tumors. *J Am Acad Dermatol.* 2011;65:564–75.
59. Abbott JJ, Oliveira AM, Nascimento AG. The prognostic significance of fibrosarcomatous transformation in dermatofibrosarcoma protuberans. *Am J Surg Pathol.* 2006;30:436–43.
60. Leader M, Collins M, Patel J, Henry K. Vimentin: an evaluation of its role as a tumour marker. *Histopathology.* 1987;11:63–72.
61. Tardio JC. CD34-reactive tumors of the skin. An updated review of an ever-growing list of lesions. *J Cutan Pathol.* 2009;36:89–102.
62. Aiba S, Tabata N, Ishii H, Ootani H, Tagami H. Dermatofibrosarcoma protuberans is a unique fibrohistiocytic tumour expressing CD34. *Br J Dermatol.* 1992;127:79–84.
63. Kutzner H. Expression of the human progenitor cell antigen CD34 (HPCA-1) distinguishes dermatofibrosarcoma protuberans from fibrous histiocytoma in formalin-fixed, paraffin-embedded tissue. *J Am Acad Dermatol.* 1993;28:613–7.
64. Cohen PR, Rapin RP, Farhood AI. Dermatofibroma and dermatofibrosarcoma protuberans: differential expression of CD34 and factor XIIIa. *Am J Dermatopathol.* 1994;16:573–4.
65. Goldblum JR. CD34 positivity in fibrosarcomas which arise in dermatofibrosarcoma protuberans. *Arch Pathol Lab Med.* 1995;119:238–41.

66. Oliveira-Soares R, Viana I, Vale E, Soares-Almeida LM, Picoto A. Dermatofibrosarcoma protuberans: a clinicopathological study of 20 cases. *J Eur Acad Dermatol Venereol.* 2002;16:441–6.
67. Goldblum JR, Tuthill RJ. CD34 and factor-XIIIa immunoreactivity in dermatofibrosarcoma protuberans and dermatofibroma. *Am J Dermatopathol.* 1997;19:147–53.
68. Cerio R, Spaul J, Jones EW. Histiocytoma cutis: a tumour of dermal dendrocytes (dermal dendrocytoma). *Br J Dermatol.* 1989;120:197–206.
69. Kahn HJ, Fekete E, From L. Tenascin differentiates dermatofibroma from dermatofibrosarcoma protuberans: comparison with CD34 and factor XIIIa. *Hum Pathol.* 2001;32:50–6.
70. West RB, Harvell J, Linn SC, Liu CL, Prapong W, Hernandez-Boussard T, et al. Apo D in soft tissue tumors: a novel marker for dermatofibrosarcoma protuberans. *Am J Surg Pathol.* 2004;28:1063–9.
71. Kim HJ, Lee JY, Kim SH, Seo YJ, Lee JH, Park JK, et al. Stromelysin-3 expression in the differential diagnosis of dermatofibroma and dermatofibrosarcoma protuberans: comparison with factor XIIIa and CD34. *Br J Dermatol.* 2007;157:319–24.
72. Hanly AJ, Jorda M, Elgart GW, Badiavas E, Nassiri M, Nadji M. High proliferative activity excludes dermatofibroma: report of the utility of MIB-1 in the differential diagnosis of selected fibrohistiocytic tumors. *Arch Pathol Lab Med.* 2006;130:831–4.
73. Bridge JA, Neff JR, Sandberg AA. Cytogenetic analysis of dermatofibrosarcoma protuberans. *Cancer Genet Cytogenet.* 1990;49:199–202.
74. Mandahl N, Heim S, Willen H, Rydholm A, Mitelman F. Supernumerary ring chromosome as the sole cytogenetic abnormality in a dermatofibrosarcoma protuberans. *Cancer Genet Cytogenet.* 1990;49:273–5.
75. Pedeutour F, Coindre JM, Nicolo G, Bouchot C, Ayraud N, Carel CT. Ring chromosomes in dermatofibrosarcoma protuberans contain chromosome 17 sequences: fluorescence in situ hybridization. *Cancer Genet Cytogenet.* 1993;67:149.
76. Naeem R, Lux ML, Huang SF, Naber SP, Corson JM, Fletcher JA. Ring chromosomes in dermatofibrosarcoma protuberans are composed of interspersed sequences from chromosomes 17 and 22. *Am J Pathol.* 1995;147:1553–8.
77. Simon MP, Pedeutour F, Sirvent N, Grosgeorge J, Minoletti F, Coindre JM, et al. Deregulation of the platelet-derived growth factor B-chain gene via fusion with collagen gene COL1A1 in dermatofibrosarcoma protuberans and giant-cell fibroblastoma. *Nat Genet.* 1997;15:95–8.
78. Serra-Guillén C, Sanmartín O, Llombart B, Nagore E, Deltoro C, Martín I, et al. Correlation of preoperative Magnetic Resonance Imaging to surgical margins with modified Mohs in 43 dermatofibrosarcoma protuberans cases. *Dermatol Surg.* En prensa 2011.
79. Gentile H. Malignant fibroblastic tumors of the skin; clinical and pathological-anatomical studies of 129 cases of malignant, fibroblastic tumors from the cutaneous and subcutaneous layers observed at Radiumhemmet during the period 1927–1947. *Acta Derm Venereol Suppl (Stockh).* 1951;27:1–180.
80. Burkhardt BR, Soule EH, Winkelmann RK, Ivins JC. Dermatofibrosarcoma protuberans. Study of fifty-six cases. *Am J Surg.* 1966;111:638–44.
81. Longhin S. Considerations on the histopathologic diagnosis and treatment of the Darier- Ferrand dermatofibroma. *Ann Dermatol Syphiligr (Paris).* 1967;94:159–68.
82. McPeak CJ, Cruz T, Nicastri AD. Dermatofibrosarcoma protuberans: an analysis of 86 cases-five with metastasis. *Ann Surg.* 1967;166:803–16.
83. Tamoney Jr HJ. Dermatofibrosarcoma protuberans. A review of twelve cases. *Conn Med.* 1971;35:674–80.
84. Barnes L, Coleman Jr JA, Johnson JT. Dermatofibrosarcoma protuberans of the head and neck. *Arch Otolaryngol.* 1984;110:398–404.
85. Petoian DS, Baruch J, Raulo Y, Wechsler J, Roucayrol AM, Zeller Y. Darier-Ferrand progressive and recurrent dermatofibroma. Anatomico-clinical study of 17 cases. *Ann Chir Plast Esthet.* 1985;30:338–44.
86. Waldermann F, Hagedorn M. Clinical picture and pathology of dermatofibrosarcoma protuberans. *Z Hautkr.* 1985;60:1886–8, 1891–4.
87. Chattopadhyay TK, Singh MK, Arunabh. Dermatofibrosarcoma protuberans-a clinicopathological study of ten cases. *Jpn J Surg.* 1986;16:435–8.
88. Roses DF, Valensi Q, LaTrenta G, Harris MN. Surgical treatment of dermatofibrosarcoma protuberans. *Surg Gynecol Obstet.* 1986;162:449–52.
89. Brabant B, Revol M, Vergote T, Servant JM, Banzet P. Dermatofibrosarcoma protuberans of the chest and the shoulder: wide and deep excisions with immediate reconstruction. *Plast Reconstr Surg.* 1993;92:459–62.
90. Koh CK, Ko CB, Bury HP, Wyatt EH. Dermatofibrosarcoma protuberans. *Int J Dermatol.* 1995;34:256–60.
91. Arnaud EJ, Perrault M, Revol M, Servant JM, Banzet P. Surgical treatment of dermatofibrosarcoma protuberans. *Plast Reconstr Surg.* 1997;100:884–95.
92. Haas RL, Keus RB, Loftus BM, Rutgers EJ, van Coevorden F, Bartelink H. The role of radiotherapy in the local management of dermatofibrosarcoma protuberans. *Soft Tissue Tumours Working Group.* *Eur J Cancer.* 1997;33:1055–60.
93. Joucdar S, Kismoune H, Boudjemia F, Bacha D, Abed L. [Darrier and Ferrand dermatofibrosarcomas-retrospective analysis of 81 cases over ten years (1983-1994)]. *Ann Chir Plast Esthet.* 2001;46:134–40.
94. Khatri VP, Galante JM, Bold RJ, Schneider PD, Ramsamooj R, Goodnight Jr JE. Dermatofibrosarcoma protuberans: reappraisal of wide local excision and impact of inadequate initial treatment. *Ann Surg Oncol.* 2003;10:1118–22.
95. Chang CK, Jacobs IA, Salti GI. Outcomes of surgery for dermatofibrosarcoma protuberans. *Eur J Surg Oncol.* 2004;30:341–5.
96. DuBay D, Cimmino V, Lowe L, Johnson TM, Sondak VK. Low recurrence rate after surgery for dermatofibrosarcoma protuberans: a multidisciplinary approach from a single institution. *Cancer.* 2004;100:1008–16.
97. Tan AW, Tan SH. Dermatofibrosarcoma protuberans: a clinicopathological analysis of 10 cases in Asians. *Australas J Dermatol.* 2004;45:29–33.
98. Behbahani R, Patenotre P, Capon N, Martinot-Duquennoy V, Kulik JF, Piette F, et al. To a margin reduction in the dermatofibrosarcoma protuberans? Retrospective study of 34 cases. *Ann Chir Plast Esthet.* 2005;50:179–85, discussion 186–8.
99. Fiore M, Miceli R, Mussi C, Lo Vullo S, Mariani L, Lozza L, et al. Dermatofibrosarcoma protuberans treated at a single institution: a surgical disease with a high cure rate. *J Clin Oncol.* 2005;23:7669–75.
100. Szollosi Z, Nemes Z. Transformed dermatofibrosarcoma protuberans: a clinicopathological study of eight cases. *J Clin Pathol.* 2005;58:751–6.
101. Monnier D, Vidal C, Martin L, Danzon A, Pelletier F, Puzenat E, et al. Dermatofibrosarcoma protuberans: a population-based cancer registry descriptive study of 66 consecutive cases diagnosed between 1982 and 2002. *J Eur Acad Dermatol Venereol.* 2006;20:1237–42.
102. Ruiz-Tovar J, Fernandez Guarino M, Reguero Callejas ME, Aguilera Velardo A, Arano Bermejo J, Cabanas Navarro L. Dermatofibrosarcoma protuberans: review of 20-years experience. *Clin Transl Oncol.* 2006;8:606–10.

103. Popov P, Bohling T, Asko-Seljavaara S, Tukiainen E. Microscopic margins and results of surgery for dermatofibrosarcoma protuberans. *Plast Reconstr Surg.* 2007;119:1779–84.
104. Bague S, Folpe AL. Dermatofibrosarcoma protuberans presenting as a subcutaneous mass: a clinicopathological study of 15 cases with exclusive or near-exclusive subcutaneous involvement. *Am J Dermatopathol.* 2008;30:327–32.
105. Paradisi A, Abeni D, Rusciani A, Cigna E, Wolter M, Scuderi N, et al. Dermatofibrosarcoma protuberans: wide local excision vs. Mohs micrographic surgery. *Cancer Treat Rev.* 2008;34:728–36.
106. Yu W, Tsoukas MM, Chapman SM, Rosen JM. Surgical treatment for dermatofibrosarcoma protuberans: the Dartmouth experience and literature review. *Ann Plast Surg.* 2008;60:288–93.
107. Archontaki M, Korkolis DP, Arnoyiannaki N, Konstantinidou C, Georgopoulos S, Dendrinou P, et al. Dermatofibrosarcoma protuberans: a case series of 16 patients treated in a single institution with literature review. *Anticancer Res.* 2010;30:3775–9.
108. Edelweiss M, Malpica A. Dermatofibrosarcoma protuberans of the vulva: a clinicopathologic and immunohistochemical study of 13 cases. *Am J Surg Pathol.* 2010;34:393–400.
109. Meguerditchian AN, Wang J, Lema B, Kraybill WG, Zeitouni NC, Kane 3rd. JM. Wide excision or Mohs micrographic surgery for the treatment of primary dermatofibrosarcoma protuberans. *Am J Clin Oncol.* 2010;33:300–3.
110. Erdem O, Wyatt AJ, Lin E, Wang X, Prieto VG. Dermatofibrosarcoma protuberans treated with wide local excision and followed at a cancer hospital: prognostic significance of clinicopathologic variables. *Am J Dermatopathol.* En prensa 2011.
111. Mohs FE. Chemosurgery: microscopically controlled surgery for skin cancer—past, present and future. *J Dermatol Surg Oncol.* 1978;4:41–54.
112. Garcia C, Viehman G, Hitchcock M, Clark RE. Dermatofibrosarcoma protuberans treated with Mohs surgery. A case with CD34 immunostaining variability. *Dermatol Surg.* 1996;22:177–9.
113. Hobbs ER, Wheeland RG, Bailin PL, Ratz JL, Yetman RJ, Zins JE. Treatment of dermatofibrosarcoma protuberans with Mohs micrographic surgery. *Ann Surg.* 1988;207:102–7.
114. Breuninger H, Thaller A, Schippert W. Subclinical spread of dermatofibrosarcoma protuberans and resulting treatment modalities. *Hautarzt.* 1994;45:541–5.
115. Parker TL, Zitelli JA. Surgical margins for excision of dermatofibrosarcoma protuberans. *J Am Acad Dermatol.* 1995;32:233–6.
116. Dawes KW, Hanke CW. Dermatofibrosarcoma protuberans treated with Mohs micrographic surgery: cure rates and surgical margins. *Dermatol Surg.* 1996;22:530–4.
117. Garcia C, Clark RE, Buchanan M. Dermatofibrosarcoma protuberans. *Int J Dermatol.* 1996;35:867–71.
118. Haycox CL, Odland PB, Olbricht SM, Casey B. Dermatofibrosarcoma protuberans (DFSP): growth characteristics based on tumor modeling and a review of cases treated with Mohs micrographic surgery. *Ann Plast Surg.* 1997;38:246–51.
119. Clayton BD, Leshin B, Hitchcock MG, Marks M, White WL. Utility of rush paraffin-embedded tangential sections in the management of cutaneous neoplasms. *Dermatol Surg.* 2000;26:671–8.
120. Huether MJ, Zitelli JA, Brodland DG. Mohs micrographic surgery for the treatment of spindle cell tumors of the skin. *J Am Acad Dermatol.* 2001;44:656–9.
121. Ah-Weng A, Marsden JR, Sanders DS, Waters R. Dermatofibrosarcoma protuberans treated by micrographic surgery. *Br J Cancer.* 2002;87:1386–9.
122. Nouri K, Lodha R, Jimenez G, Robins P. Mohs micrographic surgery for dermatofibrosarcoma protuberans: University of Miami and NYU experience. *Dermatol Surg.* 2002;28:1060–4.
123. Sei JF, Tchakerian A, Zimmermann U, Clerici T, Chaussade V, Franc B, et al. Treatment of dermatofibroma protuberans with fixed Mohs' micrographic surgery. *Ann Dermatol Venereol.* 2004;131:158–60.
124. Snow SN, Gordon EM, Larson PO, Bagheri MM, Bentz ML, Sable DB. Dermatofibrosarcoma protuberans: a report on 29 patients treated by Mohs micrographic surgery with long-term follow-up and review of the literature. *Cancer.* 2004;101:28–38.
125. Wacker J, Khan-Durani B, Hartschuh W. Modified Mohs micrographic surgery in the therapy of dermatofibrosarcoma protuberans: analysis of 22 patients. *Ann Surg Oncol.* 2004;11:438–44.
126. Cecchi R, Rapicano V. Micrographic surgery (Tubingen technique) for the treatment of dermatofibrosarcoma protuberans: a single-centre experience. *Eur J Dermatol.* 2007;17:543–4.
127. Gattoni M, Tiberio R, Angeli L, Bornacina G, Boggio P, Annali G, et al. Dermatofibrosarcoma protuberans: surgical treatment using the Tubingen technique (31 cases). *Ann Dermatol Venereol.* 2007;134:31–4.
128. Thomas CJ, Wood GC, Marks VJ. Mohs micrographic surgery in the treatment of rare aggressive cutaneous tumors: the Geisinger experience. *Dermatol Surg.* 2007;33:333–9.
129. Hafner HM, Moehrl M, Eder S, Trilling B, Rocken M, Breuninger H. 3D-Histological evaluation of surgery in dermatofibrosarcoma protuberans and malignant fibrous histiocytoma: differences in growth patterns and outcome. *Eur J Surg Oncol.* 2008;34:680–6.
130. Hancox JG, Kelley B, Greenway Jr HT. Treatment of dermatofibroma sarcoma protuberans using modified Mohs micrographic surgery: no recurrences and smaller defects. *Dermatol Surg.* 2008;34:780–4.
131. Nelson RA, Arlette JP. Mohs micrographic surgery and dermatofibrosarcoma protuberans: a multidisciplinary approach in 44 patients. *Ann Plast Surg.* 2008;60:667–72.
132. Roh MR, Bae B, Chung KY. Mohs' micrographic surgery for dermatofibrosarcoma protuberans. *Clin Exp Dermatol.* 2010;35:849–52.
133. Tan WP, Barlow RJ, Robson A, Kurwa HA, McKenna J, Mallipeddi R. Dermatofibrosarcoma protuberans: 35 patients treated with Mohs micrographic surgery using paraffin sections. *Br J Dermatol.* 2011;164:363–6.
134. Maki RG, Awan RA, Dixon RH, Jhanwar S, Antonescu CR. Differential sensitivity to imatinib of 2 patients with metastatic sarcoma arising from dermatofibrosarcoma protuberans. *Int J Cancer.* 2002;100:623–6.
135. Rubin BP, Schuetze SM, Eary JF, Norwood TH, Mirza S, Conrad EU, et al. Molecular targeting of platelet-derived growth factor B by imatinib mesylate in a patient with metastatic dermatofibrosarcoma protuberans. *J Clin Oncol.* 2002;20:3586–91.
136. Mizutani K, Tamada Y, Hara K, Tsuzuki T, Saeki H, Tamaki K, et al. Imatinib mesylate inhibits the growth of metastatic lung lesions in a patient with dermatofibrosarcoma protuberans. *Br J Dermatol.* 2004;151:235–7.
137. Labropoulos SV, Fletcher JA, Oliveira AM, Papadopoulos S, Razi ED. Sustained complete remission of metastatic dermatofibrosarcoma protuberans with imatinib mesylate. *Anticancer Drugs.* 2005;16:461–6.
138. McArthur GA, Demetri GD, van Oosterom A, Heinrich MC, Debiec-Rychter M, Corless CL, et al. Molecular and clinical analysis of locally advanced dermatofibrosarcoma protuberans treated with imatinib: Imatinib Target Exploration Consortium Study B2225. *J Clin Oncol.* 2005;23:866–73.
139. Price VE, Fletcher JA, Zielenska M, Cole W, Viero S, Manson DE, et al. Imatinib mesylate: an attractive alternative in young children with large, surgically challenging dermatofibrosarcoma protuberans. *Pediatr Blood Cancer.* 2005;44:511–5.
140. Kasper B, Lossignol D, Gil T, Flamen P, De Saint Aubain N, Awada A. Imatinib mesylate in a patient with metastatic

- disease originating from a dermatofibrosarcoma protuberans of the scalp. *Anticancer Drugs*. 2006;17:1223–5.
141. Mehrany K, Swanson NA, Heinrich MC, Weenig RH, Lee KK, White Jr CR, et al. Dermatofibrosarcoma protuberans: a partial response to imatinib therapy. *Dermatol Surg*. 2006;32:456–9.
 142. Savoia P, Ortoncelli M, Quaglino P, Bernengo MG. Imatinib mesylate in the treatment of a large unresectable dermatofibrosarcoma protuberans: a case study. *Dermatol Surg*. 2006;32:1097–102.
 143. Kim SD, Park JY, Choi WS, Kim SH, Lim DJ, Chung HS. Intracranial recurrence of the scalp dermatofibrosarcoma. *Clin Neurol Neurosurg*. 2007;109:172–5.
 144. Wright TI, Petersen JE. Treatment of recurrent dermatofibrosarcoma protuberans with imatinib mesylate, followed by Mohs micrographic surgery. *Dermatol Surg*. 2007;33:741–4.
 145. Heinrich MC, Joensuu H, Demetri GD, Corless CL, Apperley J, Fletcher JA, et al. Phase II, open-label study evaluating the activity of imatinib in treating life-threatening malignancies known to be associated with imatinib-sensitive tyrosine kinases. *Clin Cancer Res*. 2008;14:2717–25.
 146. Thomison J, McCarter M, McClain D, Golitz LE, Goldenberg G. Hyalinized collagen in a dermatofibrosarcoma protuberans after treatment with imatinib mesylate. *J Cutan Pathol*. 2008;35:1003–6.
 147. Han A, Chen EH, Niedt G, Sherman W, Ratner D. Neoadjuvant imatinib therapy for dermatofibrosarcoma protuberans. *Arch Dermatol*. 2009;145:792–6.
 148. Llombart B, Sanmartin O, Lopez-Guerrero JA, Monteagudo C, Serra C, Requena C, et al. Dermatofibrosarcoma protuberans: clinical, pathological, and genetic (COL1A1-PDGFB) study with therapeutic implications. *Histopathology*. 2009;54:860–72.
 149. Gooskens SL, Oranje AP, van Adrichem LN, de Waard-van der Spek FB, den Hollander JC, van de Ven CP, et al. Imatinib mesylate for children with dermatofibrosarcoma protuberans (DFSP). *Pediatr Blood Cancer*. 2010;55:369–73.
 150. Kerob D, Porcher R, Verola O, Dalle S, Maubec E, Aubin F, et al. Imatinib mesylate as a preoperative therapy in dermatofibrosarcoma: results of a multicenter phase II study on 25 patients. *Clin Cancer Res*. 2010;16:3288–95.
 151. Rutkowski P, Van Glabbeke M, Rankin CJ, Ruka W, Rubin BP, Debiec-Rychter M, et al. Imatinib mesylate in advanced dermatofibrosarcoma protuberans: pooled analysis of two phase II clinical trials. *J Clin Oncol*. 2010;28:1772–9.
 152. Rutkowski P, Debiec-Rychter M, Nowecki Z, Michej W, Symonides M, Ptaszynski K, et al. Treatment of advanced dermatofibrosarcoma protuberans with imatinib mesylate with or without surgical resection. *J Eur Acad Dermatol Venereol*. 2011;25:264–70.
 153. Stacchiotti S, Pedeutour F, Negri T, Conca E, Marrari A, Palassini E, et al. Dermatofibrosarcoma protuberans-derived fibrosarcoma: clinical history, biological profile and sensitivity to imatinib. *Int J Cancer*. 2011;129:1761–72.
 154. Dagan R, Morris CG, Zlotecki RA, Scarborough MT, Mendenhall WM. Radiotherapy in the treatment of dermatofibrosarcoma protuberans. *Am J Clin Oncol*. 2005;28:537–9.
 155. Mark RJ, Bailet JW, Tran LM, Poen J, Fu YS, Calcaterra TC. Dermatofibrosarcoma protuberans of the head and neck. A report of 16 cases. *Arch Otolaryngol Head Neck Surg*. 1993;119:891–6.
 156. Sasaki M, Ishida T, Horiuchi H, Machinami R. Dermatofibrosarcoma protuberans: an analysis of proliferative activity, DNA flow cytometry and p53 overexpression with emphasis on its progression. *Pathol Int*. 1999;49:799–806.
 157. Smola MG, Soyer HP, Scharnagl E. Surgical treatment of dermatofibrosarcoma protuberans. A retrospective study of 20 cases with review of literature. *Eur J Surg Oncol*. 1991;17:447–53.