ACTAS Dermo-Sifiliográficas xxx (xxxx) xxx–xxx

ACADEMIA ESPAÑOLA DE DERMATOLOGÍA Y VENEREOLOGÍA

ACTAS
Dermo-Sifiliográficas

Full English text available at
www.actasdermo.org



CASOS PARA EL DIAGNÓSTICO

Tiña inflamatoria de la barba en un cliente de peluquería

A Case of Inflammatory *Tinea Barbae* Acquired by a Barber Shop Client

Presentación del caso

Un paciente de 36 años presentaba una placa eritematoedematosa de 2 semanas de evolución con una descamación y pilotracción positiva que afectaba al labio superior y los vestíbulos nasales (fig. 1A). No se identificaron otras lesiones a otros niveles. Había recibido tratamiento con mupirocina y ácido fusídico tópicos, además de aciclovir, cloxacilina, amoxicilina-clavulánico y glucocorticoides sistémicos, debido a un diagnóstico de sospecha de herpes simple impetiginizado de curso tórpido. Se obtuvo material para el examen directo mediante un raspado de la lesión (fig. 2A). El cultivo mostró a los 7 días unas colonias planas, pulverulentas, con unos márgenes amarillos y un pigmento anaranjado en el reverso a los 10 días de incubación (fig. 2B). El microcultivo evidenció la presencia de unas hifas hialinas septadas con ocasionales hifas en espiral típicas del agente causal, microconidias esféricas y macroconidias de paredes lisas multiseptadas (fig. 2C). El test de perforación demostró la capacidad invasora del agente sobre el tallo piloso (fig. 2D). En la anamnesis dirigida, el único antecedente reseñable fue su hábito de perfilarse la barba en una peluquería.

Figura 1 A) Lesión eritematoedematocostrosa que abarca casi la totalidad del labio superior, y se extiende a ambos vestíbulos nasales. B) Resolución clínica del cuadro tras la combinación de terbinafina sistémica y tópica durante 8 semanas.

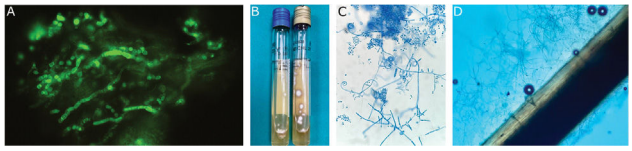

Figura 2 A) Examen directo de la muestra con blanco de calcoflúor, donde se aprecian abundantes hifas septadas. B) Crecimiento de colonias planas, pulverulentas, con márgenes amarillos y pigmento anaranjado en el reverso a los 10 días de incubación a 30 °C en agar Sabouraud con cloranfenicol (tapón amarillo) y agar Sabouraud con cloranfenicol y actidiona (tapón azul). C) Microcultivo donde se observan hifas hialinas septadas con ocasionales hifas en espiral típicas del agente causal, microconidias esféricas y macroconidias de paredes lisas multiseptadas. D) Test de perforación positivo sobre pelo de neonato, donde se observan imágenes cónicas con base en la parte externa y vértice en la parte interna del pelo, demostrando la capacidad invasora en el pelo.

¿Cuál es el diagnóstico?

https://doi.org/10.1016/j.ad.2024.02.042
0001-7310/© 2025 AEDV. Publicado por Elsevier España, S.L.U. Este es un artículo Open Access bajo la licencia CC BY-NC-ND (http://creativecommons.org/licenses/by-nc-nd/4.0/).

Cómo citar este artículo: V. García-Rodríguez, M. Iglesias-Sancho and M. Martín-García, Tiña inflamatoria de la barba en un cliente de peluquería, ACTAS Dermo-Sifiliográficas, https://doi.org/10.1016/j.ad.2024.02.042

Diagnóstico

Tinea barbae inflamatoria por *Trichophyton interdigitale*.

Comentarios

El diagnóstico se confirmó mediante espectrofotometría de masas (MALDI-TOF). Tras el tratamiento con terbinafina oral, a dosis de 250 mg/24 h/durante 8 semanas, asociado a terbinafina en crema cada 12 h, el paciente presentó una resolución clínica (fig. 1B) y micológica del cuadro.

Las dermatofitosis son un motivo de consulta frecuente. El término *dermatofito* implica la apetencia del microorganismo por el tejido queratinizado, sin tener que ver con la clasificación taxonómica o molecular. Dentro del cómputo global, la *tinea barbae* es infrecuente o está infrarreportada. La edad avanzada, la inmunosupresión, la diabetes, los traumas locales o los factores ocupacionales confieren un riesgo aumentado. Generalmente es causada por hongos zoofílicos *(T. verrucosum, T. mentagrophytes, M. canis),* aunque en los últimos años se ha constatado un aumento de los hongos antropofílicos como *T. rubrum* y de algunos emergentes como *T. benhamiae*[1] o como *T. tonsurans* en Europa[2]. Originariamente, se atribuyó inicialmente a la desinfección subóptima del material usado en peluquerías-barberías, y se ha observado una disminución de su incidencia por este motivo gracias a distintas regulaciones legales[2].

La *tinea barbae* puede ser superficial, inflamatoria (análoga al querion de la *tinea capitis*) o circinada. La transmisión humano-humano es rara, pero posible y debe descartarse la autoinoculación desde otro foco cutáneo, que no estaba presente en nuestro caso[3]. El crecimiento en el cultivo, habitualmente rápido (7-14 días), constituye la prueba diagnóstica de elección. La biopsia se reserva para casos dudosos.

El tratamiento de elección son los antifúngicos orales (terbinafina, itraconazol, fluconazol o griseofulvina), pudiendo añadir antifúngicos tópicos. La duración exacta no viene respaldada por ninguna guía o consenso, pero se acepta mantenerlos 4-6 semanas y/o hasta 2-3 semanas pasada la resolución. En nuestro caso, prolongamos el tratamiento 8 semanas por una persistencia del eritema y una mínima descamación a las 6 semanas, confirmando la cura micológica tras ese periodo.

Nuestro caso es ilustrativo desde el punto de vista clínico dado que el diagnóstico y el tratamiento precoces pueden limitar las posibles secuelas cicatriciales. Es fundamental la sospecha clínica, dado el diagnóstico diferencial con impétigo, dermatitis de contacto, foliculitis y otras entidades que motivan tratamientos antibióticos, sin utilidad. Dada la demora del cultivo, está justificado iniciar tratamiento antifúngico empírico si existe alta sospecha.

En segundo lugar, muestra un interés microbiológico, puesto que las tiñas inflamatorias son consecuencia mayormente de hongos zoofílicos (*T. rubrum*, *T. mentagrophytes* y *T. erinacei*, entre otros)[4]. Sin embargo, los hongos antropofílicos como *T. interdigitale* —implicado frecuentemente en *tinea pedis* y *tinea unguium*— causan tiñas inflamatorias muy excepcionalmente[3,4]. Es importante apoyarse en el diagnóstico molecular en el complejo *T. mentagrophytes* dados los recientes cambios en su taxonomía, que se encuentra en continua revisión. *Trichophyton* es un género polifilético de la familia *Arthrodermataceae*, considerado actualmente análogo al clado A en al árbol filogenético de los hongos dermatofitos[5]. *T. interdigitale* es entendido como un descendiente clonal antropofílico de *T. mentagrophytes* (clado A1), en concordancia con la hipótesis propuesta de un ancestro geofílico que estaría generando descendientes clonales con cada vez mayor grado de adaptación al huésped humano[5,6]. Es preciso un estudio más detallado en los próximos años para alcanzar un mayor grado de estabilidad nomenclatural. Finalmente, presenta un interés epidemiológico, en vista de la reciente alerta de la Academia Española de Dermatología y Venereología respecto al incremento de casos de *tinea capitis* en España detectado en peluquerías[7], ya reportado en Alemania, previamente[8]. Aunque no podemos demostrar causalidad, nuestro caso es una *tinea barbae* cuyo único antecedente relevante fue la asistencia repetida a peluquería.

Conflicto de intereses

Los autores declaran no tener ningún conflicto de intereses.

Agradecimientos

Agradecimiento especial a la Dra. Marta Martín García por su interés y el estudio exhaustivo y minucioso del caso, aportando información microbiológica de gran valor.

Bibliografía

1. Baeza-Hernández G, Vallejo-Ruiz MDLS, Rubio-Aguilera RF, Romero-Maté A, Martínez-Morán C. An Unexpected Dermatophyte? Two Remarkable Cases of Tinea Barbae by *Trichophyton benhamiae*. Dermatol Pract Concept. 2023, http://dx.doi.org/10.5826/dpc.1301a37, e2023037.
2. Galvañ-Pérez Del Pulgar JI, Martin-Gorgojo A. Brote de tinea capitis por Trichophyton tonsurans en peluquerías: experiencia personal y descripción de los casos detectados en una clínica unipersonal de Málaga. Actas Dermosifiliogr. 2023, http://dx.doi.org/10.1016/j.ad.2023.10.024. S0001731023008566.
3. Furlan KC, Kakizaki P, Chartuni JCN, Valente NYS, Hospital do Servidor Público Estadual de São Paulo, Brazil, Hospital Santa Maria, Brazil, et al. Sycosiform tinea barbae caused by trichophyton rubrum and its association with autoinoculation. An Bras Dermatol. 2017;92:160–1, http://dx.doi.org/10.1590/abd1806-4841.20174802.
4. Klinger M, Theiler M, Bosshard PP. Epidemiological and clinical aspects of *Trichophyton mentagrophytes/Trichophyton interdigitale* infections in the Zurich area: A retrospective study using genotyping. J Eur Acad Dermatol Venereol. 2021;35:1017–25, http://dx.doi.org/10.1111/jdv.17106.
5. De Hoog GS, Dukik K, Monod M, Packeu A, Stubbe D, Hendrickx M, et al. Toward a Novel Multilocus Phylogenetic Taxonomy for the Dermatophytes. Mycopathologia. 2017;182:5–31, http://dx.doi.org/10.1007/s11046-016-0073-9.
6. Tang C, Kong X, Ahmed SA, Thakur R, Chowdhary A, Nenoff P, et al. Taxonomy of the *Trichophyton mentagrophytes/T. interdigitale* Species Complex Harboring the Highly Virulent, Multiresis-

tant Genotype *T. indotineae*. Mycopathologia. 2021;186:315–26, http://dx.doi.org/10.1007/s11046-021-00544-2.
7. Bascón L, Galvañ JI, López-Riquelme I, Navarro-Guillamón PJ, Morón JM, Llamas JA, et al. Brote de dermatofitosis en región de cabeza y cuello asociadas al rasurado en peluquerías: estudio descriptivo multicéntrico de una serie de casos. Actas Dermosifiliogr. 2023;114:371–6, http://dx.doi.org/10.1016/j.ad.2023.02.001.
8. Müller VL, Kappa-Markovi K, Hyun J, Georgas D, Silberfarb G, Paasch U, et al. Tinea capitis et barbae caused by *Trichophyton tonsurans:* A retrospective cohort study of an infection chain after shavings in barber shops. Mycoses. 2021;64:428–36, http://dx.doi.org/10.1111/myc.13231.

V. García-Rodríguez[a,*], M. Iglesias-Sancho[a] y M. Martín-García[b]

[a] *Servicio de Dermatología Médico-Quirúrgica y Venereología, Hospital Universitari Sagrat Cor, Grupo Hospitalario Quirónsalud, Barcelona, España*
[b] *Servicio de Microbiología Clínica, Hospital Universitario Fundación Jiménez Díaz, Madrid, España*

[*] Autor para correspondencia.
Correo electrónico: derma.vgr@gmail.com (V. García-Rodríguez).