ACTAS Dermo-Sifiliográficas xxx (xxxx) xxx–xxx

ACADEMIA ESPAÑOLA DE DERMATOLOGÍA Y VENEREOLOGÍA 1909

ACTAS Dermo-Sifiliográficas

Full English text available at www.actasdermo.org



VIDEOS DE CIRUGÍA DERMATOLÓGICA

Tratamiento de la hiperhidrosis plantar con toxina botulínica mediante bloqueo de los nervios periféricos al nivel del tobillo

Botulinum Toxin Treatment for Plantar Hyperhidrosis Via Peripheral Nerve Blockade at Ankle Level

R. Gutiérrez-Meré[a,b,*], A.R. Trapote Cubillas[c], J.A. Sánchez Lázaro[c] y J. Castiñeiras González[d]

[a] *Servicio de Dermatología, Complejo Hospitalario Universitario de Pontevedra, Pontevedra, España*
[b] *DIPO Grupo de investigación, Instituto de investigación de la salud Galicia Sur (IIS Galicia Sur), SERGAS-UVIGO, Vigo, España*
[c] *Servicio de Traumatología y Ortopedia, Complejo Asistencial Universitario de León, León, España*
[d] *Servicio de Dermatología, Complejo Asistencial Universitario de León, León, España*

La infiltración con toxina botulínica (TB) se considera una técnica efectiva y ampliamente utilizada para tratar la hiperhidrosis plantar[1] y palmar[1,2]. Debido al alto grado de inervación sensitiva, que depende de los nervios tibial posterior, peroneo superficial, peroneo profundo, safeno y sural, el dolor es el principal factor limitante. Por lo tanto, realizar un bloqueo periférico de tobillo es fundamental, pudiendo realizarse en otros procedimientos, como en patología tumoral, dermatológica o de otras especialidades quirúrgicas.

Descripción de la técnica

Previamente al bloqueo anestésico procederemos a aplicar antiséptico a nivel del tobillo. Para el bloqueo de los nervios mencionados a continuación emplearemos lidocaína 2% mediante una aguja intramuscular, 21 G. A pesar de que el bloqueo anestésico del tobillo se puede realizar de manera ecoguiada[3], el profundo conocimiento de la anatomía puede ser suficiente para llevar a cabo esta técnica de manera segura y efectiva.

El nervio tibial posterior se origina de las ramas terminales del nervio ciático cuando atraviesan la fosa poplítea. Discurre en profundidad por la línea media de la cara posterior de la pierna, haciéndose superficial en la región posterior del maléolo medial. Recoge las aferencias nerviosas del talón y la planta, excepto dos pequeñas zonas medial y lateral[3,4] (fig. 1B). En primer lugar, se busca la arteria tibial posterior en el extremo superior del maléolo medial. La punción se realiza en el punto medio entre el borde posterior

* Autor para correspondencia.
Correo electrónico: raul.gutierrez.mere@sergas.es
(R. Gutiérrez-Meré).

https://doi.org/10.1016/j.ad.2024.10.072
0001-7310/© 2025 AEDV. Publicado por Elsevier España, S.L.U. Este es un artículo Open Access bajo la licencia CC BY-NC-ND (http://creativecommons.org/licenses/by-nc-nd/4.0/).

Cómo citar este artículo: R. Gutiérrez-Meré, A.R. Trapote Cubillas, J.A. Sánchez Lázaro et al., Tratamiento de la hiperhidrosis plantar con toxina botulínica mediante bloqueo de los nervios periféricos al nivel del tobillo, ACTAS Dermo-Sifiliográficas, https://doi.org/10.1016/j.ad.2024.10.072

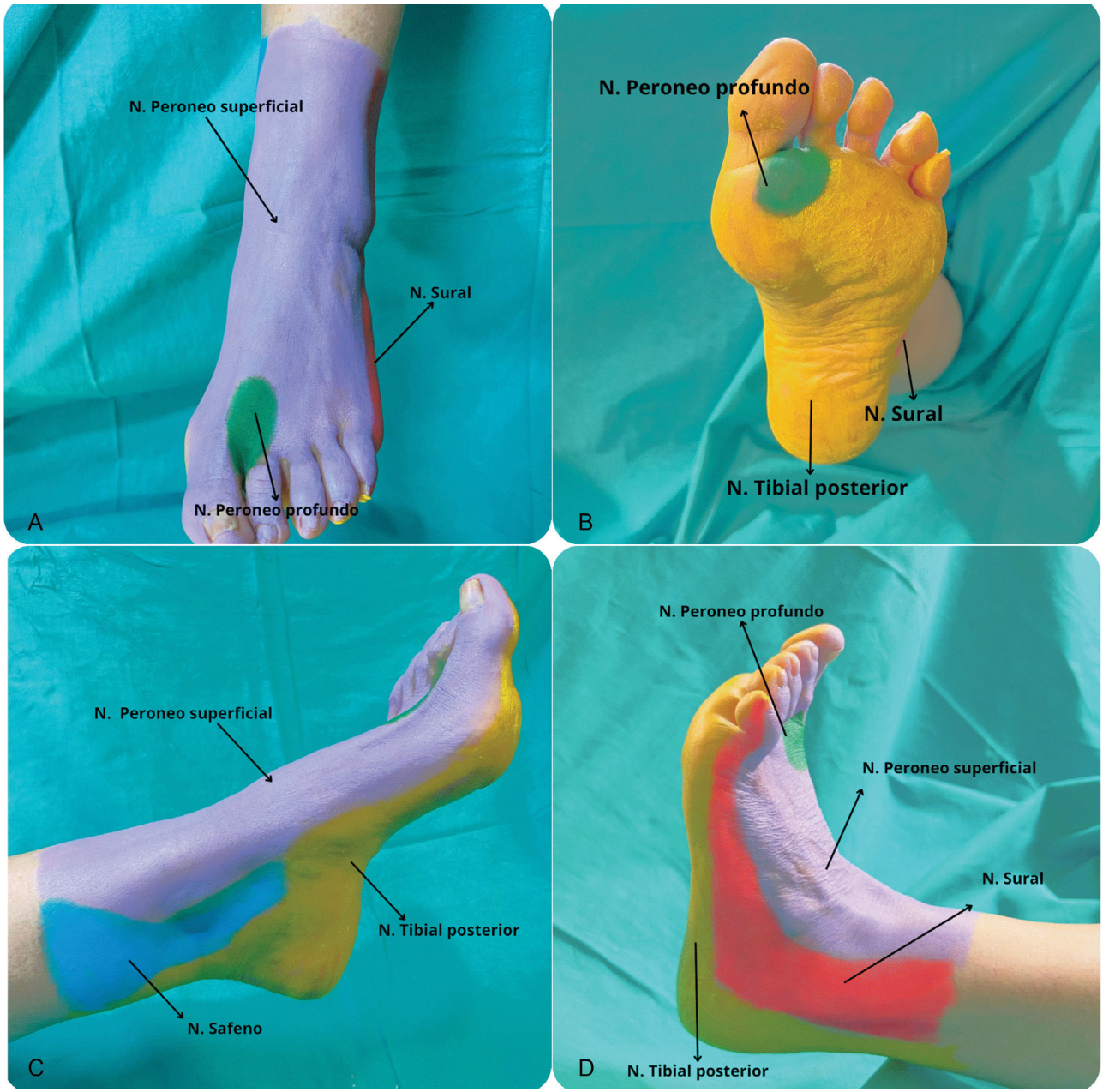

Figura 1 Inervación sensitiva de los nervios tibial posterior (amarillo), peroneo profundo (verde), peroneo superficial (magenta), safeno (azul) y sural (rojo). A: Cara dorsal del pie izquierdo. B: Cara plantar del pie izquierdo. C: Cara lateral interna del pie izquierdo. D: Cara lateral externa del pie izquierdo.

del maléolo superior y el borde medial del tendón de Aquiles. Se realiza la inyección posterolateral a la arteria hasta tocar el periostio (1-3 cm). Se retira la aguja 4-5 mm, se aspira intensamente y se inyectan de 5-10 ml de solución anestésica[4] (fig. 2D). Al inervar la gran mayoría de la planta del pie, podría ser suficiente el bloqueo de este nervio para la infiltración de TB.

El nervio peroneo profundo se origina del nervio peroneo común. Surge a nivel del cuello del peroné y viaja profundo al extensor largo del primer dedo del pie. En la membrana interósea se hace superficial, donde se localiza lateral a la arteria tibial anterior. Recoge las aferencias nerviosas a la región entre el primer y segundo dedo, cara lateral del primer dedo y cara medial del segundo dedo[3,4] (fig. 1A). Mediante una flexión dorsal del pie se identifican los tendones extensores largos de los dedos y del primer dedo del pie mediante una flexión dorsal del pie. Entre ambos, a nivel de la línea intermaleolar, se realiza la inyección introduciendo la aguja lateral a la arteria dorsal del pie y de forma perpendicular a la piel. Una vez lleguemos al hueso, se retira unos milímetros, se aspira y se introducen 5 ml de anestésico[4] (fig. 2B).

El nervio peroneo superficial se origina de la bifurcación del nervio peroneo común, surge a nivel del cuello del peroné y desciende por la región lateral de la pierna. Recoge la sensibilidad del dorso del pie y de los dedos,

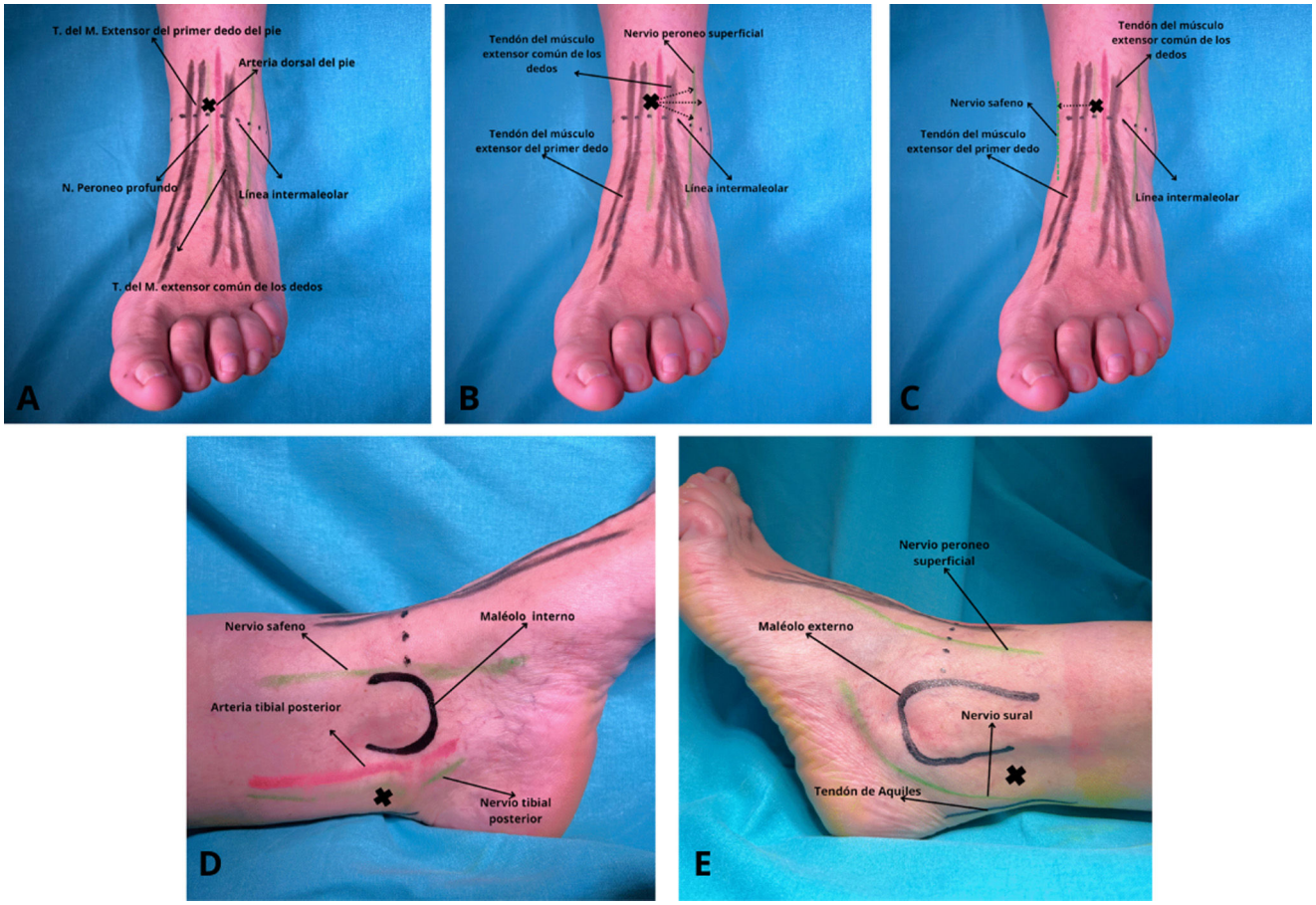

Figura 2 Puntos de inyección A: Nervio peroneo profundo. B: Nervio peroneo superficial. C: Nervio safeno. D: Nervio tibial posterior. E: Nervio sural.

excepto una pequeña zona entre el primer y segundo dedo[3,4] (fig. 1A). Partiendo del punto de inyección del nervio peroneo profundo se dirige la aguja lateralmente hacia la parte medial del maléolo lateral y se inyectan 5 ml de anestésico en abanico[4] (fig. 2C).

El nervio safeno se origina de las fibras terminales del nervio femoral. Se sitúa al lado de la vena safena mayor hasta el maléolo medial. Recoge la sensibilidad de la región medial de la pierna, del tobillo y del talón[3,4] (fig. 1C). Partiendo del punto de inyección del nervio peroneo profundo, se dirige la aguja en dirección medial hacia la zona superior y anterior al maléolo medial y se introducen de 3-5 ml de anestésico[4] (fig. 2A).

El nervio sural nace a partir de ramas del nervio tibial y del nervio peroneo común en el tercio superior de la pantorrilla. En el tobillo, se localiza en la región posterolateral, en contacto con la vena safena menor y lateral al tendón de Aquiles. Recoge las aferencias nerviosas de la cara lateral del talón, el tercio proximal lateral del pie y la cara lateral del quinto dedo[3,4] (fig. 1D). El punto de inyección se localiza entre el extremo superior del maléolo externo y el tendón de Aquiles, posterior a la vena safena externa. Se introduce la aguja desde el borde externo del tendón y se infiltran 5 ml de anestésico local a nivel subcutáneo hasta llegar a la cara posterior del maléolo externo[4] (fig. 2A). La duración del bloqueo anestésico depende del anestésico utilizado. En el caso de utilizar lidocaína 2%, el efecto del anestésico se prolonga de 45 a 60 minutos. De manera general, al bloquear las aferencias nerviosas sería recomendable el uso de un bastón para complementar la deambulación de 2 a 6 horas después del bloqueo, debido a la incapacidad para adecuar la fuerza motora a las aferencias sensitivas[4].

Técnica para la infiltración de toxina botulínica

El test de Minor puede detectar las zonas más afectadas por la hiperhidrosis. Para realizar la dilución de TB, por cada vial de 100 unidades de TB tipo A (Bótox, Allergan, Irvine, CA) se añaden 5 ml de suero salino fisiológico 0,9%. Se inyectan de 100-200 UI por cada planta, dependiendo de la afectación y del tamaño. La inyección se realiza en la unión dermis/hipodermis, usando una aguja estéril 30 G, separando los puntos de 1 a 2 cm con un total de entre 15-50 puntos (fig. 3). En cada punto se inyectan 0,1 cm^3 (2 UI). El efecto anticolinérgico comienza a los 7-10 días y dura un máximo de 6-10 meses[5].

Las indicaciones y contraindicaciones de la técnica y las complicaciones son similares a las del nivel palmar[2].

En resumen, la infiltración con TB mediante bloqueo periférico de tobillo es un procedimiento seguro y efectivo, especialmente cuando no se dispone de un ecógrafo.

Figura 3 Dibujo de los puntos de inyección de la toxina botulínica.

Conflicto de intereses

Ninguno.

Anexo. Material adicional

Se puede consultar material adicional a este artículo en su versión electrónica disponible en doi:10.1016/j.ad.2024.10.072.

Bibliografía

1. Tsiogka A, Agiasofitou E, Tsimpidakis A, Kontochristopoulos G, Stratigos A, Gregoriou S. Management of primary plantar hyperhidrosis with botulinum toxin type A: A retrospective case series of 129 patients. Australas J Dermatol. 2024;65:49–54, http://dx.doi.org/10.1111/ajd.14188.
2. De Quintana-Sancho A, Conde Calvo MT. Tratamiento de la hiperhidrosis palmar con toxina botulínica mediante bloqueo de los nervios periféricos al nivel de la muñeca. Actas Dermosifiliogr. 2017;108:947–9, http://dx.doi.org/10.1016/j.ad.2017.05.013.
3. Girón-Arango L, Vásquez-Sadder MI, González-Obregón MP, Gamero-Fajardo CE. Bloqueo de tobillo guiado por ultrasonido: una técnica anestésica atractiva para cirugía de pie. Rev Colomb Anestesiol. 2015;43:283–9, http://dx.doi.org/10.1016/j.rca.2015.07.002.
4. Suárez Valladares MJ, Espasandin Arias M, Rodríguez Prieto MÁ. Cirugía de las extremidades. En: Atlas de cirugía dermatológica. 1.ª ed. España: El Sevier; 2023. p. 261–90.
5. Grunfeld A, Murray CA, Solish N. Botulinum toxin for hyperhidrosis. Am J Clin Dermatol. 2009;10:87–102, http://dx.doi.org/10.2165/00128071-200910020-00002.