ACTAS Dermo-Sifiliográficas xxx (xxxx) xxx–xxx

ACADEMIA ESPAÑOLA DE DERMATOLOGÍA Y VENEREOLOGÍA

ACTAS
Dermo-Sifiliográficas

Full English text available at
www.actasdermo.org



COMUNICACIÓN BREVE

Aplicación de sutura transmural suspensoria en el colgajo de rotación medial para defectos quirúrgicos de ala nasal

I. Oteiza Rius[a], J. Antoñanzas[a], P. Redondo[b], A. Morelló Vicente[a] y R. Salido Vallejo[a,*]

[a] *Departamento de Dermatología, Clínica Universidad de Navarra, Pamplona, España*
[b] *Departamento de Dermatología, Clínica Universidad de Navarra, Madrid, España*

Recibido el 24 de abril de 2024; aceptado el 16 de junio de 2024

PALABRAS CLAVE
Pirámide nasal;
Cirugía reconstructiva;
Simetría facial;
Colgajo de rotación alar

Resumen La reconstrucción de la pirámide nasal presenta un desafío significativo debido a su complejidad anatómica y la necesidad de preservar la funcionalidad de la válvula nasal interna y mantener la simetría facial. Presentamos un estudio retrospectivo de 12 casos en los que se empleó un colgajo de rotación alar para la reconstrucción de defectos quirúrgicos localizados en el ala nasal, describiendo las claves fundamentales del procedimiento y algunas consideraciones prácticas dirigidas a prevenir el estrechamiento de la narina y la asimetría alar. Por otro lado, se evaluaron los resultados funcionales y estéticos, revelando la ausencia de complicaciones y una alta satisfacción durante el seguimiento, lo cual aporta una valoración objetiva de los resultados. Estos hallazgos confirman la viabilidad del colgajo de rotación alar como una opción efectiva y versátil, especialmente para abordar pequeños defectos del ala nasal. Además, proponemos dos estrategias para mejorar tanto los resultados funcionales como estéticos.
© 2025 AEDV. Publicado por Elsevier España, S.L.U. Este es un artículo Open Access bajo la licencia CC BY-NC-ND (http://creativecommons.org/licenses/by-nc-nd/4.0/).

KEYWORDS
Nasal pyramid;
Reconstructive surgery;
Facial symmetry;
Alar rotation flap

Application of Transmurally Suspensory Suture in the Medial Rotation Flap for Surgical Defects of the Nasal Ala

Abstract Reconstructing the nasal pyramid presents a significant challenge due to its anatomical complexity and need to preserve the functionality of the internal nasal valve and maintain facial symmetry. This study provides a retrospective analysis of 12 cases in which an alar rotation flap was employed to reconstruct surgical defects in the nasal ala. It outlines the fundamental keys of the procedure and provides practical considerations aimed at preventing nose

* Autor para correspondencia.
Correo electrónico: rsalidov@unav.es (R. Salido Vallejo).

https://doi.org/10.1016/j.ad.2024.06.017
0001-7310/© 2025 AEDV. Publicado por Elsevier España, S.L.U. Este es un artículo Open Access bajo la licencia CC BY-NC-ND (http://creativecommons.org/licenses/by-nc-nd/4.0/).

Cómo citar este artículo: I. Oteiza Rius, J. Antoñanzas, P. Redondo et al., Aplicación de sutura transmural suspensoria en el colgajo de rotación medial para defectos quirúrgicos de ala nasal, ACTAS Dermo-Sifiliográficas, https://doi.org/10.1016/j.ad.2024.06.017

pincushioning and alar asymmetry. Functional and esthetic outcomes were assessed, revealing the absence of complications and high satisfaction scores at the follow-up, which adds to the objective evaluation of the results. These findings confirm the feasibility of the alar rotation flap as an effective and versatile option, especially to address small defects in the nasal ala. Additionally, we propose 2 strategies to improve functional and esthetic outcomes alike.
© 2025 AEDV. Published by Elsevier España, S.L.U. This is an open access article under the CC BY-NC-ND license (http://creativecommons.org/licenses/by-nc-nd/4.0/).

Introducción

La reconstrucción de defectos oncológicos localizados en el ala nasal representa un verdadero desafío quirúrgico por la gran relevancia funcional y estética que presenta esta subunidad estética[1]. Dentro de las múltiples opciones reconstructivas disponibles, el colgajo de rotación alar (CRA) representa una opción fiable para la reconstrucción de defectos que afectan a menos de un tercio del ala nasal. Sin embargo, un diseño o ejecución inadecuados de este colgajo puede llevar a una posible distorsión del ala y vestíbulo nasal.

Presentamos un análisis retrospectivo de 12 defectos quirúrgicos localizados en ala nasal y reconstruidos mediante un CRA, con estrategias quirúrgicas implementadas para lograr un resultado óptimo.

Material y métodos

Pacientes

Estudio observacional retrospectivo de pacientes adultos sometidos a cirugía oncológica en ala nasal con posterior reconstrucción mediante CRA en la Clínica Universidad de Navarra durante el periodo comprendido entre 2020 y 2023. Se recogieron variables clinicopatológicas, así como una evaluación de los resultados estéticos y funcionales por parte de los pacientes, y de la satisfacción funcional, apariencia de cicatrices, simetría alar y simetría de las fosas nasales por parte del cirujano. Los resultados fueron valorados mediante una escala Likert con valores comprendidos del 1 al 5 (siendo 1 insatisfactorio y 5 completamente satisfactorio) a los 6 y 12 meses. Los pacientes otorgaron su consentimiento para la participación en el estudio y el estudio fue aprobado por el comité de ética de la Clínica Universidad de Navarra.

Técnica quirúrgica

Para la realización de la reconstrucción mediante CRA, se siguieron los siguientes pasos:

1. Diseño del colgajo: Se dibuja una línea curvada inferolateral a lo largo del pliegue del surco del ala nasal desde el borde superolateral del defecto remanente hasta el inicio del surco nasolabial. Es fundamental resaltar que se trata de una opción no válida en defectos que abarquen parte del borde alar o del dorso nasal. En ocasiones, es necesario realizar un triángulo de descarga en la parte inferior del defecto quirúrgico, de un ángulo inferior a 30° para evitar un estrechamiento de la narina.
2. Realización del colgajo: Mediante bisturí frío se realizan incisiones marcando el diseño. Posteriormente, se diseca y se labra el colgajo en el plano subcutáneo. Es importante tener en cuenta que, con el fin de evitar la obstrucción del orificio nasal y obtener una adecuada vascularización, el colgajo debe tener un grosor adecuado. Por lo tanto, no debe plantearse en pacientes en los cuales se observe una atrofia cutánea en dicha zona.
3. Adaptación del colgajo: Una vez labrado el colgajo, es importante adaptar el mismo a las condiciones del paciente. Esto implica que, previamente a realizar la sutura, es recomendable movilizar el colgajo de forma rotacional para comprobar que no se produce una distorsión del ala nasal o un estrechamiento de la narina. En nuestra experiencia, en estos casos hemos observado el beneficio de agregar una sutura transmural suspensoria[2,3], para anclar la dermis profunda del defecto a su región más lateral y superficial (fig. 1). Esta técnica ayuda a abrir el ala nasal y prevenir el estrechamiento de la fosa nasal. Además, se debe tener en cuenta la posible distorsión del ala, formando una «joroba» resultante en el borde libre de la misma. En estos casos, será necesario prolongar la incisión de forma caudal, añadiendo un triángulo de descarga hacia el borde libre[4–6] (fig. 2).
4. Hemostasia y cierre del defecto quirúrgico: Una vez comprobada la hemostasia, se lleva a cabo el cierre del defecto. Para ello, se debe aproximar en primer lugar la esquina superomedial del colgajo hacia la esquina superomedial del defecto quirúrgico mediante un punto guía subcutáneo (monofilamento reabsorbible de degradación rápida 5/0). Posteriormente se realiza la aproximación subcutánea del lado medial del colgajo y, seguidamente, del lado lateral del mismo. Por último, se realiza la sutura del colgajo mediante sutura no absorbible de 6/0.

Resultados

Se incluyeron un total de 12 pacientes (5 hombres y 7 mujeres), con una media de edad de 74,2 años (rango: 61-83 años) intervenidos mediante un CRA modificado. Todos los pacientes fueron intervenidos de carcinoma basocelular, 5 de ellos mediante cirugía de Mohs con una media de 1,2 pases y

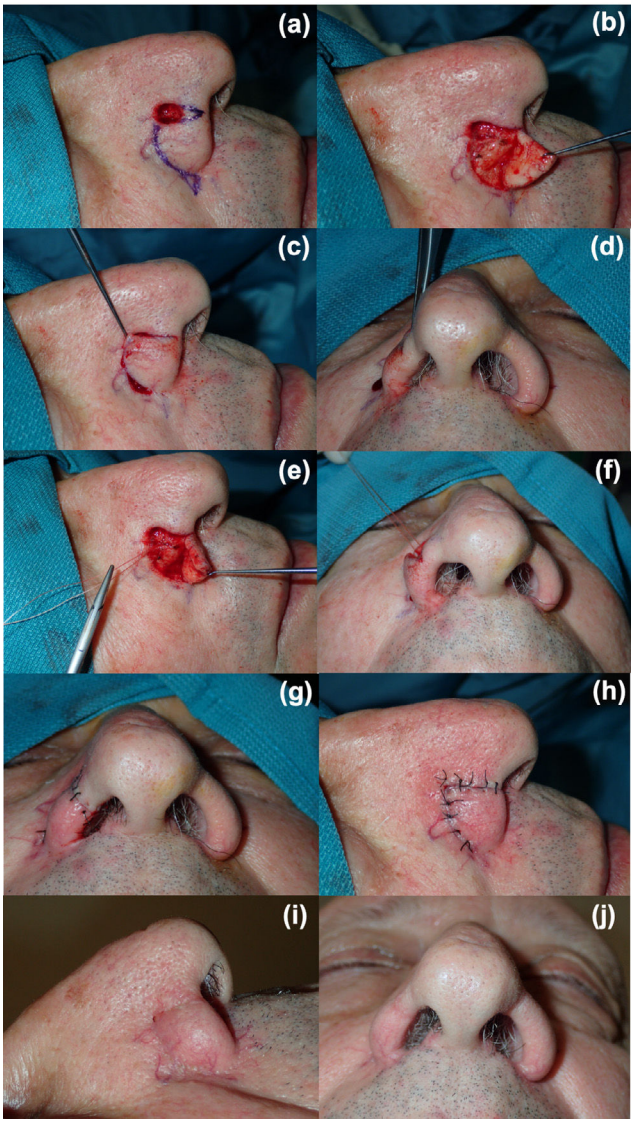

Figura 1 Colgajo de rotación alar empleado para la reconstrucción quirúrgica de defecto localizado en el tercio anterior del ala nasal. (a) Diseño del colgajo, (b y c) movilización y posicionamiento del colgajo. (d) Nótese el estrechamiento de la narina al movilizar el colgajo. (e) Realización de sutura suspensoria transmural anclando el fondo del defecto quirúrgico al borde superolateral del mismo. (f) Apertura del vestíbulo nasal tras sutura suspensoria. (g y h) Resultado en el postoperatorio inmediato. (i y j) A los 2 meses de la intervención, se mantiene la simetría de ambos orificios nasales sin colapso del vestíbulo nasal.

7 mediante cirugía convencional. El tamaño del defecto quirúrgico fue de 0,61 × 0,53 cm de media, con un rango de 0,8 a 0,4 cm × 0,7 a 0,3 cm.

No se observaron complicaciones (dehiscencia, necrosis, sangrado ni infección) en el postoperatorio de ninguno de los pacientes. Tras 12 meses de seguimiento no se objetivaron signos de recidiva local y los pacientes presentaron una evolución adecuada. En cuanto a las escalas de satisfacción por parte del paciente, se observó una media de 4,41/5 en cuanto a la satisfacción funcional y de 4,6/5 en resultados estéticos. La evaluación por parte de los cirujanos mostró un promedio de 4,5/5 en satisfacción funcional, 4,91/5 en apariencia de cicatrices, 4,6/5 en simetría alar y 4,41/5 en simetría de las fosas nasales.

Discusión

La pirámide nasal se considera una estructura anatómica de alta complejidad reconstructiva, tanto desde el punto de vista funcional como estético. Añadido a ello, la presencia de cartílago y la abundancia de tejido fibroglandular contribuyen a una mayor rigidez y a una limitada movilidad en dicha zona[7,8].

A pesar de la existencia de numerosas opciones reconstructivas, el CRA es una opción versátil que presenta un diseño muy sencillo. Se puede utilizar para defectos quirúrgicos de espesor parcial que estén localizados en cualquier parte del ala nasal excepto cuando hay afectación del borde alar o el dorso nasal[9]. Además, es preferible emplearlo en pacientes con defectos en el borde medial con el fin de ocultar las cicatrices en el borde frontal del ala[10]. Añadido a ello, es importante tener en cuenta que, para prevenir una distorsión del ala nasal, es aconsejable utilizar esta técnica en defectos que representen menos de un tercio del ala nasal. Una de las principales ventajas del CRA es que permite el uso de piel con las mismas características a las del defecto quirúrgico, lo que conduce a unos excelentes resultados estéticos[11]. Además, se trata de un colgajo aleatorio altamente vascularizado, principalmente por ramas de la arteria angular, proveniente de la arteria facial. Por este motivo, proporciona una alta viabilidad, con bajas tasas de necrosis[12].

Para preservar la funcionalidad del colgajo y evitar signos de obstrucción nasal, resulta esencial una correcta selección de los defectos quirúrgicos en cuanto a su tamaño y localización, sin embargo, en este trabajo se proponen dos estrategias adicionales para ayudar a prevenir la obstrucción de la vía área al realizar este colgajo. Es importante considerar que, a pesar del pequeño tamaño de los defectos, algunos pacientes presentan un estrechamiento de la narina al posicionar el colgajo. Para evitar dicho estrechamiento y asegurar la apertura de las vías respiratorias, proponemos la realización de una sutura suspensoria que permita el anclaje del fondo del defecto a la dermis superficial de la cara lateral del defecto[2,3]. Por otro lado, resulta esencial conocer que el CRA puede producir una deformidad en «joroba» en el borde libre, lo que contribuye a los síntomas de obstrucción nasal en algunos pacientes. Para evitar esta deformidad, proponemos realizar una extensión de la incisión caudalmente, agregando un triángulo de descarga hacia el borde libre del ala nasal. En algunos casos puede ser necesario prolongar la incisión alrededor del borde alar, alcanzando así la mucosa nasal interna[6].

Entre otras opciones reconstructivas para el cierre de defectos en ala nasal se incluyen los colgajos de trasposición como el bilobulado o el romboidal. En estos casos, hay que tener en cuenta la posibilidad de presentar un abultamiento del colgajo (efecto trampilla), así como la disrupción del surco alar. El colgajo paramediofrontal también puede representar una buena opción quirúrgica en estos

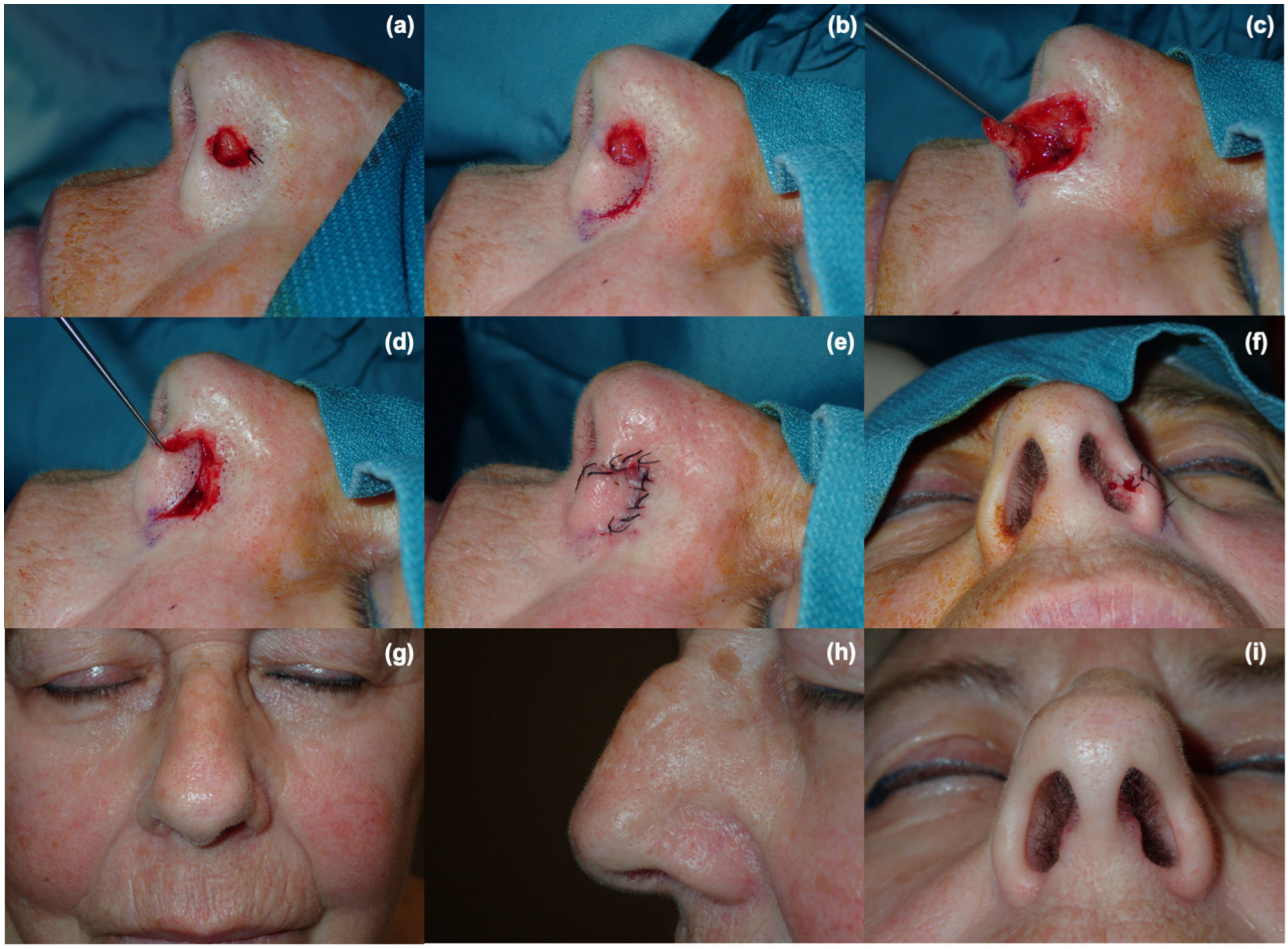

Figura 2 Reconstrucción de defecto quirúrgico en ala nasal mediante CRA. (a) Defecto quirúrgico resultante tras la extirpación completa de carcinoma basocelular. (b) Labrado del colgajo. (c y d) Al posicionar y movilizar el colgajo, se observa una deformidad en «joroba». (e y f) Cierre del defecto tras realizar un triángulo de descarga hacia el borde libre. (g-i) Nótese la ausencia de deformidad una vez realizado el triángulo de descarga.

pacientes, aunque su complejidad y la necesidad de al menos dos tiempos quirúrgicos hace que sea preferible reservarlo para defectos complejos de espesor total que incluyan la práctica totalidad del ala nasal[13]. El cierre por segunda intención también podría ser una opción válida, sin embargo, los tiempos de curación suelen ser más prolongados. Además, en el caso de defectos profundos, pueden dar lugar a cicatrices deprimidas o incluso a una contracción excesiva de la herida, lo que puede comprometer las válvulas nasales y llevar a una insuficiencia respiratoria nasal[14]. Finalmente, algunos autores mencionan las ventajas de utilizar injertos de piel de espesor total en defectos profundos[9,15], no obstante, hay que considerar que los resultados estéticos suelen ser menos satisfactorios y, en el caso de defectos de menor tamaño, existen otras alternativas que pueden llevarnos a unos resultados óptimos.

Entre las limitaciones de nuestro trabajo se incluyen su carácter retrospectivo y la falta de un seguimiento reglado a largo plazo para evaluar correctamente la posibilidad de recidiva tumoral. Sin embargo, la uniformidad de las características de las lesiones en cuanto a localización y tamaño hace que las ventajas de este colgajo sean fácilmente reproducibles, demostrando así sus satisfactorios resultados.

Conclusión

El CRA representa una opción reconstructiva efectiva y versátil para abordar defectos de menos de un tercio del ala nasal. En concordancia con lo descrito en la literatura, este trabajo aporta resultados objetivos sobre los resultados estéticos y funcionales, tanto por parte de los pacientes como de los cirujanos. Por otro lado, este estudio enfatiza los beneficios de incorporar un triángulo de descarga hacia el borde libre del ala nasal para mejorar la simetría alar y prevenir un efecto de «joroba». Además, sugerimos el uso de una sutura suspensoria para prevenir el estrechamiento de la narina y, consecuentemente, un efecto obstructivo del vestíbulo nasal.

Conflicto de intereses

Los autores declaran no tener ningún conflicto de intereses.

Bibliografía

1. Iorio CB, Christophel JJ, Park SS. Nasal Reconstruction: Defects that Cross Anatomical Subunits. Facial Plast Surg. 2020;36:91–101.
2. Hussain W. Pexing Precision in Nasal and Paranasal Reconstruction: ''The Nasal Vestibular Pexing Suture''. Dermatol Surg. 2024;50:103–5.
3. Robinson JK. Suspension sutures in facial reconstruction. Dermatol Surg. 2003;29:386–93.
4. Seine AJ, Brown AC, Salmon PJM, Mortimer NJ. How We Do It: Alar Advancement Flap for Small Medially Based Alar Defects. Dermatol Surg. 2024;50:105–6.
5. Seine AJ, Brown AC, Salmon PJM, Mortimer NJ. Response on: How We Do It: Alar Advancement Flap for Small Medially Based Alar Defects. Dermatol Surg. 2024;50:295–6.
6. Neltner SA, Papa CA, Ramsey ML, Marks VJ. Alar rotation flap for small defects of the ala. Dermatol Surg. 2000;26:543–6.
7. Weathers WM, Koshy JC, Wolfswinkel EM, Thornton JF. Overview of Nasal Soft Tissue Reconstruction: Keeping It Simple. Semin Plast Surg. 2013;27:83–9.
8. Veldhuizen IJ, Brouwer P, Aleisa A, Kurtansky NR, Dusza SW, Nehal KS, et al. Nasal Skin Reconstruction: Time to Rethink the Reconstructive Ladder? J Plast Reconstr Aesthet Surg. 2022;75:1239–45.
9. Saleem MI, Hawthorne M, Tham T, Georgolios A. Functional Considerations in Reconstruction of the Nasal Ala. World J Plast Surg. 2022;11:150–2.
10. Aldabaany W. Reconstruction of Congenital Alar Rim Defects (Tessier Number 1 Cleft) Using Laterally Based Alar Subunit Rotation Advancement Flap. Ann Plast Surg. 2021;87:161.
11. Benoit A, Hollmig ST, Leach BC. The Nasal Tip Rotation Flap for Reconstruction of the Lateral Nasal Tip Anterior Ala, and Soft Triangle: The Authors' Experience With 55 Patients. Dermatol Surg. 2017;43:1221.
12. Gras-Cabrerizo JR, García-Garrigós E, Montserrat-Gili JR, Gras-Albert JR, Mirapeix-Lucas R, Massegur-Solench H, et al. Anatomical Correlation Between Nasal Vascularisation and the Design of the Endonasal Pedicle Flaps. Indian J Otolaryngol Head Neck Surg. 2018;70:167–73.
13. Han DH, Mangoba DCS, Lee DY, Jin HR. Reconstruction of nasal alar defects in asian patients. Arch Facial Plast Surg. 2012;14:312–7.
14. Campbell T, Eisen DB. Free cartilage grafts for alar defects coupled with secondary-intention healing. Dermatol Surg. 2011;37:510–3.
15. Tan E, Mortimer N, Salmon P. Full-thickness skin grafts for surgical defects of the nasal ala - a comprehensive review, approach and outcomes of 186 cases over 9 years. Br J Dermatol. 2014;170:1106–13.