

Journal Pre-proof

Revisión del estado actual de las queratosis actínicas: etiopatogenia, diagnóstico y tratamientos disponibles

J. Cañueto L. Turrión C. Ferrándiz-Pulido Dra



PII: S0001-7310(25)00126-7

DOI: <https://doi.org/doi:10.1016/j.ad.2025.02.024>

Reference: AD 4296

To appear in: *Actas dermosifiliograficas*

Received Date: 8 August 2024

Accepted Date: 20 February 2025

Please cite this article as: Cañueto J, Turrión L, Ferrándiz-Pulido C, Revisión del estado actual de las queratosis actínicas: etiopatogenia, diagnóstico y tratamientos disponibles, *Actas dermosifiliograficas* (2025), doi: <https://doi.org/10.1016/j.ad.2025.02.024>

This is a PDF file of an article that has undergone enhancements after acceptance, such as the addition of a cover page and metadata, and formatting for readability, but it is not yet the definitive version of record. This version will undergo additional copyediting, typesetting and review before it is published in its final form, but we are providing this version to give early visibility of the article. Please note that, during the production process, errors may be discovered which could affect the content, and all legal disclaimers that apply to the journal pertain.

© 2025 Publicado por Elsevier España, S.L.U. en nombre de AEDV.

Actas Dermo-Sifiliográficas (Artículo de Revisión)

**Revisión del estado actual de las queratosis actínicas: etiopatogenia,
diagnóstico y tratamientos disponibles**

An overview of actinic keratoses: understanding etiology, diagnosis, and
treatment approaches

J. Cañueto^a, L. Turrión^b, C. Ferrándiz-Pulido^{c,*}

^a Servicio de Dermatología, Complejo Asistencial Universitario de Salamanca,
Salamanca.

^b Servicio de Dermatología, Hospital Universitario Puerta de Hierro, Madrid.

^c Servicio de Dermatología, Hospital Universitari Vall d'Hebron, Barcelona.

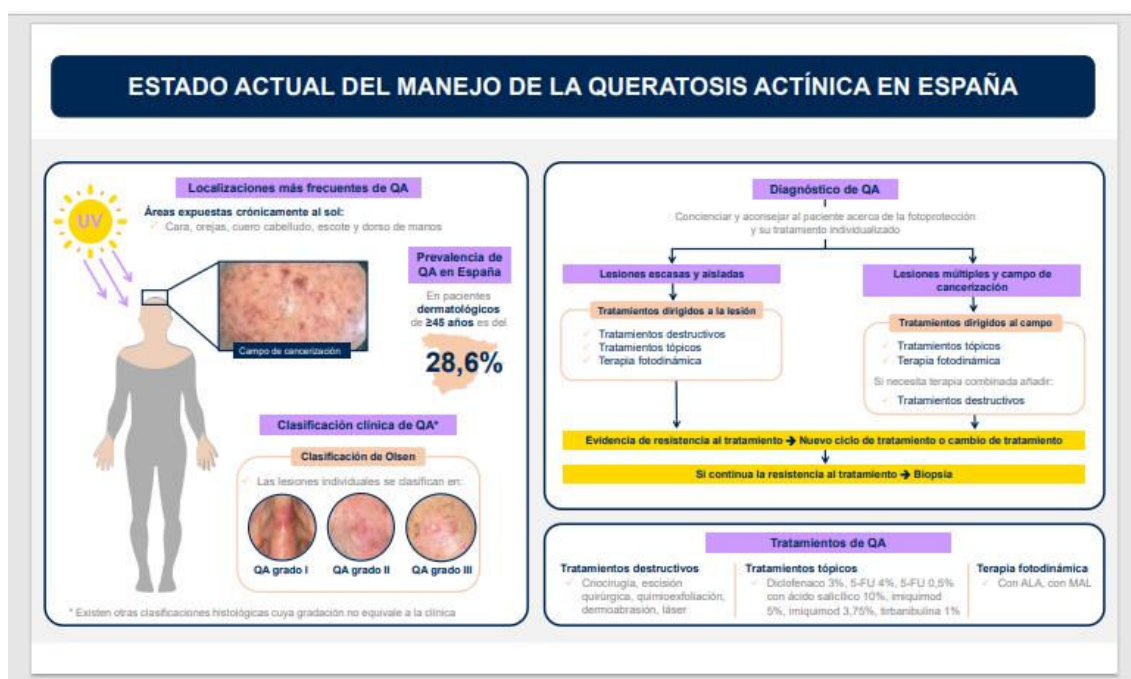
*Autor para correspondencia

Autor para correspondencia

Dra. Carla Ferrándiz-Pulido

Correo electrónico: carla.ferrandiz@vallhebron.cat

Graphical Abstract



Resumen

Las queratosis actínicas (QA) son lesiones cutáneas frecuentes que surgen en la piel crónicamente expuesta a los rayos ultravioleta y que potencialmente pueden progresar a un carcinoma epidermoide cutáneo (CEC) infiltrante. Debido a que no se puede predecir qué lesiones progresarán a CEC ni cuándo, generalmente se recomienda el tratamiento de todas las QA. Existe un amplio abanico de tratamientos disponibles para la QA a los que se les han unido nuevas aprobaciones en los últimos años. Estos cambios en los tratamientos disponibles para la QA hacen necesaria la revisión de la evidencia científica y del estado actual del diagnóstico y manejo de la QA en España.

Palabras clave: Queratosis actínica; Tratamiento; Manejo; Prevención; Diagnóstico

Abstract

Actinic keratoses (AK) are common cutaneous lesions located in skin areas chronically exposed to UV radiation, with the potential of progressing into invasive squamous cell carcinoma (SCC). Since it is not possible to predict which AK lesions will become SCC or when will that happen, treating all AK is generally recommended. There is a wide range of therapies available for AK and new drug approvals have joined the therapeutic armamentarium in recent years. These changes in the available treatments for AK require a review of the scientific evidence available and the current status of AK diagnosis and management in Spain.

Keywords: Actinic keratosis; Treatment, Management; Prevention; Diagnosis

Journal Pre-proof

INTRODUCCIÓN

La queratosis actínica (QA) es una causa común de consulta dermatológica en España, llegando a representar un 6% de las consultas.¹ La mayoría de autores están de acuerdo en considerar la QA como una forma de carcinoma escamoso *in situ* de la piel.²

La prevalencia global de las QA es del 14%, según un metaanálisis de 60 estudios observacionales, y se estima una incidencia de 1,9 por 100.000 personas-año.³ En España, la prevalencia de QA en pacientes de 45 años o más que acuden a consultas dermatológicas es del 28,6%, la cual aumenta con la edad (45,2%, 71-80 años).⁴

La principal causa de las QA es la exposición crónica a la radiación ultravioleta (UV), especialmente la UV-B.⁵ Este tipo de radiación induce mutaciones en el gen supresor de tumores *p53*, crucial para inducir la apoptosis de células dañadas, lo que lleva a una proliferación incontrolada de estas células y conduce a la aparición de QA.² Además, la radiación UV induce mutaciones en otros genes, como H-Ras (regulador de la proliferación celular), o el supresor de tumores *p16*, contribuyendo al desarrollo de la QA.^{2,6,7} Por otro lado, infecciones por el virus del papiloma humano también podrían estar relacionadas con la QA.^{2,8}

Aunque pocas QA evolucionan a carcinoma epidermoide cutáneo (CEC) invasor (0,07%-0,6% en el primer año y del 2,6% en cuatro años),^{9,10} es importante señalar que aproximadamente el 60-65% de los CEC infiltrantes surgen sobre QA.^{9,10} Por ello, las QA se consideran un marcador de riesgo de CEC y el factor de riesgo independiente más importante para su desarrollo.^{9,10} Aunque no todas las QA progresan a CEC, no existen marcadores fiables que permitan identificar las que lo harán. Cabe destacar además, que algunas QA pueden regresar espontáneamente o persistir como QA sin progresar hacia la infiltración de la dermis.¹¹ La tasa de regresión espontánea varía entre 15%-63% al año para lesiones individuales.^{10,11} Sin embargo, las QA que involucionan pueden reaparecer, con una tasa de recurrencia estimada del 15%-53% al año.¹¹

Las últimas recomendaciones para la evaluación y tratamiento de los pacientes con QA en España fueron publicadas en 2017.¹² Desde entonces, ha habido cambios relevantes tanto en su diagnóstico y estadificación como en su manejo, por lo que el objetivo de esta publicación es ofrecer una actualización del estado actual de la QA en nuestro país.

DIAGNÓSTICO

Diagnóstico clínico

Las QA suelen presentarse como máculas, pápulas o placas no infiltradas, eritematosas o del color de la piel, con tacto rasposo, y un tamaño de pocos mm a 2-3 cm de diámetro.¹² Las localizaciones más frecuentes son las áreas expuestas crónicamente al sol: cara, orejas, cuero cabelludo (en personas con alopecia), escote y dorso de manos. Dependiendo de la intensidad o el predominio de ciertos signos, se pueden diferenciar algunas variantes clínicas como la forma hipertrófica o la pigmentada.¹⁴

La evaluación clínica presenta una sensibilidad del 98% y una especificidad del 62% para detectar QA.¹⁵

Las lesiones individuales de QA se pueden clasificar clínicamente según la escala de Olsen en grado 1 a 3 según el grosor y la hiperqueratosis (**Tabla 1**).¹⁶ Un estudio de 2022 observó que el riesgo de progresión a CEC infiltrante en un área tratada fue de 3,7% a los 5 años, siendo superior en las QA hiperqueratósicas (grado 3 de Olsen) que en las QA grado 1/2 (20,9% vs 2,4%).¹⁷

Las QA suelen ser, sin embargo, múltiples. En este sentido, el concepto de “campo de cancerización” hace referencia al área de piel dañada crónicamente por el sol, caracterizada por al menos dos de los siguientes signos: telangiectasias, atrofia, cambios pigmentarios y aspecto de papel de lija.¹⁸ En esta área, se pueden encontrar QA visibles clínicamente (aunque no hay acuerdo sobre si su presencia es imprescindible o no), QA subclínicas (diagnosticables microscópicamente), grupos de queratinocitos con alteraciones genéticas (detectables por estudios moleculares) y áreas de piel normal (**Fig. 1**). Hay que destacar que en la piel aparentemente normal se han descrito cambios histológicos y moleculares comunes a la QA y al carcinoma epidermoide,¹⁸ lo que sugiere un probable beneficio de tratar no solo las QA individuales sino también el campo de cancerización.

Técnicas de imagen

Dermatoscopia

La dermatoscopia se utiliza ampliamente para diagnosticar QA;^{19,20} con una sensibilidad y especificidad del 98% y 95%, respectivamente (**Fig. 2**).²¹ Las características dermatoscópicas comunes de las QA no pigmentadas incluyen rosetas, eritema, pseudoretículo rosa, aperturas foliculares amarillentas, escamas y vasos finos. En el 95% de los casos la combinación de estas características produce un patrón característico en fresa.²¹

Microscopia de reflectancia confocal

La microscopia de reflectancia confocal (MRC) tiene una sensibilidad y especificidad en el diagnóstico de QA del 80 y el 96%, respectivamente.^{12,24} Su poca penetración, de 200-300 micras, particularmente en lesiones hiperqueratósicas, es una limitación.²⁴ Las principales características observables son la presencia de alteración superficial con escamas y paraqueratosis y el desorden estructural y pleomorfismo celular del estrato espinoso y granuloso con una disrupción del patrón en panal de abejas característico de estos estratos.^{24,25}

Tomografía de coherencia óptica

La tomografía de coherencia óptica (TCO) es útil para identificar las QA, ya que puede penetrar hasta la unión dermoepidérmica, con una sensibilidad del 86% y una especificidad del 83%.^{26,27} Algunas de las características descritas incluyen: adelgazamiento de la epidermis con destrucción de la capa dermo-epidérmica, estrías blancas, puntos y áreas grises que corresponden a hiperqueratosis, y una banda oscura en el estrato córneo.^{28,29}

Diagnóstico histopatológico

La confirmación histológica es necesaria si la clínica es atípica, para descartar un CEC infiltrante, o en QA que no responden al tratamiento.² Microscópicamente las QA son proliferaciones intraepidérmicas de queratinocitos atípicos (con núcleos aumentados de tamaño, pleomórficos, hiper cromáticos e incremento de la actividad mitótica), indistinguibles de los queratinocitos de los CEC infiltrantes, lo que implica que las QA sean consideradas como carcinomas escamosos *in situ*.

Según la clasificación histológica de Røwert-Huber *et al.*^{30,31} se pueden distinguir 3 grados (QA I-III) en función de la extensión intraepidérmica de los queratinocitos atípicos (**Tabla 1**). La clasificación de Olsen no se correlaciona bien con la clasificación de Røwert-Huber, por lo que no se pueden extraer conclusiones sobre el grado histológico a partir de la apariencia clínica de las QA.³² Un estudio histológico³³ observó que la QA I era la lesión más frecuentemente encontrada en la base o en el borde de un CEC

infiltrante, describiendo una vía de progresión donde una QA I puede evolucionar directamente a CEC.

Otra clasificación histológica para las QA incluye la evaluación del patrón de crecimiento basal de los queratinocitos atípicos (**Tabla 1**)³⁴ que se ha relacionado con el riesgo de progresión a CEC. Un estudio³⁵ observó que cerca de los CEC infiltrantes aparecían con más frecuencia QA con un patrón de crecimiento basal pronunciado (PRO III).

Dado que tampoco existe correlación entre la clasificación histológica QA I-III y el patrón de crecimiento basal de PRO I-III, la clasificación histológica debe considerar patrones de crecimiento tanto ascendentes como descendentes.³⁴

Escalas

AKASI y AK-FAS

En los últimos años se han descrito una serie de escalas que permiten evaluar toda el área afectada por QA y no sólo las lesiones individuales. El índice del área y severidad de la queratosis actínica (AKASI, *Actinic Keratosis Area and Severity Index*)³⁶ fue desarrollado para evaluar la severidad de las QA en la cabeza. Para su cálculo, se divide la cabeza en cuatro áreas asignando una ponderación según su tamaño relativo. En cada zona, se puntúa el porcentaje del área afectada, la distribución de las QA, el eritema y el grosor. La puntuación AKASI oscila entre 0 (sin QA) y 18 (grado más severo).

La escala *Actinic Keratosis Field Assessment Scale* (AK-FAS)³⁷ evalúa la gravedad del campo de cancerización. Considera la extensión del área afectada por QA, el grado de hiperqueratosis y el daño solar y distingue cuatro grados de severidad.

AKQoL

Las QA afectan a la calidad de vida de los pacientes por estar en zonas visibles, por el miedo de progresión^{38,39} y por los efectos locales de los tratamientos.⁴⁰

El cuestionario *Actinic Keratosis Quality of Life* (AKQoL)⁴¹ evalúa la calidad de vida en pacientes con QA y está validado en España.⁴² Incluye 3 dominios: "Función", "Emociones", y "Control sobre la vida en general", con una puntuación entre 0 y 27, donde una mayor puntuación indica un mayor deterioro en la calidad de vida.

Aunque las escalas AKASI y AK-FAS y el cuestionario AKQoL se utilizan en diversos estudios o ensayos clínicos, su aplicación en la práctica clínica todavía es limitada.

PREVENCIÓN

Fotoprotección

El tratamiento de las QA debe complementarse con medidas de protección solar.¹² La fotoprotección ayuda a reducir la incidencia de nuevas lesiones y a frenar la progresión de las existentes.^{43,44} En el mercado disponemos de filtros físicos (sustancias minerales como el óxido de zinc, que reflejan la radiación solar), químicos (moléculas que absorben la radiación UV) o biológicos: endonucleasas y fotoliasas (útiles en la prevención y reversión del fotodaño).⁴⁵ Es importante señalar que la evidencia sobre el uso de fotoliasas para la prevención de QA es limitada y proviene de estudios realizados mayoritariamente en combinación con protectores solares. Estos estudios incluyen generalmente muestras pequeñas y periodos de seguimiento variables, lo que dificulta extraer conclusiones definitivas sobre su eficacia como tratamiento único. De ese modo, mientras que las fotoliasas pueden tener un rol complementario en la protección frente al fotodaño, su efecto óptimo parece depender de su uso junto con otros agentes fotoprotectores tradicionales.⁴⁵⁻⁴⁹

Quimioprofilaxis oral

En inmunodeprimidos principalmente, la quimioprofilaxis con retinoides orales (acitretina 10-25 mg/día según tolerancia) se ha considerado una estrategia eficaz para prevenir QA y CEC.^{44,45} No obstante, la evidencia que respalda la eficacia de los retinoides orales es limitada y la mayoría de los estudios disponibles se basan en muestras pequeñas. Cabe destacar que el efecto preventivo desaparece al suspender el tratamiento. Además, la tolerancia no es buena, por lo que se recomiendan como tratamientos intermitentes.⁵²

La nicotinamida oral (500 mg/12 horas) ha demostrado disminuir los carcinomas queratinocíticos un 23% comparado con placebo, pero las QA únicamente un 13% a 12 meses de seguimiento. En pacientes receptores de un trasplante renal (RTOS) demostró ser eficaz y segura, aunque las diferencias no fueron estadísticamente significativas.^{53,54}

TRATAMIENTO

Cuando tratar

El tratamiento de los pacientes con QA es recomendable para lograr un aclaramiento completo y, reducir el riesgo de progresión a CEC.^{14,55} Sin embargo, dado que la regresión espontánea de las QA puede ocurrir en hasta un 23% de las lesiones de manera individual,⁵⁶ es importante considerar que la indicación del tratamiento debe evaluarse individualmente para cada paciente. En ocasiones, puede ser apropiado no tratar al paciente de inmediato y optar por un seguimiento cercano de su evolución.

Aspectos a considerar a la hora de seleccionar el tratamiento

La elección de un tratamiento dirigido a la lesión o al campo de cancerización, debe tener en cuenta factores relacionados con el paciente, con las lesiones, con el propio tratamiento y con el médico (**Tabla 2**).^{2,12,57,58}

Procedimientos quirúrgicos y destructivos

Criocirugía

La criocirugía debe ofrecerse en QA únicas o múltiples en número limitado.² Su aplicación es rápida y sencilla, pero el método de aplicación no está estandarizado. Demuestra tasas de curación completa de aproximadamente el 68%,⁵⁹⁻⁶¹ siendo eficaz también fuera de cabeza y cuello.⁶² Los efectos secundarios esperables son la hipopigmentación y las cicatrices y el dolor durante la aplicación. En caso de hiperqueratosis se recomienda retirarla primero para favorecer la eficacia del tratamiento.

Escisión quirúrgica

Indicado para QA únicas si son hiperqueratósicas o hipertróficas, si no responden a otros tratamientos o si existe duda diagnóstica. La principal ventaja es el examen histológico posterior para excluir CEC infiltrante. Las desventajas incluyen la necesidad de anestesia local, el sangrado, o la cicatrización inestética.²

Tratamientos destructivos

Los peelings químicos (ácido tricloroacético, solución de Jessner, fenol) presentan una tasa de eliminación de lesiones del 31.9%.⁶³ Sirven para tratamiento del campo de cancerización y tiene efecto fotorejuvenecedor. Con la dermoabrasión, cuando se hace correctamente, se han observado tasas de respuesta completa altas y sostenidas del 83-96% a los 2 años.⁶⁴ Sin embargo no está bien estandarizada, es operador dependiente y puede provocar cicatrices inestéticas. Los láseres ablativos (CO₂) se han empleado para lesiones concretas o en el contexto de rejuvenecimiento asociado a

tratamiento de campo, pero comparado con la crioterapia es un tratamiento más caro, menos disponible y con menor aclaramiento sostenido.⁶

Tratamientos tópicos

Las principales características de los tratamientos tópicos se muestran en la **Tabla 3**.

Diclofenaco

El diclofenaco tiene acción antiinflamatoria y antineoplásica. La presentación al 3% en gel de ácido hialurónico está aprobada desde 2011⁶⁵ para tratar QA únicas o múltiples y el campo de cancerización (incluyendo campos grandes). Debido a su larga posología (60-90 días) la adherencia al tratamiento puede no ser la esperada.⁶⁶ Las tasas de respuesta completa se encuentran en torno al 41%.⁶⁷ La tolerancia es en general buena, aunque se asocia a prurito en un tercio de los pacientes y existe riesgo de fotosensibilidad y dermatitis de contacto.⁶⁸

5-Fluorouracilo

Las formulaciones comercializadas en España son 5-fluorouracilo (5-FU) al 0,5% con ácido salicílico al 10% en solución cutánea (desde 2013)⁶⁹ y 5-FU al 4% en crema (desde 2020).⁷⁰ Ambas aprobadas para tratar QA únicas o múltiples y el campo de cancerización.

La formulación clásica de 5-FU al 5% en crema se administraba 2 veces al día, 21 días. En un ensayo clínico aleatorizado con 624 pacientes donde se comparaban 4 tipos de tratamientos para las QA (5-FU 5%, imiquimod 5%, mebutato de ingenol (IMB) y terapia fotodinámica (TFD)), se concluyó que el 5-FU 5% era el tratamiento más efectivo con una probabilidad de mantenerse libre de enfermedad del 74,7% al año del tratamiento.⁷¹ No obstante, se asocia a tasas elevadas de reacciones cutáneas locales (40% erosiones y 57% costras⁷¹), lo que obliga a suspender el tratamiento hasta un tercio de los pacientes, con un impacto en la eficacia. Fuera de ficha técnica, se emplea en pautas más cortas de administración (10-15 días una vez al día) con tasas de respuesta razonables y mejor tolerancia, aunque dichas pautas no han sido evaluadas en ensayos clínicos ni existen estudios con datos de vida real. La crema comercializada de 5-FU al 4% muestra eficacia similar y mejor tolerabilidad que al 5% aplicándose una vez al día durante 4 semanas.⁷²

El 5-FU al 0,5% con ácido salicílico al 10% tiene un efecto queratolítico que potencia el efecto citostático del 5-FU. Se aplica una vez al día, pero el tratamiento puede alargarse hasta 12 semanas, lo que puede comprometer la adherencia. Está especialmente indicado para QA hiperqueratósicas.

La aplicación de 5-FU al 5% combinado con calcipotriol 0,005% 2 veces al día durante 4 días, es más eficaz que el 5-FU en monoterapia según un ensayo clínico aleatorizado, aunque solo se alcanzó un aclaramiento completo en el 27% de los participantes en la semana 8.⁷³ La combinación de calcipotriol y 5-FU redujo el riesgo de CEC en la cara y el cuero cabelludo durante un período de 3 años.⁷³⁻⁷⁶

La utilización de tratamiento oclusivo con 5-FU (aplicación de 5-FU y óxido de zinc y vendaje elástico, con recambio 1 vez a la semana) se ha utilizado para el tratamiento de grandes campos de miembros superiores e inferiores con buenos resultados.⁷⁷

Imiquimod

Imiquimod tiene actividad antivírica y antineoplásica además de estimular la respuesta inmune innata y adquirida. Es un agonista de receptores TLR7 y produce una elevación local de los niveles de IFN-alfa entre otras citocinas. En España se comercializa

imiquimod al 5% (desde 1999)⁷⁸ y al 3,75% (desde 2012).⁷⁹ Ambas formulaciones están aprobadas para tratar QA únicas o múltiples y el campo de cancerización. Las principales diferencias entre ambas son la extensión del campo a tratar y la posología (**Tabla 3**). Imiquimod al 5% en crema alcanza tasas de respuesta completa del 45-57% de los pacientes.^{80,81} Al año, el 53,9% de los pacientes se mantienen libres de enfermedad.⁷¹ Un 15% suspenden el tratamiento debido a reacciones cutáneas locales, casi la mitad desarrollan erosiones o úlceras y el 70% costras.⁷¹ Imiquimod se ha asociado a síntomas sistémicos en forma de cuadro pseudogripal y al desarrollo de una reacción cutánea local más allá de las zonas tratadas. También se ha utilizado imiquimod al 5% crema en tratamientos de 12 días consecutivos con unas tasas de respuesta completa del 52,3% y parcial del 75,4%.⁸²

Mebutato de ingenol

En 2020, la European Medicines Agency (EMA) suspendió la aprobación de IMB para QA debido a la observación de una mayor incidencia de CEC en los pacientes tratados con IMB respecto a los tratados con imiquimod en un estudio de seguridad de 3 años en 484 pacientes (3.3% vs 0.4%).⁸³ Los pacientes previamente tratados con IMB deben ser monitorizados para detectar la aparición de tumores de piel en campos de tratamiento anteriores.

Tirbanibulina

Desde 2021 tirbanibulina está aprobada para tratar QA únicas o múltiples no hipertróficas y el campo de cancerización en cara o cuero cabelludo en un área de hasta 25 cm².⁸⁴ Utiliza un mecanismo de acción nuevo que inhibe la polimerización de las tubulinas durante la división celular y hace que la célula entre en apoptosis y no necrosis, lo que se ha asociado a una alta eficacia con reacciones locales en su mayoría leves a moderadas.⁸⁵⁻⁸⁸ Se administra una vez al día durante 5 días consecutivos, con reacciones cutáneas locales leves, muy alta adherencia y satisfacción de médicos y pacientes.⁸⁹ Alcanza tasas de remisión completa del 49% y de respuesta parcial superiores al 70%.^{87,90} La eficacia y seguridad de tirbanibulina en áreas mayores (hasta 100 cm²) está siendo evaluada, obteniéndose resultados favorables en un estudio fase 1, resultados que han sido confirmados recientemente en un estudio fase 3.^{91,92} El eritema es la única reacción cutánea local frecuente, con un pico máximo a los 8 días y una resolución completa a los 30 días sin necesidad de intervención. El dolor, el picor y la sensación de ardor se observan en menos del 10%, al igual que las erosiones que se califican en moderadas o graves en el 3% de los pacientes.⁸⁷

Terapia fotodinámica

La TFD se basa en la aplicación de un agente tópico fotosensibilizante junto a una fuente de luz para destruir selectivamente los queratinocitos atípicos. Se han establecido múltiples regímenes de TFD lo que la convierte en un procedimiento heterogéneo.⁹³⁻⁹⁶ Todos los tipos de TFD se ofrecen para tratar QA únicas o múltiples y el campo de cancerización.

Los fotosensibilizantes e indicaciones aprobadas en España son el metilaminolevulinato en crema (MAL) desde 2002⁹⁸ para QA no hipertróficas; y el ácido 5-aminolevulínico en nanoemulsión en gel (ALA-BF200) desde 2012⁹⁷ para QA leves y moderadas y campo de cancerización. Ambos se pueden emplear tanto en TFD con luz roja como con luz de día.

La TFD puede requerir pretratamiento de la QA⁹⁴ con vaselina salicilica al 10% durante una semana previa al tratamiento, urea al 20%, peeling químico, láser ablativo o micropunciones.

El protocolo convencional consiste en la aplicación del fotosensibilizador, con incubación en oclusión durante 2-3 horas antes de la activación con luz roja (37,5 J/cm²) durante 10-20 minutos. Las tasas de aclaramiento completo varían entre el 31,4%-91,0% (tasa de reducción de lesiones 58,0%-94,3%).^{2,6,55} El 37,7% de los pacientes que responden se mantienen libres de enfermedad al año de tratamiento.⁷¹ La TFD asocia dolor en el 80% de los pacientes y ardor moderado/intenso en el 86%. La aplicación de frío local, la toma de antiinflamatorios no esteroideos 30 minutos antes de la irradiación, la irradiación fraccionada con pausas de 3 minutos, la aplicación de clobetasol tópico, la "talkestesia" o la infiltración de anestesia local o troncular sin vasoconstrictor ayudan a mejorar la tolerancia.⁹⁴

Los protocolos de TFD con luz de día utilizan la luz solar natural como fuente de energía mediante la aplicación del fotosensibilizantes y la exposición a la luz solar en los siguientes 30 minutos durante 2 horas.⁹⁹ Las tasas de aclaramiento completo varían entre el 27,5%-42,9% al utilizar ALA (tasa de reducción de lesiones 79,7%-79,8%) y del 27,5%-38,8% para MAL (tasa de reducción de lesiones 76,5%-89,2%).^{2,6,55} Las ventajas incluyen un dolor menor, la posibilidad de tratar campos grandes, mayor cumplimiento y la falta de necesidad de fuentes de luz artificial, lo que abarata los costes.¹⁰⁰ Esta modalidad se puede realizar en España durante todo el año debido a nuestra latitud, excepto en los días lluviosos o si la temperatura es menor a 10°C.

La realización de TFD combinada mediante la realización de TFD con luz de día durante 2 horas y aplicación posterior de luz roja a dosis habitual ha demostrado mejor eficacia respecto a la luz de día (respuesta completa 31,6% vs 15,8 y respuesta parcial 63,2% vs 25,3%) con un aumento leve/moderado de los efectos secundarios locales y dolor.¹⁰¹

Terapia combinada

La combinación de una modalidad para tratar la lesión con otra para tratar el campo de cancerización en un mismo paciente es frecuente en la práctica clínica habitual con el objetivo de maximizar la respuesta, mejorar eficacia y tolerancia.^{6,55} Combinaciones utilizadas incluyen la combinación del láser ablativo como tratamiento previo a la TFD,¹⁰² la criocirugía en combinación con un tratamiento tópico,¹⁰³ y la TFD en combinación con un tratamiento tópico, incluyendo calcipotriol 15 días antes, 5-FU al 5% 2 veces al día 6-7 días antes, imiquimod previo o posterior a TFD, o tazaroteno previo a TFD.^{104,105}

Otros tratamientos

Existen otros tratamientos descritos para el manejo de las QA en pacientes de especial severidad, como la radioterapia volumétrica (VMAT) y la capecitabina oral, aunque su uso no está extendido en la práctica clínica en España.

Algunos estudios han evaluado el uso de VMAT para tratar el campo de cancerización en pacientes con múltiples QA e incluso carcinoma de células escamosas. La decisión de emplear esta terapia más agresiva, por ejemplo, para tratar múltiples lesiones en el cuero cabelludo, debe ser evaluada por un equipo multidisciplinario de dermatología y oncología radioterápica.^{106,107}

Capecitabina puede utilizarse en un contexto de prevención de CEC. Sin embargo, debido a sus efectos secundarios es un tratamiento poco utilizado en nuestro entorno y se reserva para casos de alto riesgo, como los pacientes trasplantados de órgano sólido con antecedentes de múltiples carcinomas de células escamosas.¹⁰⁸

Resumen de manejo de las QA en el momento actual

En los últimos años se han aprobado nuevos fármacos y nuevas formulaciones para el tratamiento de la QA. La **Figura 3** muestra la actualización del cuadro de tratamiento de

la QA propuesto en 2014 por Ferrandiz *et al.*¹⁴ de acuerdo con los tratamientos disponibles actualmente en España.

PACIENTES ESPECIALES: INMUNOSUPRESIÓN Y TRASPLANTE DE ÓRGANOS

La quimioprolifaxis con retinoides orales es eficaz para la prevención de QA y CEC en esta población de riesgo.⁵¹

Una revisión sistemática de tratamientos locales para QA en 242 RTOS encontró que la TFD tuvo las tasas más altas de aclaramiento de lesiones (46-100%), seguida por 5-FU (79%), imiquimod (61-73,7%) y diclofenaco (53%); pero no existen estudios comparativos y esta revisión incluía únicamente un estudio con 5-FU.¹⁰⁹ En general, la eficacia de los tratamientos en RTOS parece ser menor que en pacientes inmunocompetentes y los expertos en el tratamiento de pacientes trasplantados no han alcanzado un consenso sobre qué tratamiento de las QA sería de primera elección en esta población.¹¹⁰

Debido al curso más agresivo de la enfermedad y a una mayor proporción de lesiones resistentes al tratamiento, a menudo es necesario repetir el tratamiento.⁵⁵

SEGUIMIENTO

Se deben programar visitas de seguimiento periódicas ya que el paciente con QA debe ser considerado un paciente crónico. El seguimiento después del tratamiento inicial implica evaluar el éxito del tratamiento, la recurrencia de las lesiones y el desarrollo de nuevas QA. Debe insistirse en la autoexploración y en las medidas de fotoprotección. El intervalo de seguimiento debe adaptarse al perfil de cada paciente y al riesgo específico de desarrollar un carcinoma.^{6,14,55} No existen estudios que hayan demostrado un protocolo de seguimiento más adecuado. Sí que se ha demostrado que el efecto preventivo de los tratamientos del campo de cancerización aparece durante el primer año, pero se pierde a largo plazo. De ese modo, dado que la QA se considera una enfermedad crónica, se recomienda realizar tratamientos periódicos para eliminar las lesiones de nueva aparición y reducir el riesgo de CEC.¹¹¹

PUNTOS CLAVE

1. El diagnóstico de las QA es fundamentalmente clínico, aunque técnicas como la dermatoscopia, la MRC o la TCO pueden ayudarnos a confirmar el diagnóstico. La biopsia cutánea se reserva para casos dudosos.
2. Actualmente disponemos de varios sistemas de clasificación clínica, microscópica y de área de afectación, sin una clara correlación entre ellos, pero fundamentales para una más adecuada valoración del riesgo del paciente.
3. No se puede predecir qué QA progresará a CEC ni cuándo, por lo que se recomienda el tratamiento de todas las QA.
4. Existe un amplio abanico de tratamientos disponibles para las QA a los que se les han unido nuevas aprobaciones en los últimos años como la administración con luz de día de la TFD, la formulación de 5-fluorouracilo al 4% o la tirbanibulina al 1%, entre otros.

Contribución de autoría: Todos los autores han contribuido de manera significativa en los siguientes aspectos: (1) la concepción y el diseño del trabajo, la adquisición de datos, el análisis y la interpretación de los mismos; (2) la redacción del artículo y la revisión crítica del contenido intelectual; y (3) la aprobación final de la versión que se presenta.

Consentimiento para publicación de imágenes: Confirmando que he obtenido todos los consentimientos requeridos por la legislación vigente para la publicación de cualquier dato personal o imágenes de pacientes, sujetos de investigación u otras personas que aparecen en los materiales enviados a Elsevier. He conservado una copia escrita de todos los consentimientos y, en caso de que Elsevier lo solicite, acepto proporcionar las copias o pruebas de que dichos consentimientos han sido obtenidos.

Ética de la publicación

1. ¿Su trabajo ha comportado experimentación en animales?:

No

2. ¿En su trabajo intervienen pacientes o sujetos humanos?:

No

3. ¿Su trabajo incluye un ensayo clínico?:

No

4. ¿Todos los datos mostrados en las figuras y tablas incluidas en el manuscrito se recogen en el apartado de resultados y las conclusiones?:

Sí

Bibliografía

- 1 Taberner R, Nadal C, Llambrich A, Vila e I Torné A. [Dermatology service utilization and reasons for consultation by Spanish and immigrant patients in the region served by Hospital Son Llàtzer, Palma de Majorca, Spain]. *Actas Dermosifiliogr* 2010; **101**:323–9.
- 2 Leiter U, Heppt MV, Steeb T, *et al.* German S3 guideline “actinic keratosis and cutaneous squamous cell carcinoma” – Long version of the update 2023. *EJC Skin Cancer* 2023; **1**:100004.
- 3 George CD, Lee T, Hollestein L, *et al.* The Global Epidemiology of Actinic Keratosis in the General Population: A Systematic Review and Meta-Analysis. *Br J Dermatol* 2023. doi:10.1093/bjd/ljad371.
- 4 Ferrándiz C, Plazas MJ, Sabaté M, *et al.* Prevalence of actinic keratosis among dermatology outpatients in Spain. *Actas Dermosifiliogr* 2016; **107**:674–80.
- 5 Schmitt J, Seidler A, Diepgen TL, Bauer A. Occupational ultraviolet light exposure increases the risk for the development of cutaneous squamous cell carcinoma: a systematic review and meta-analysis. *Br J Dermatol* 2011; **164**:291–307.
- 6 Eisen DB, Asgari MM, Bennett DD, *et al.* Guidelines of care for the management of actinic keratosis. *J Am Acad Dermatol* 2021; **85**:e209–33.
- 7 Marinescu A, Stepan AE, Mărgăritescu C, *et al.* P53, p16 and Ki67 immunoexpression in cutaneous squamous cell carcinoma and its precursor lesions. *Rom J Morphol Embryol* 2016; **57**:691–6.
- 8 Werner RN, Stockfleth E, Connolly SM, *et al.* Evidence- and consensus-based (S3) Guidelines for the Treatment of Actinic Keratosis - International League of Dermatological Societies in cooperation with the European Dermatology Forum - Short version. *J Eur Acad Dermatol Venereol* 2015; **29**:2069–79.
- 9 Marks R, Rennie G, Selwood TS. Malignant transformation of solar keratoses to squamous cell carcinoma. *Lancet* 1988; **1**:795–7.
- 10 Criscione VD, Weinstock MA, Naylor MF, *et al.* Actinic keratoses: Natural history and risk of malignant transformation in the Veterans Affairs Topical Tretinoin Chemoprevention Trial. *Cancer* 2009; **115**:2523–30.
- 11 Werner RN, Sammain A, Erdmann R, *et al.* The natural history of actinic keratosis: a systematic review. *Br J Dermatol* 2013; **169**:502–18.
- 12 Ferrándiz C, Malvehy J, Guillén C, *et al.* Precancerous Skin Lesions. *Actas Dermosifiliogr* 2017; **108**:31–41.
- 13 Stockfleth E, Terhorst D, Braathen L, *et al.* Guideline on Actinic Keratoses, developed by the Guideline Subcommittee «Actinic Keratoses» of the European Dermatology Forum. 2011; :Available at https://www.ensas.ee/docs/management_of_actinic_keratoses.pdf.
- 14 Ferrándiz C, Fonseca-Capdevila E, García-Diez A, *et al.* Spanish adaptation of the European guidelines for the evaluation and treatment of actinic keratosis. *Actas Dermosifiliogr* 2014; **105**:378–93.

- 15 Ulrich M, Stockfleth E, Roewert-Huber J, Astner S. Noninvasive diagnostic tools for nonmelanoma skin cancer. *Br J Dermatol* 2007; **157 Suppl 2**:56–8.
- 16 Olsen EA, Abernethy ML, Kulp-Shorten C, *et al.* A double-blind, vehicle-controlled study evaluating masoprocol cream in the treatment of actinic keratoses on the head and neck. *J Am Acad Dermatol* 1991; **24**:738–43.
- 17 Ahmady S, Jansen MHE, Nelemans PJ, *et al.* Risk of Invasive Cutaneous Squamous Cell Carcinoma After Different Treatments for Actinic Keratosis. *JAMA Dermatol* 2022; **158**:634–40.
- 18 Figueras Nart I, Cerio R, Dirschka T, *et al.* Defining the actinic keratosis field: a literature review and discussion. *J Eur Acad Dermatol Venereol JEADV* 2018; **32**:544–63.
- 19 Huerta-Brogeras M, Olmos O, Borbujo J, *et al.* Validation of dermoscopy as a real-time noninvasive diagnostic imaging technique for actinic keratosis. *Arch Dermatol* 2012; **148**:1159–64.
- 20 Sgouros D, Theofili M, Zafeiropoulou T, *et al.* Dermoscopy of Actinic Keratosis: Is There a True Differentiation between Non-Pigmented and Pigmented Lesions? *J Clin Med* 2023; **12**:1063.
- 21 Zalaudek I, Giacomel J, Argenziano G, *et al.* Dermoscopy of facial nonpigmented actinic keratosis. *Br J Dermatol* 2006; **155**:951–6.
- 22 Lallas A, Tschandl P, Kyrgidis A, *et al.* Dermoscopic clues to differentiate facial lentigo maligna from pigmented actinic keratosis. *Br J Dermatol* 2016; **174**:1079–85.
- 23 Papageorgiou C, Lallas A, Manoli SM, *et al.* Evaluation of dermatoscopic criteria for early detection of squamous cell carcinoma arising on an actinic keratosis. *J Am Acad Dermatol* 2022; **86**:791–6.
- 24 Rishpon A, Kim N, Scope A, *et al.* Reflectance confocal microscopy criteria for squamous cell carcinomas and actinic keratoses. *Arch Dermatol* 2009; **145**:766–72.
- 25 Ulrich M, Maltusch A, Rius-Diaz F, *et al.* Clinical applicability of in vivo reflectance confocal microscopy for the diagnosis of actinic keratoses. *Dermatol Surg Off Publ Am Soc Dermatol Surg Al* 2008; **34**:610–9.
- 26 Korde VR, Bonnema GT, Xu W, *et al.* Using optical coherence tomography to evaluate skin sun damage and precancer. *Lasers Surg Med* 2007; **39**:687–95.
- 27 Soare C, Cozma EC, Celarel AM, *et al.* Digitally Enhanced Methods for the Diagnosis and Monitoring of Treatment Responses in Actinic Keratoses: A New Avenue in Personalized Skin Care. *Cancers* 2024; **16**:484.
- 28 Boone MALM, Norrenberg S, Jemec GBE, Del Marmol V. Imaging actinic keratosis by high-definition optical coherence tomography. Histomorphologic correlation: a pilot study. *Exp Dermatol* 2013; **22**:93–7.
- 29 Barton JK, Gossage KW, Xu W, *et al.* Investigating sun-damaged skin and actinic keratosis with optical coherence tomography: a pilot study. *Technol Cancer Res Treat* 2003; **2**:525–35.

- 30 Rówert-Huber J, Patel MJ, Forschner T, *et al.* Actinic keratosis is an early in situ squamous cell carcinoma: a proposal for reclassification. *Br J Dermatol* 2007; **156 Suppl 3**:8–12.
- 31 Roewert-Huber J, Stockfleth E, Kerl H. Pathology and pathobiology of actinic (solar) keratosis - an update. *Br J Dermatol* 2007; **157 Suppl 2**:18–20.
- 32 Schmitz L, Kahl P, Majores M, *et al.* Actinic keratosis: correlation between clinical and histological classification systems. *J Eur Acad Dermatol Venereol* 2016; **30**:1303–7.
- 33 Fernández-Figueras MT, Carrato C, Sáenz X, *et al.* Actinic keratosis with atypical basal cells (AK I) is the most common lesion associated with invasive squamous cell carcinoma of the skin. *J Eur Acad Dermatol Venereol* 2015; **29**:991–7.
- 34 Schmitz L, Gambichler T, Gupta G, *et al.* Actinic keratoses show variable histological basal growth patterns - a proposed classification adjustment. *J Eur Acad Dermatol Venereol* 2018; **32**:745–51.
- 35 Schmitz L, Gambichler T, Kost C, *et al.* Cutaneous squamous cell carcinomas are associated with basal proliferating actinic keratoses. *Br J Dermatol* 2019; **180**:916–21.
- 36 Dirschka T, Pellacani G, Micali G, *et al.* A proposed scoring system for assessing the severity of actinic keratosis on the head: actinic keratosis area and severity index. *J Eur Acad Dermatol Venereol* 2017; **31**:1295–302.
- 37 Dréno B, Cerio R, Dirschka T, *et al.* A Novel Actinic Keratosis Field Assessment Scale for Grading Actinic Keratosis Disease Severity. *Acta Derm Venereol* 2017; **97**:1108–13.
- 38 Tennvall GR, Norlin JM, Malmberg I, *et al.* Health related quality of life in patients with actinic keratosis--an observational study of patients treated in dermatology specialist care in Denmark. *Health Qual Life Outcomes* 2015; **13**:111.
- 39 Longo I, Serra-Guillén C. Quality of Life, Behaviour and Attitudes towards Actinic Keratosis in Spain: The PIQA Study. *Actas Dermosifiliogr* 2018; **109**:331–9.
- 40 Gholam P, Kroehl V, Enk AH. Dermatology life quality index and side effects after topical photodynamic therapy of actinic keratosis. *Dermatol Basel Switz* 2013; **226**:253–9.
- 41 Esmann S, Vinding GR, Christensen KB, Jemec GBE. Assessing the influence of actinic keratosis on patients' quality of life: the AKQoL questionnaire: The AKQoL questionnaire. *Br J Dermatol* 2013; **168**:277–83.
- 42 Longo Imedio I, Serra-Guillén C. Adaptation and validation of the Spanish version of the Actinic Keratosis Quality of Life questionnaire. *Actas Dermosifiliogr* 2016; **107**:474–81.
- 43 Thompson SC, Jolley D, Marks R. Reduction of solar keratoses by regular sunscreen use. *N Engl J Med* 1993; **329**:1147–51.
- 44 Reinehr CPH, Bakos RM. Actinic keratoses: review of clinical, dermoscopic, and therapeutic aspects. *An Bras Dermatol* 2019; **94**:637–57.
- 45 Ramírez-Gamboa D, Díaz-Zamorano AL, Meléndez-Sánchez ER, *et al.* Photolyase Production and Current Applications: A Review. *Molecules* 2022; **27**:5998.

- 46 Vañó-Galván S, Jiménez N, Grillo E, Ballester A. Estudio observacional sobre la efectividad y tolerabilidad de un producto tópico con fotoliasa y filtros solares en pacientes con queratosis actínicas tratados con crioterapia en condiciones de uso habitual. *Piel* 2016; **31**:532–6.
- 47 Navarrete-Dechent C, Molgó M. The use of a sunscreen containing DNA-photolyase in the treatment of patients with field cancerization and multiple actinic keratoses: a case-series. *Dermatol Online J* 2017; **23**:13030/qt5zc6085s.
- 48 Puig S, Granger C, Garre A, *et al.* Review of Clinical Evidence over 10 Years on Prevention and Treatment of a Film-Forming Medical Device Containing Photolyase in the Management of Field Cancerization in Actinic Keratosis. *Dermatol Ther* 2019; **9**:259–70.
- 49 Alvares BA, Miola AC, Schimitt JV, *et al.* Efficacy of sunscreen with photolyase or regular sunscreen associated with topical antioxidants in treating advanced photodamage and cutaneous field cancerization: a randomized clinical trial. *An Bras Dermatol* 2022; **97**:157–65.
- 50 Morelló Vicente A, Oteiza Rius I, Aguado Gil L. Actinic Keratosis in Solid Organ Transplant Recipients: A Medical Literature Review. *Actas Dermosifiliogr* 2023; :S0001-7310(23)00853-0.
- 51 Herold M, Good AJ, Nielson CB, Longo MI. Use of Topical and Systemic Retinoids in Solid Organ Transplant Recipients: Update and Review of the Current Literature. *Dermatol Surg* 2019; **45**:1442–9.
- 52 Ferrándiz-Pulido C. Tratamiento de las queratosis actínicas en pacientes trasplantados de órgano sólido. *Piel* 2013; **28**:490–6.
- 53 Chen AC, Martin AJ, Choy B, *et al.* A Phase 3 Randomized Trial of Nicotinamide for Skin-Cancer Chemoprevention. *N Engl J Med* 2015; **373**:1618–26.
- 54 Allen NC, Martin AJ, Snaird VA, *et al.* Nicotinamide for Skin-Cancer Chemoprevention in Transplant Recipients. *N Engl J Med* 2023; **388**:804–12.
- 55 Kandolf L, Peris K, Malvey J, *et al.* European consensus-based interdisciplinary guideline for diagnosis, treatment and prevention of actinic keratoses, epithelial UV-induced dysplasia and field cancerization on behalf of European Association of Dermato-Oncology, European Dermatology Forum, European Academy of Dermatology and Venereology and Union of Medical Specialists (Union Européenne des Médecins Spécialistes). *J Eur Acad Dermatol Venereol JEADV* 2024. doi:10.1111/jdv.19897.
- 56 Steeb T, Petzold A, Hornung A, *et al.* Spontaneous regression rates of actinic keratosis: a systematic review and pooled analysis of randomized controlled trials. *Sci Rep* 2022; **12**:5884.
- 57 Dirschka T, Gupta G, Micali G, *et al.* Real-world approach to actinic keratosis management: practical treatment algorithm for office-based dermatology. *J Dermatol Treat* 2017; **28**:431–42.
- 58 Steeb T, Wessely A, von Bubnoff D, *et al.* Treatment Motivations and Expectations in Patients with Actinic Keratosis: A German-Wide Multicenter, Cross-Sectional Trial. *J Clin Med* 2020; **9**:1438.

- 59 Askew DA, Mickan SM, Soyer HP, Wilkinson D. Effectiveness of 5-fluorouracil treatment for actinic keratosis – a systematic review of randomized controlled trials. *Int J Dermatol* 2009; **48**:453–63.
- 60 Vegter S, Tolley K. A network meta-analysis of the relative efficacy of treatments for actinic keratosis of the face or scalp in Europe. *PLoS One* 2014; **9**:e96829.
- 61 Gupta AK, Paquet M, Villanueva E, Brintnell W. Interventions for actinic keratoses. *Cochrane Database Syst Rev* 2012; **12**:CD004415.
- 62 Steeb T, Wessely A, Schmitz L, *et al.* Interventions for Actinic Keratosis in Nonscalp and Nonface Localizations: Results from a Systematic Review with Network Meta-Analysis. *J Invest Dermatol* 2021; **141**:345-354.e8.
- 63 Holzer G, Pinkowicz A, Radakovic S, *et al.* Randomized controlled trial comparing 35% trichloroacetic acid peel and 5-aminolaevulinic acid photodynamic therapy for treating multiple actinic keratosis. *Br J Dermatol* 2017; **176**:1155–61.
- 64 Coleman WP, Yarborough JM, Mandy SH. Dermabrasion for prophylaxis and treatment of actinic keratoses. *Dermatol Surg Off Publ Am Soc Dermatol Surg Al* 1996; **22**:17–21.
- 65 CIMA: FICHA TECNICA SOLARAZE 30 mg/g GEL [WWW Document]. URL https://cima.aemps.es/cima/dochtml/ft/73714/FT_73714.html#6 [accessed on 18 March 2024].
- 66 Perino F, Fattori A, Piccerillo A, *et al.* Treatment adherence with diclofenac 3% gel among patients with multiple actinic keratoses: an integrated low-intensity intervention program versus standard-of-care. *Ital J Dermatol Venereol* 2022; **157**:164–72.
- 67 Del Regno L, Catapano S, Di Stefani A, *et al.* A Review of Existing Therapies for Actinic Keratosis: Current Status and Future Directions. *Am J Clin Dermatol* 2022; **23**:339–52.
- 68 Rivers JK, Arlette J, Shear N, *et al.* Topical treatment of actinic keratoses with 3.0% diclofenac in 2.5% hyaluronan gel. *Br J Dermatol* 2002; **146**:94–100.
- 69 CIMA: FICHA TECNICA ACTIKERALL 5 MG/G + 100 MG/G SOLUCION CUTANEA [WWW Document]. URL https://cima.aemps.es/cima/dochtml/ft/77675/FT_77675.html [accessed on 18 March 2024].
- 70 CIMA: FICHA TECNICA TOLAK 40 MG/G CREMA [WWW Document]. URL https://cima.aemps.es/cima/dochtml/ft/84849/FT_84849.html#6 [accessed on 18 March 2024].
- 71 Jansen MHE, Kessels JPHM, Nelemans PJ, *et al.* Randomized Trial of Four Treatment Approaches for Actinic Keratosis. *N Engl J Med* 2019; **380**:935–46.
- 72 Dohil MA. Efficacy, Safety, and Tolerability of 4% 5-Fluorouracil Cream in a Novel Patented Aqueous Cream Containing Peanut Oil Once Daily Compared With 5% 5-Fluorouracil Cream Twice Daily: Meeting the Challenge in the Treatment of Actinic Keratosis. *J Drugs Dermatol JDD* 2016; **15**:1218–24.
- 73 Cunningham TJ, Tabacchi M, Eliane J-P, *et al.* Randomized trial of calcipotriol combined with 5-fluorouracil for skin cancer precursor immunotherapy. *J Clin Invest* 2017; **127**:106–16.

- 74 Mohney L, Singh R, Grada A, Feldman S. Use of Topical Calcipotriol Plus 5-Fluorouracil in the Treatment of Actinic Keratosis: A Systematic Review. *J Drugs Dermatol JDD* 2022; **21**:60–5.
- 75 Moore AY, Nguyen M, Moore S. Cyclic calcipotriene 0.005% foam and 1% 5-fluorouracil cream after cryotherapy in treatment of hyperkeratotic actinic keratosis: A retrospective study. *J Am Acad Dermatol* 2021; **84**:1148–50.
- 76 Rosenberg AR, Tabacchi M, Ngo KH, *et al.* Skin cancer precursor immunotherapy for squamous cell carcinoma prevention. *JCI Insight* 2019; **4**:e125476, 125476.
- 77 Peuvrel L, Saint-Jean M, Quereux G, *et al.* 5-fluorouracil chemowraps for the treatment of multiple actinic keratoses. *Eur J Dermatol EJD* 2017; **27**:635–40.
- 78 CIMA: FICHA TECNICA ALDARA 5% CREMA [WWW Document]. URL https://cima.aemps.es/cima/dochtml/ft/98080001/FT_98080001.html [accessed on 18 March 2024].
- 79 CIMA: FICHA TECNICA ZYCLARA 3,75% CREMA [WWW Document]. URL https://cima.aemps.es/cima/dochtml/ft/12783002/FT_12783002.html [accessed on 18 March 2024].
- 80 Lebwohl M, Dinehart S, Whiting D, *et al.* Imiquimod 5% cream for the treatment of actinic keratosis: results from two phase III, randomized, double-blind, parallel group, vehicle-controlled trials. *J Am Acad Dermatol* 2004; **50**:714–21.
- 81 Szeimies R-M, Gerritsen M-JP, Gupta G, *et al.* Imiquimod 5% cream for the treatment of actinic keratosis: results from a phase III, randomized, double-blind, vehicle-controlled, clinical trial with histology. *J Am Acad Dermatol* 2004; **51**:547–55.
- 82 Serra-Guillén C, Nagore E, Llombart B, *et al.* A 12-Day Course of Imiquimod 5% for the Treatment of Actinic Keratosis: Effectiveness and Local Reactions. *Actas Dermosifiliogr* 2018; **109**:248–53.
- 83 Picato | European Medicines Agency [WWW Document]. URL <https://www.ema.europa.eu/en/medicines/human/EPAR/picato> [accessed on 18 March 2024].
- 84 CIMA: FICHA TECNICA KLISYRI 10 MG/G POMADA [WWW Document]. URL https://cima.aemps.es/cima/dochtml/ft/1211558001/FT_1211558001.html [accessed on 18 March 2024].
- 85 Gilaberte Y, Fernández-Figueras MT. Tirbanibulina: revisión de su mecanismo de acción novedoso y de cómo encaja en el tratamiento de la queratosis actínica. *Actas Dermosifiliográficas* 2022; **113**:58–66.
- 86 Schlesinger T, Stockfleth E, Grada A, Berman B. Tirbanibulin for Actinic Keratosis: Insights into the Mechanism of Action. *Clin Cosmet Investig Dermatol* 2022; **15**:2495–506.
- 87 Blauvelt A, Kempers S, Lain E, *et al.* Phase 3 Trials of Tirbanibulin Ointment for Actinic Keratosis. *N Engl J Med* 2021; **384**:512–20.

- 88 Heppt MV, Dykukha I, Graziadio S, *et al.* Comparative Efficacy and Safety of Tirbanibulin for Actinic Keratosis of the Face and Scalp in Europe: A Systematic Review and Network Meta-Analysis of Randomized Controlled Trials. *J Clin Med* 2022; **11**:1654.
- 89 Schlesinger T, Kircik L, Rosso JD, *et al.* Clinician- and Patient-Reported Outcomes with Tirbanibulin 1% Treatment for Actinic Keratosis in Routine Clinical Practice Across the U.S. (PROAK Study). *SKIN J Cutan Med* 2023; **7**:771–87.
- 90 EADO2024Book_of_Abstracts.pdf. URL https://eado2024.com/wp-content/uploads/2024/04/EADO2024Book_of_Abstracts.pdf [accessed on 22 April 2024].
- 91 DuBois J, Jones TM, Lee MS, *et al.* Pharmacokinetics, Safety, and Tolerability of a Single 5-Day Treatment of Tirbanibulin Ointment 1% in 100 cm²: A Phase 1 Maximal-Use Trial in Patients with Actinic Keratosis. *Clin Pharmacol Drug Dev* 2024; **13**:208–18.
- 92 Bhatia N, Lain E, Jarell A, *et al.* Safety and tolerability of tirbanibulin ointment 1% treatment on 100 cm² of the face or scalp in patients with actinic keratosis: A phase 3 study. *JAAD Int* 2024; **17**:6–14.
- 93 Gilaberte Y, Aguilar M, Almagro M, *et al.* Spanish-Portuguese consensus statement on use of daylight-mediated photodynamic therapy with methyl aminolevulinate in the treatment of actinic keratosis. *Actas Dermosifiliogr* 2015; **106**:623–31.
- 94 Morton CA, Szeimies R-M, Basset-Seguín N, *et al.* European Dermatology Forum guidelines on topical photodynamic therapy 2019 Part 1: treatment delivery and established indications - actinic keratoses, Bowen’s disease and basal cell carcinomas. *J Eur Acad Dermatol Venereol* 2019; **33**:2225–38.
- 95 Heerfordt IM, Philipsen PA, Wulf HC. Bringing the gentle properties of daylight photodynamic therapy indoors: A systematic review of efficacy and safety. *Photodiagnosis Photodyn Ther* 2022; **39**:102858.
- 96 Morton CA, Szeimies R-M, Basset-Séguin N, *et al.* European Dermatology Forum guidelines on topical photodynamic therapy 2019 Part 2: emerging indications - field cancerization, photorejuvenation and inflammatory/infective dermatoses. *J Eur Acad Dermatol Venereol JEADV* 2020; **34**:17–29.
- 97 CIMA: FICHA TECNICA AMELUZ 78 MG/G GEL [WWW Document]. URL https://cima.aemps.es/cima/dochtml/ft/11740001/FT_11740001.html [accessed on 22 March 2024].
- 98 CIMA: FICHA TECNICA METVIX 160 mg/g CREMA [WWW Document]. URL https://cima.aemps.es/cima/dochtml/ft/64968/FT_64968.html [accessed on 22 March 2024].
- 99 Zhu L, Wang P, Zhang G, *et al.* Conventional versus daylight photodynamic therapy for actinic keratosis: A randomized and prospective study in China. *Photodiagnosis Photodyn Ther* 2018; **24**:366–71.
- 100 Pérez-Pérez L, García-Gavín J, Gilaberte Y. Terapia fotodinámica con luz de día en España: ventajas y limitaciones. *Actas Dermo-Sifiliográficas* 2014; **105**:663–74.
- 101 Salido-Vallejo R, Jiménez-Nájar F, Garnacho-Sucedo G, Vélez A. Combined daylight and conventional photodynamic therapy with 5-aminolaevulinic acid nanoemulsion (BF-200 ALA)




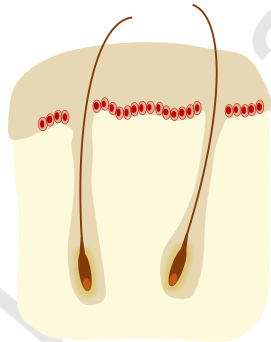
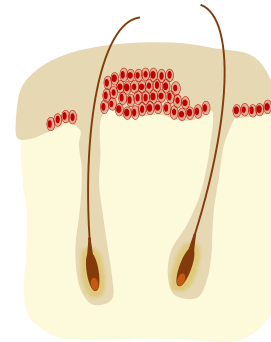
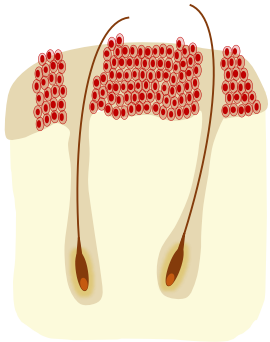
- for actinic keratosis of the face and scalp: a new and efficient approach. *Arch Dermatol Res* 2020; **312**:675–80.
- 102 Steeb T, Schlager JG, Kohl C, *et al.* Laser-assisted photodynamic therapy for actinic keratosis: A systematic review and meta-analysis. *J Am Acad Dermatol* 2019; **80**:947–56.
- 103 Heppt MV, Steeb T, Ruzicka T, Berking C. Cryosurgery combined with topical interventions for actinic keratosis: a systematic review and meta-analysis. *Br J Dermatol* 2019; **180**:740–8.
- 104 Heppt MV, Steeb T, Leiter U, Berking C. Efficacy of photodynamic therapy combined with topical interventions for the treatment of actinic keratosis: a meta-analysis. *J Eur Acad Dermatol Venereol JEADV* 2019; **33**:863–73.
- 105 Wiegell SR, Fredman G, Andersen F, *et al.* Pre-treatment with topical 5-fluorouracil increases the efficacy of daylight photodynamic therapy for actinic keratoses - A randomized controlled trial. *Photodiagnosis Photodyn Ther* 2024; **46**:104069.
- 106 Mazzoni D, Daly T, Muir J. Role of volumetric modulated arc therapy in skin field cancerisation. *Aust J Gen Pract* 2023; **52**:543–6.
- 107 Spelman L, Christie D, Kaminski A, *et al.* Radiotherapy, Utilizing Volumetric Modulated Arc Therapy, for Extensive Skin Field Cancerization: A Retrospective Case Series Assessing Efficacy, Safety, and Cosmetic Outcomes at 12 Months After Treatment. *Case Rep Dermatol* 2022; **14**:31–8.
- 108 Schauder DM, Kim J, Nijhawan RI. Evaluation of the Use of Capecitabine for the Treatment and Prevention of Actinic Keratoses, Squamous Cell Carcinoma, and Basal Cell Carcinoma: A Systematic Review. *JAMA Dermatol* 2020; **156**:1117–24.
- 109 Heppt MV, Steeb T, Niesert AC, *et al.* Local interventions for actinic keratosis in organ transplant recipients: a systematic review. *Br J Dermatol* 2019; **180**:43–50.
- 110 Massey PR, Schmults CD, Li SJ, *et al.* Consensus-Based Recommendations on the Prevention of Squamous Cell Carcinoma in Solid Organ Transplant Recipients: A Delphi Consensus Statement. *JAMA Dermatol* 2021; **157**:1219–26.
- 111 Weinstock MA, Thwin SS, Siegel JA, *et al.* Chemoprevention of Basal and Squamous Cell Carcinoma With a Single Course of Fluorouracil, 5%, Cream: A Randomized Clinical Trial. *JAMA Dermatol* 2018; **154**:167–74.
- 112 CIMA: FICHA TECNICA SOLACUTAN 30 MG/G GEL [WWW Document]. URL https://cima.aemps.es/cima/dochtml/ft/81761/FT_81761.html#6 [accessed on 18 March 2024].
- 113 CIMA: FICHA TECNICA DICLOFENACO TEVA 30 MG/G GEL [WWW Document]. URL https://cima.aemps.es/cima/dochtml/ft/83054/FT_83054.html#6 [accessed on 18 March 2024].
- 114 CIMA: FICHA TECNICA ZOREQUIN 30 MG/G GEL [WWW Document]. URL https://cima.aemps.es/cima/dochtml/ft/83055/FT_83055.html#6 [accessed on 18 March 2024].

- 115 Zane C, Facchinetti E, Rossi MT, *et al.* A randomized clinical trial of photodynamic therapy with methyl aminolaevulinate vs. diclofenac 3% plus hyaluronic acid gel for the treatment of multiple actinic keratoses of the face and scalp. *Br J Dermatol* 2014; **170**:1143–50.
- 116 Stockfleth E, Kerl H, Zwingers T, Willers C. Low-dose 5-fluorouracil in combination with salicylic acid as a new lesion-directed option to treat topically actinic keratoses: histological and clinical study results. *Br J Dermatol* 2011; **165**:1101–8.
- 117 Gollnick H, Dirschka T, Ostendorf R, *et al.* Long-term clinical outcomes of imiquimod 5% cream vs. diclofenac 3% gel for actinic keratosis on the face or scalp: a pooled analysis of two randomized controlled trials. *J Eur Acad Dermatol Venereol JEADV* 2020; **34**:82–9.
- 118 Stockfleth E, Harwood CA, Serra-Guillén C, *et al.* Phase IV head-to-head randomized controlled trial comparing ingenol mebutate 0.015% gel with diclofenac sodium 3% gel for the treatment of actinic keratosis on the face or scalp. *Br J Dermatol* 2018; **178**:433–42.
- 119 Akarsu S, Aktan S, Atahan A, *et al.* Comparison of topical 3% diclofenac sodium gel and 5% imiquimod cream for the treatment of actinic keratoses. *Clin Exp Dermatol* 2011; **36**:479–84.
- 120 Gebauer K, Brown P, Varigos G. Topical diclofenac in hyaluronan gel for the treatment of solar keratoses. *Australas J Dermatol* 2003; **44**:40–3.
- 121 Kose O, Koc E, Erbil AH, *et al.* Comparison of the efficacy and tolerability of 3% diclofenac sodium gel and 5% imiquimod cream in the treatment of actinic keratosis. *J Dermatol Treat* 2008; **19**:159–63.
- 122 McEwan LE, Smith JG. Topical diclofenac/hyaluronic acid gel in the treatment of solar keratoses. *Australas J Dermatol* 1997; **38**:187–9.
- 123 Pflugfelder A, Welter A-K, Leiter U, *et al.* Open label randomized study comparing 3 months vs. 6 months treatment of actinic keratoses with 3% diclofenac in 2.5% hyaluronic acid gel: a trial of the German Dermatologic Cooperative Oncology Group. *J Eur Acad Dermatol Venereol JEADV* 2012; **26**:48–53.
- 124 Segatto MM, Dornelles SIT, Silveira VB, Frantz G de O. Comparative study of actinic keratosis treatment with 3% diclofenac sodium and 5% 5-fluorouracil. *An Bras Dermatol* 2013; **88**:732–8.
- 125 Wolf JE, Taylor JR, Tschen E, Kang S. Topical 3.0% diclofenac in 2.5% hyaluronan gel in the treatment of actinic keratoses. *Int J Dermatol* 2001; **40**:709–13.
- 126 CIMA: FICHA TECNICA IMIKERADERM 50 MG/G CREMA [WWW Document]. URL https://cima.aemps.es/cima/dochtm/ft/88034/FT_88034.html [accessed on 18 March 2024].
- 127 Foley P, Merlin K, Cumming S, *et al.* A comparison of cryotherapy and imiquimod for treatment of actinic keratoses: lesion clearance, safety, and skin quality outcomes. *J Drugs Dermatol JDD* 2011; **10**:1432–8.
- 128 Tanghetti E, Werschler P. Comparison of 5% 5-fluorouracil cream and 5% imiquimod cream in the management of actinic keratoses on the face and scalp. *J Drugs Dermatol JDD* 2007; **6**:144–7.


- 129 Hanke CW, Beer KR, Stockfleth E, *et al.* Imiquimod 2.5% and 3.75% for the treatment of actinic keratoses: results of two placebo-controlled studies of daily application to the face and balding scalp for two 3-week cycles. *J Am Acad Dermatol* 2010; **62**:573–81.
- 130 Swanson N, Abramovits W, Berman B, *et al.* Imiquimod 2.5% and 3.75% for the treatment of actinic keratoses: results of two placebo-controlled studies of daily application to the face and balding scalp for two 2-week cycles. *J Am Acad Dermatol* 2010; **62**:582–90.
- 131 Alomar A, Stockfleth E, Dirschka T, *et al.* Efficacy and Safety of Imiquimod 3.75% from Lmax in Actinic Keratosis According to Fitzpatrick Skin Type. *J Drugs Dermatol JDD* 2016; **15**:285–9.
- 132 Dirschka T, Radny P, Dominicus R, *et al.* Photodynamic therapy with BF-200 ALA for the treatment of actinic keratosis: results of a multicentre, randomized, observer-blind phase III study in comparison with a registered methyl-5-aminolaevulinate cream and placebo. *Br J Dermatol* 2012; **166**:137–46.

Tablas


Tabla 1. Clasificaciones clínicas e histológicas de la QA

Tipo de clasificación / Grado	Grado 1	Grado 2	Grado 3
Clasificación clínica de Olsen según grosor y grado de hiperqueratosis			
Clasificación histológica según la extensión intraepidérmica de los queratinocitos atípicos (Röwer-Huber)			
	Queratinocitos atípicos limitados al tercio inferior de la epidermis.	Queratinocitos atípicos en los 2 tercios inferiores de la epidermis.	Queratinocitos atípicos en toda la epidermis.

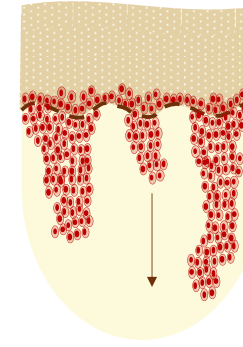
Clasificación histológica según el patrón de crecimiento basal de los queratinocitos atípicos (PRO)



Los queratinocitos atípicos se concentran en la capa basal de la epidermis.



Pequeños brotes de queratinocitos atípicos de la epidermis basal protruyen ligeramente hacia la dermis papilar.



Hay un patrón de crecimiento basal pronunciado con grupos de queratinocitos atípicos formando papilas elongadas que protruyen en la dermis.

QA, queratosis actínica

Tabla 2. Factores a considerar en la toma de decisiones sobre el tratamiento de la QA

Factores relacionados con el paciente	Factores relacionados con las lesiones	Factores relacionados con el tratamiento	Factores relacionados con el médico
<ul style="list-style-type: none"> • Edad • Comorbilidades • Factores de riesgo (inmunosupresión, trasplante de órganos, neoplasia hematológica) • Historia previa de cáncer cutáneo • Tratamientos previos y comedicación • Estado mental y cumplimiento esperado (adherencia) • Preferencias del paciente • En consulta o en casa 	<ul style="list-style-type: none"> • Número • Localización (cara, cuello cabelludo, extremidades, tronco) • Naturaleza clínica (clasificación según Olsen, lesiones hiperqueratósicas) • Extensión de las lesiones de QA 	<ul style="list-style-type: none"> • Disponibilidad del tratamiento • Coste del tratamiento • Eficacia, seguridad, tolerabilidad y resultados a largo plazo del tratamiento previsto • Duración del tratamiento • Posología 	<ul style="list-style-type: none"> • Experiencia con el tratamiento • Preferencias del médico

QA, queratosis actínica

Tabla 3. Principales características de los tratamientos tópicos disponibles en España actualmente

Tratamiento	Aplicación	Área máxima recomendada	Mecanismo de acción	Eficacia Aclaramiento completo	Eficacia Reducción del nº de lesiones o aclaramiento parcial	Seguridad
Diclofenaco sódico 3% (SOLACUTAN® SOLARAZE® TEVA® ZOREQUIN®) ^{65,68,112-125}	2 v/d x 60-90 días	200 cm ²	Inhibidores de ciclooxigenasa-2	27%-50%	51,8%-81,0%	Eritema, prurito, sequedad, disestesia; leve o moderado. Dermatitis alérgica de contacto; siendo muy infrecuentes las reacciones fotoalérgicas. ^{68,115-125}
5-FU 4% (TOLAK®) ^{70,72}	1 v/d x 4 semanas	No especificado (en estudios 240-961 cm ²)	Agente citostático	24,0%-54,4%	74,0%-80,5%	Eritema, descamación, edema, costras, erosiones, punzadas/ardor y prurito; moderado a severo. ⁷⁰
5-FU 0,5% +ácido salicílico 10% (ACTIKERALL®) ⁶⁹	1 v/d máximo 12 semanas	25 cm ²	Agente citostático y queratolítico	55,4%	65,0%-89,6%	Irritación, inflamación, prurito, dolor, eritema y erosión; leves a moderadas. ⁶⁹
Imiquimod 5% (IMUNOCARE® ALDARA® IMIKERADERM®) ^{78,80,126-128}	3 v/sem x 4 semanas	No especificado (en estudios 25 cm ²)	Agonista del receptor tipo Toll-like 7	24%-85%	45,1%-93,6%	Eritema, costras, prurito y quemazón; moderado a severo. ^{78,126} Cuadro pseudogripal (fatiga, náuseas, fiebre, mialgias,

						artralgias y escalofríos).
Imiquimod 3,75% (ZYCLARA®) ^{79,129-131}	1 v/d x 2 semanas, descanso 2 semanas, y 1 v/d x 2 semanas	No especificado (en estudios >25 cm ² e <200 cm ²)	Agonista del receptor tipo Toll-like 7	36%	34,0%–81,8%	Eritema, costras, descamación, edema cutáneo, erosiones cutáneas, sequedad, supuración, hipopigmentación de la piel; moderado a severo. Cuadro pseudogripal (fatiga, náuseas, fiebre, mialgias, artralgias y escalofríos). ⁷⁹
Tirbanibulina 1% (KLISYRI®) ^{84,87}	1 v/d x 5 días	25 cm ² *	Inhibidor de microtúbulos	44%–54%	76%–82%	Eritema, costras y edema; leves en su mayoría. Rápida resolución. ^{84,87}
Aminolevulinato de metilo 160 mg/g crema (METVIX®) ^{98,132}	TFDc: 1-2 sesiones TFD-LD: 1 sesión	No especificado	Precursor de protoporfirina IX	TFDc: 64,2% TFD-LD: 27,5%-38,8%	TFDc: 87%–90,4% TFD-LD: 76,5%-89,2%	Dolor durante la irradiación. Eritema y descamación; leve o moderada. Costras o vesicular poco frecuente. Similares efectos adversos con la modalidad de luz de día, aunque de menor intensidad

						(especialmente para el dolor).
Ácido 5-aminolevulínico 78 mg/g en gel, nanoemulsion BF200 (AMELUZ®) ^{97,132}	TFDc: 1-2 sesiones TFD-LD: 1 sesión	No especificado	Precursor de protoporfirina IX	TFDc: 78,2% TFD-LD: 27,5%- 42,9%	TFDc: 71%–83,2% TFD-LD: 79,7%- 79,8%	Dolor durante la irradiación. Eritema y descamación; leve o moderada. Costras o vesicular poco frecuente. Similares efectos adversos con la modalidad de luz de día, aunque de menor intensidad (especialmente para el dolor).

TFDc, terapia fotodinámica convencional; TFD-LD: terapia fotodinámica de luz de día. *Actualmente está en estudio su uso en un área máxima de 100 cm², se han publicado los datos del estudio MUST (fase 1) con resultados favorables.⁹¹

Pies de figura

Figura 1. Campo de cancerización.

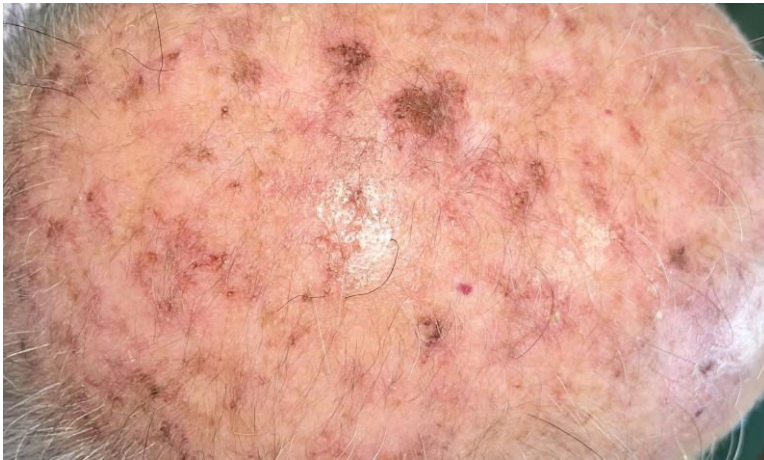

Figura 2. Imagen dermatoscópica de la QA. **A:** Patrón clásico en fresa. **B:** Retículo pigmentado en la variante de QA pigmentada.

QA, queratosis actínica

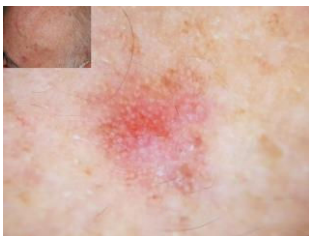

Fig 2a

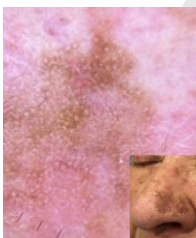

Fig 2b

Figura 3. Cuadro resumen de manejo y opciones terapéuticas en el paciente con QA
ALA, ácido 5-aminolevulínico; 5-FU, 5-fluorouracilo; MAL, aminolevulinato de metilo;
QA, queratosis actínica.

