




# ACTAS Dermo-Sifiliográficas

Full English text available at  
[www.actasdermo.org](http://www.actasdermo.org)



## CASOS PARA EL DIAGNÓSTICO

### Múltiples pápulas amarillentas en el cuero cabelludo

### Multiple Yellowish Papules on the Scalp

#### Presentación del caso

#### Historia clínica

Una mujer de 70 años, sin antecedentes médicos de interés, consultó por presentar varias pápulas asintomáticas, con un aspecto amarillento en el cuero cabelludo desde hacía 3 meses y sin recordar haber tenido un factor desencadenante. Negaba la existencia de otra sintomatología sistémica asociada. No había otros miembros de la familia con lesiones similares. La paciente no presentaba antecedentes previos de neoplasias y tampoco había padecido ningún cuadro de alopecia ni enfermedades inflamatorias que afectaran el cuero cabelludo.

#### Exploración física

La exploración física evidenció la existencia de 8 pápulas ovaladas, bien delimitadas, de coloración amarillenta, superficie lisa, consistencia dura y de un diámetro variable (3-5 mm) localizadas en la región occipital del cuero cabelludo (fig. 1A). A la dermatoscopia se apreciaban unas áreas amarillentas sin estructuras, con algunos pequeños vasos ramificados en la superficie y la periferia de algunas de ellas (fig. 1B).

#### Histopatología

Se realizó una biopsia en sacabocados de 4 mm de una de las lesiones cuyo estudio histológico mostró una cavidad quística en la dermis superficial, sin contenido en su interior (fig. 2A), cuya pared estaba constituida por un epitelio escamoso estratificado formado por unas pocas capas celulares, sin granulosa, y revestido internamente por una cutícula eosinofílica de un contorno ondulado con unas espículas finas dirigidas hacia la luz (fig. 2B). Adyacente a la cavidad quística se encontraban varias glándulas sebáceas (fig. 2C).

#### Diagnóstico y comentarios

#### Diagnóstico

Esteatocistomas múltiples.

#### Tratamiento

Tras establecerse el diagnóstico se informó a la paciente de las diferentes opciones terapéuticas descritas para esta entidad, entre las cuales desta-

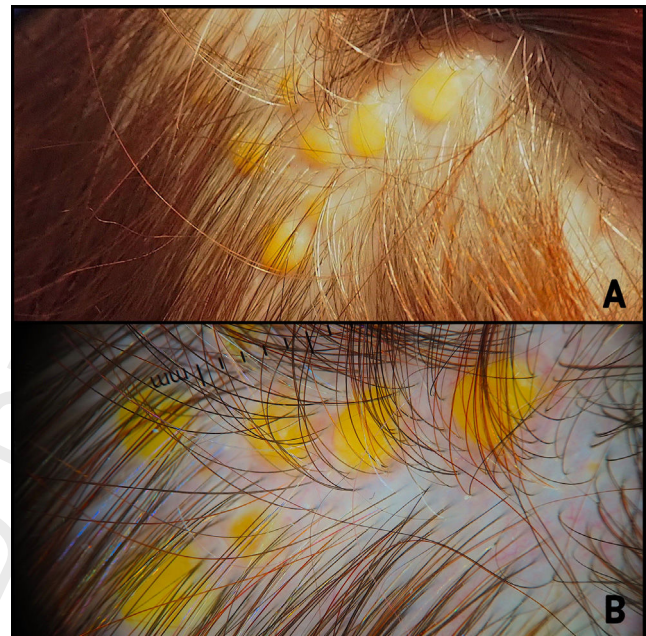


Figura 1

Q2

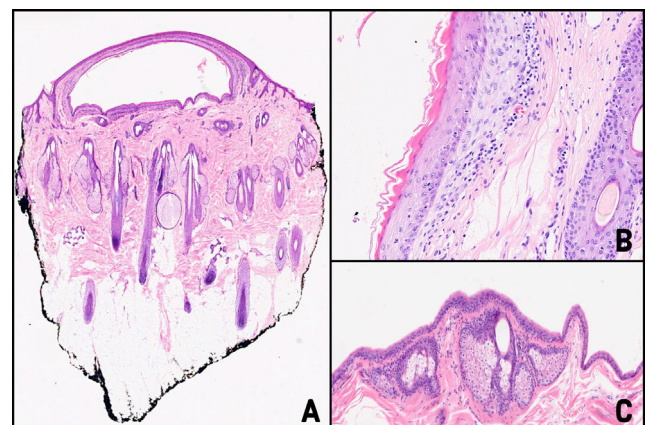


Figura 2

Q3

caban la exéresis o el drenaje quirúrgico, la administración de corticoides intralesionales, el láser CO<sub>2</sub>, la crioterapia e incluso el uso de retinoides. Finalmente, dado el carácter asintomático de las lesiones y la escasa repercusión estética referida por la paciente, se acordó adoptar una actitud expectante.

39  
40  
41  
42  
43

<https://doi.org/10.1016/j.ad.2023.07.040>

0001-7310/© 2024 AEDV. Publicado por Elsevier España, S.L.U. Este es un artículo Open Access bajo la licencia CC BY-NC-ND (<http://creativecommons.org/licenses/by-nc-nd/4.0/>).

Cómo citar este artículo: H. Escolà, N. Mohammad Porras and R.M. Pujol, Múltiples pápulas amarillentas en el cuero cabelludo, ACTAS Dermo-Sifiliográficas, <https://doi.org/10.1016/j.ad.2023.07.040>

Q4 **Tabla 1**

Paciente	Edad	Sexo	Antecedentes de interés	Zona afecta	Morfología	Síntomas
González López MA, et al. <sup>1</sup>	75 años	Mujer	Poliquistosis renal autosómica dominante. No lesiones similares en familiares	Retroauricular izquierda y cervical posterior	Múltiples quistes agrupados de tonalidad nacarada, superficie lisa, consistencia firme, de 1-3 mm	Asintomáticas
Kumakiri M, et al. <sup>2</sup>	71 años	Mujer	No lesiones similares en familiares	Cuero cabelludo, región temporal y occipital	Más de 120 pápulas y quistes de coloración amarillenta, superficie lisa, de menos de 2 mm	Asintomáticas
Kim SJ, et al. <sup>3</sup>	63 años	Mujer	No lesiones similares en familiares	Cuero cabelludo, región temporal	Múltiples pápulas amarillentas, de superficie lisa y 3-5 mm de diámetro	Asintomáticas
Lee D, et al. <sup>4</sup>	50 años	Varón	Se desconocen	Cuero cabelludo (diseminadas)	Múltiples quistes de superficie lisa, color piel, de 2-40 mm diámetro, junto con placas alopecias	Asintomáticas
Marley WM, et al. <sup>7</sup>	70 años	Varón	No lesiones similares en familiares	Cuero cabelludo, región central	Cuatro nódulos de superficie lisa, coloración amarillenta, de 13-24 mm	Asintomáticas
Belinchón I, et al. <sup>8</sup>	50 años	Mujer	No lesiones similares en familiares	Cuero cabelludo (diseminadas)	Unas cuarenta pápulas amarillentas de 1-4 mm de diámetro	Asintomáticas
Mortazavi H, et al. <sup>9</sup>	70 años	Varón	No lesiones similares en familiares	Cuero cabelludo (diseminadas)	Múltiples pápulas de superficie lisa, coloración amarillenta, de 5-11 mm de diámetro	Asintomáticas
Hansen KK, et al. <sup>10</sup>	71 años	Mujer	No lesiones similares en familiares	Frontal y región central del cuero cabelludo	Múltiples pápulas de superficie lisa y color piel, infracentimétricas	Asintomáticas

#### 44 Evolución

45 En los controles posteriores realizados a la paciente las lesiones permanecieron estables sin un aumento del número ni tamaño de las mismas, ni la  
46 aparición de sintomatología alguna.  
47

#### 48 Comentario

49 Los esteatocistomas múltiples son unas malformaciones hamartomatosas del  
50 conducto pilosebáceo poco frecuentes, que suelen desarrollarse durante  
51 la infancia/adolescencia de forma esporádica o familiar con un patrón de  
52 herencia autosómico dominante (se han asociado con la presencia de una  
53 mutación en el gen de la queratina 7), en forma de múltiples nódulos y/o  
54 quistes de tamaño variable (0,1-3 cm) de consistencia elástica, cubiertos  
55 por una piel de una coloración normal, y localizados preferentemente en  
56 la región superior del tórax, las axilas, las extremidades superiores y el  
57 escroto<sup>1,2</sup>.

58 Excepcionalmente, los esteatocistomas múltiples pueden presentarse en  
59 la edad adulta con unas lesiones localizadas exclusivamente en el cuero  
60 cabelludo, adquiriendo unas características peculiares en forma de pápulas  
61 amarillentas «seudoxantomatosas» que plantean clínicamente el diagnóstico  
62 diferencial con los xantomas eruptivos, los xantogranulomas o los tumores  
63 anexiales con diferenciación sebácea<sup>3</sup>. Las formas localizadas en el cuero  
64 cabelludo suelen ser esporádicas, y se observan, como en el caso descrito,  
65 en las mujeres de una edad media/avanzada (tabla 1)<sup>1-4,8-10</sup>.

66 Aunque se conoce su benignidad, es importante establecer un diagnóstico  
67 de certeza mediante el estudio histológico, dada su posible asociación  
68 con otros síndromes o enfermedades como el síndrome de Leopard o el del  
69 nevo basocelular, los tricoblastomas múltiples, el quiste dermoide gigante  
70 intracraneal, el hipotiroidismo, la hipotricosis, la paquioniquia congénita  
71 o la hidradenitis supurativa<sup>5</sup>. Dichas asociaciones fueron descartadas en la  
72 paciente. Dada la naturaleza benigna de esta entidad y el riesgo de cicatrización  
73 aberrante y/o recurrencias, el tratamiento se reserva para aquellas  
74 formas sintomáticas, con alternativas tanto quirúrgicas como no quirúrgicas,  
75 como las planteadas a la paciente<sup>6</sup>.

76 La distribución en forma de lesiones próximas y agrupadas («agminadas»)  
77 de localización exclusiva en el cuero cabelludo representa una presentación  
78 novedosa y atípica de esteatocistomas múltiples.

#### 79 Conflicto de intereses

80 Los autores declaran no tener ningún conflicto de intereses.

#### Bibliografía

1. Gonzalez López MA, Rodríguez-Vigil T, Soler Sánchez T, Pérez Oliva N. A case of steatocystoma multiplex limited to the scalp. *Actas Dermosifiliogr.* 2000;91:521-4.
2. Kumakiri M, Yajima C. Eruptive steatocystoma multiplex on the scalp. *J Dermatol.* 1991;18:537-9.
3. Kim SJ, Park HJ, Oh ST, Lee JY, Cho BK. A case of steatocystoma multiplex limited to the scalp. *Ann Dermatol.* 2009;21:106-9.
4. Lee D, Chun JS, Hong SK, Seo JK, Choi JH, Hoh JK, et al. Steatocystoma multiplex confined to the scalp with concurrent alopecia. *Ann Dermatol.* 2011;23:258-60.
5. Kamra HT, Gadgil PA, Ovhal AG, Narkhede RR. Steatocystoma multiplex-a rare genetic disorder: A case report and review of the literature. *J Clin Diagn Res.* 2013;7:166-8.
6. Amin M, Hashim P. Steatocystoma Multiplex: Case Report and Review of Treatment. *SKIN: J Cutan Med.* 2018;2:75-9.
7. Marley WM, Buntin DM, Chesney TM. Steatocystoma Multiplex Limited to the Scalp. *Arch Dermatol.* 1981;117:673-4.
8. Belinchón I, Mayol MJ, Onrubia JA. Steatocystoma multiplex confined to the scalp. *Int. J. Dermatol.* 1995;34:429-30.
9. Mortazavi H, Taheri A, Mansoori P, Kani ZA. Localized forms of steatocystoma multiplex: Case report and review of the literature. *Dermatol Online J.* 2005;11:22.
10. Hansen KK, Troy JL, Fairley JA. Multiple papules of the scalp and forehead Steatocystoma multiplex (facial papular variant). *Arch Dermatol.* 1995;131:835-8.

H. Escolà\*, N. Mohammad Porras y R.M. Pujol

*Departamento de Dermatología, Hospital del Mar, Parc de Salut Mar, Universitat Autònoma de Barcelona, Barcelona, España*

\* Autor para correspondencia.  
Correo electrónico: [hescolarodriguez@psmar.cat](mailto:hescolarodriguez@psmar.cat)  
(H. Escolà).

81

82  
83  
84  
85  
86  
87  
88  
89  
90  
91  
92  
93  
94  
95  
96  
97  
98  
99  
100  
101  
102  
103  
104  
105  
106

Q1

107  
108  
109