

IMÁGENES EN DERMATOLOGÍA

[Artículo traducido] Molusco contagioso atípico en paciente con psoriasis en tratamiento biológico

Atypical Molluscum Contagiosum in a Psoriatic Patient on Biological Therapy

M. Sin-Soler*, A. Lara y M. Ribera

Department of Dermatology, Consorci Corporació Sanitària Parc Taulí, Sabadell, España

Un varón de 35 años con psoriasis severa y tratamiento de secukinumab acudió con historia de tres semanas de nódulo de crecimiento gradual, doloroso, exofítico, infiltrado y costroso en el borde de su pie izquierdo. No se reportó historia relevante de traumatismo, fiebre ni otros síntomas.

Nuestro diagnóstico diferencial incluyó carcinoma de células escamosas, queratoacantoma, infección micobacteriana, granuloma piogénico y verruga vírica. Se realizó curetaje, con resolución completa.

El examen histopatológico reveló la presencia de lesiones lobulares de queratinocitos agrandados y cuerpos amorfos eosinofílicos consistentes con cuerpos de moluscos (cuerpos de Henderson-Patterson) rodeados de células inflamatorias mixtas (fig. 1). Dichos hallazgos fueron consistentes con molusco contagioso (MC).

El MC es una condición benigna común causada por un poxvirus de ADN de doble cadena. A menudo se presenta en niños como pápula con forma de cúpula y color parecido a la piel con umbilicación central. Aunque se han

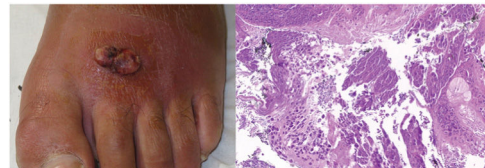


Figura 1

reportado casos de presentación atípica en pacientes inmunocomprometidos por VIH, inmunosupresión iatrogénica, o inmunodeficiencias primarias, se han reportado pocos casos de MC en pacientes que reciben terapia biológica. Se trata del primer caso reportado de un MC gigante que remeda carcinoma de células escamosas en un paciente sometido a terapia biológica anti-IL-17.

En casos de presentación atípica de MC, se aconseja cribado para estado de inmunosupresión subyacente y VIH, ya que MC puede ser un marcador de un sistema inmunológico debilitado.

Véase contenido relacionado en DOI:
<https://doi.org/10.1016/j.ad.2024.01.024>

* Autor para correspondencia.

Correo electrónico: mariasinsoler@gmail.com (M. Sin-Soler).

<https://doi.org/10.1016/j.ad.2024.10.021>

0001-7310/© 2024 AEDV. Publicado por Elsevier España, S.L.U. Este es un artículo Open Access bajo la CC BY-NC-ND licencia (<http://creativecommons.org/licencias/by-nc-nd/4.0/>).

Cómo citar este artículo: M. Sin-Soler, A. Lara and M. Ribera, [Artículo traducido] Molusco contagioso atípico en paciente con psoriasis en tratamiento biológico, ACTAS Dermo-Sifiliográficas, <https://doi.org/10.1016/j.ad.2024.10.021>