




ACTAS Dermo-Sifiliográficas

Full English text available at
www.actasdermo.org



DERMATOLOGÍA PRÁCTICA

[Artículo traducido] Revisión del rol de la cirugía micrográfica con cortes en parafina en el tratamiento de tumores cutáneos



M. Mansilla-Polo^{a,b}, D. Morgado-Carrasco^{c,d} y A. Toll^{c,*}

^a Department of Dermatology, Hospital Universitario y Politécnico La Fe, Valencia, España

^b Health Research Institute (IIS) La Fe, Valencia, España

^c Department of Dermatology, Hospital Clínic de Barcelona, Universitat de Barcelona, Barcelona, España

^d Department of Dermatology, Hospital de Figueres, Fundació Alt Empordà, España

Recibido el 4 de julio de 2023; aceptado el 6 de febrero de 2024

Disponible en Internet el 21 de abril de 2024

PALABRAS CLAVE

Control de márgenes;
Tübingen;
Parafina;
Slow Mohs;
Spaghetti;
Mohs diferido

Resumen La cirugía micrográfica con márgenes controlados en parafina (PMMS) incluye diversos procedimientos como el *slow Mohs* o Mohs en diferido, la técnica del Muffin, la torta de Tübingen, y la escisión de márgenes por etapas o espagueti. La PMMS es una modificación de la cirugía de Mohs convencional (MMS) con estudio histológico en diferido. La PMMS requiere una formación mínima y podría ejecutarse en cualquier hospital. Como inconveniente, la PMMS puede requerir realizar procedimientos en distintos días. La PMMS ha demostrado una tasa de recurrencia más baja en comparación con la exéresis convencional en el carcinoma basocelular, y una menor tasa de recurrencia y supervivencia más prolongada en el lentigo maligno. La PMMS también es de gran utilidad en el carcinoma de células escamosas, y en tumores infrecuentes. En este artículo, presentamos una revisión narrativa sobre la PMMS, describiendo técnicas e indicaciones, y destacando sus resultados a largo plazo.

© 2024 AEDV. Publicado por Elsevier España, S.L.U. Este es un artículo Open Access bajo la licencia CC BY-NC-ND (<http://creativecommons.org/licenses/by-nc-nd/4.0/>).

KEYWORDS

Margin control;
Tübingen;
Paraffin;
Slow Mohs;
Spaghetti;
Mohs deferred

Review on the Role of Paraffin-embedded Margin-controlled Mohs Micrographic Surgery to Treat Skin Tumors

Abstract Paraffin-embedded margin-controlled Mohs micrographic surgery (PMMS) includes various procedures such as slow Mohs or deferred Mohs technique, the Muffin and Tübingen techniques, and staged margin excision, or the spaghetti technique. PMMS is a variation of conventional Mohs micrographic surgery (MMS) that allows histopathological examination with delayed margin control. PMMS requires minimum training and may be adopted by any hospital. The setback is that PMMS can require procedures across multiple days. PMMS lowers the rate of recurrence of basal cell carcinoma vs wide local excision in high-risk basal cell carcinoma,

Véase contenido relacionado en DOI: <https://doi.org/10.1016/j.ad.2024.02.017>

* Autor para correspondencia.

Correo electrónico: atoll@clinic.cat (A. Toll).

<https://doi.org/10.1016/j.ad.2024.04.019>

0001-7310/© 2024 AEDV. Publicado por Elsevier España, S.L.U. Este es un artículo Open Access bajo la licencia CC BY-NC-ND (<http://creativecommons.org/licenses/by-nc-nd/4.0/>).

and improves the rates of recurrence and survival in lentigo maligna. PMMS can be very useful in high-risk squamous cell carcinoma treatment. Finally, it is a promising technique to treat infrequent skin neoplasms, such as dermatofibrosarcoma protuberans, or extramammary Paget's disease, among others. In this article, we present a literature narrative review on PMMS, describing techniques and indications, and highlighting long-term outcomes.

© 2024 AEDV. Published by Elsevier España, S.L.U. This is an open access article under the CC BY-NC-ND license (<http://creativecommons.org/licenses/by-nc-nd/4.0/>).

Introducción

El tratamiento quirúrgico con márgenes libres (resección R0) es el tratamiento de elección para la mayoría de las neoplasias cutáneas localizadas¹. La cirugía micrográfica con márgenes controlados o cirugía de Mohs (MMS, *del inglés Mohs Micrographic Surgery*) ha demostrado la tasa de curación más alta y la tasa de recidivas más baja en el tratamiento de diversos tumores cutáneos²⁻⁵. La MMS tiene numerosas indicaciones y ha sufrido múltiples variaciones desde su descripción original⁶. Además de sus ventajas en términos de menores tasas de recidiva local, estudios recientes han sugerido menores tasas de recidiva locoregional, con menores tasas de metástasis en tránsito o satelitosis en el melanoma de cabeza y cuello, así como una menor tasa de metástasis a distancia, e incluso una mayor supervivencia⁷⁻⁹. A pesar de sus numerosas ventajas, la MMS presenta varios inconvenientes. Entre ellos se encuentran su elevado coste, la necesidad de disponer de un equipo quirúrgico y técnico con formación avanzada, equipamiento adecuado y el tiempo necesario cuando se requieren varias etapas^{10,11}. En respuesta a estas dificultades, especialmente cuando se trata de depender de un equipo técnico especializado en el momento preciso de la cirugía para el análisis in vivo, a finales de la década de 1970 se empezaron a desarrollar variaciones de la técnica original de la MMS para permitir análisis diferidos, utilizando secciones fijadas en parafina. Estas técnicas se han descrito en la literatura médica científica como Cirugía de Mohs en diferido, "Slow Mohs", estudio histológico en 3D, evaluación completa del margen circunferencial periférico y profundo con secciones permanentes, técnica del Muffin, técnica de perímetro, técnica del cuadrante, técnica de Tübingen, secciones de parafina rápidas, técnica de escisión marginal y central por etapas o secciones de parafina con cartografía tisular antes del cierre quirúrgico diferido del defecto. Aunque estas técnicas son diferentes, analizan el 100% de los márgenes del tumor, tanto los bordes laterales como en profundidad (el examen histopatológico convencional analiza <1% de los márgenes), y se realizan a través de incisiones en 90°. En todos estos procedimientos, el tejido extirpado se marca para tener una orientación topográfica precisa^{12,13}. Estas técnicas pueden realizarse tanto con secciones congeladas como en parafina. Sin embargo, en la práctica clínica habitual, la mayoría de las veces se realizan con secciones fijadas en parafina. Para evitar confusiones de nomenclatura, nos referiremos a todas las variantes de la MMS con secciones en parafina como cirugía micrográfica de Mohs con márgenes controlados en parafina (PMMS, *del inglés paraffin-embedded margin-controlled Mohs micrographic surgery*). Con esta técnica se puede

conseguir un análisis completo de la pieza extirpada quirúrgicamente al igual que con la MMS, sin tener que realizar un análisis inmediatamente después del procedimiento quirúrgico. Este análisis diferido ha demostrado su eficacia no sólo en el carcinoma basocelular (CBC) y el carcinoma escamoso cutáneo (CEC), sino también en otros en los que el análisis inmediato (en fresco) es más complejo y puede requerir análisis inmunohistoquímico, como el lentigo maligno melanoma (LMM), el fibroxantoma atípico (FXA), el dermatofibrosarcoma protuberans (DFSP) o la enfermedad de Paget extramamaria, entre otros¹⁴⁻¹⁶. En la [tabla 1](#) se muestra una comparación entre la cirugía MMS y la PMMS. En este artículo revisaremos los diferentes tipos de PMMS, así como sus indicaciones y resultados en términos de recidiva local en el tratamiento quirúrgico de diversas neoplasias cutáneas.

Material y métodos

Se realizó una búsqueda narrativa de la literatura en Medline y Google Scholar durante mayo de 2023 utilizando los términos clave de "Mohs surgery", "Mohs surgery in paraffin", "Slow Mohs", "3D histology", "complete circumferential peripherals and deep margin assessment with permanent sections", "Muffin-technique surgery", "perimeter technique surgery", "quadrant technique surgery", "Tübingen technique", "rush paraffin sections", "staged marginal and central excision technique", "spaghetti technique", ya sea solo o en combinación con las palabras clave "basal cell carcinoma", "squamous cell carcinoma", "melanoma", "lentigo maligna melanoma", "acral lentiginous melanoma", "dermatofibrosarcoma protuberans", "atypical fibroxanthoma", "microcystic adnexal carcinoma", "Merkel cell carcinoma", "extramammary Paget's disease" y "cutaneous adnexal tumors". Se incluyeron estudios prospectivos y retrospectivos, series de casos de ≥10 pacientes, ensayos clínicos y revisiones sistemáticas (RS) y metanálisis (MA). En cuanto a los tumores poco frecuentes, se recogieron algunas series con <10 pacientes y que tuvieran una calidad metodológica satisfactoria. Dos de los autores (MMP y DMC) realizaron la búsqueda y seleccionaron los artículos.

Resultados

Técnicas de control de márgenes embebidas en parafina

Se han descrito numerosas variantes de PMMS, todas las cuales tienen en común el análisis diferido de la pieza

Tabla 1 Comparación entre la cirugía de Mohs convencional y la cirugía controlada microscópicamente en parafina

	Cirugía de Mohs convencional	PMMS
Año de instauración	Principios de los años 40	Finales de los años 70
Número de veces que el paciente entra en el quirófano	Varios	Variable
Número de días que el paciente entra en el quirófano	Casi siempre un día	Variable
Necesidad de equipo dermatológico y técnico especializado	Si	No
Necesidad de equipo dermatológico y técnico especializado disponible el mismo día de la cirugía	Si	No
Ángulo de incisión	45°*	90°
Posible transección del tumor durante la escisión	Mayor	Menor
Calidad del tejido analizado	Bueno	Mejor
Visualización de las características histológicas (diferenciación, invasión linfovascular o perineural, subtipo histológico, etc.)	Limitado	Adecuado
Técnicas de inmunohistoquímica	Limitado	Ampliamente disponible
Posibilidad de estudiar piezas de gran tamaño	Limitado	Adecuado
Posibilidad de artefactos o errores en el procesamiento de las muestras	Bajo	Muy bajo
Cierre del defecto quirúrgico	Puede ser más difícil (ángulos biselados de los márgenes). El tejido biselado puede eliminarse para facilitar el cierre	Más fácil (90°, bordes de heridas verticales)
Posibilidad de planificar un cierre quirúrgico	En el momento	De forma planificada
Tumores donde más se realiza	CBC (sobre todo) y CEC	CEC, LMM, DFSP
Eficacia	Muy buena ^a	Óptima
Seguridad	Comparable a escisiones locales amplias	Comparable a escisiones locales amplias
Satisfacción del paciente	Buena	Buena

Abreviaturas: CBC: carcinoma basocelular; CEC: carcinoma escamoso cutáneo; LMM: lentigo maligno melanoma; DFSP: dermatofibrosarcoma protuberans; PMMS: cirugía microscópica controlada embebida en parafina.

* Algunos autores realizan la MMS mediante escisiones en 90°.

^a Esta buena eficacia frente a la óptima viene dada por la calidad del tejido analizado, ligeramente superior en la PMMS frente a la cirugía de Mohs convencional. Esta es probablemente la causa de algunos “falsos negativos” reportados en la cirugía convencional de Mohs.

quirúrgica. Aunque los términos utilizados son a veces intercambiables, difieren principalmente en el método de corte de la pieza (tabla 2 y fig. 1).

Papel de la cirugía micrográfica de Mohs embebida en parafina en la dermatología

Carcinoma basocelular

El CBC es el tumor maligno más frecuente en humanos. El tratamiento inadecuado o las extirpaciones incompletas pueden dar lugar a tumores infiltrantes que pueden producir importantes complicaciones funcionales y estéticas¹⁷. La MMS es óptima para el CBC, especialmente frente a las variantes tumorales de crecimiento más agresivo, las recidivas del CBC y los tumores que presentan factores de riesgo adicionales. Tradicionalmente, la MMS se ha realizado con secciones congeladas¹⁷⁻¹⁹. Encontramos 17 estudios sobre el uso de la PMMS en el tratamiento del CBC: 8 estudios retrospectivos^{13,20-26}, 3 estudios prospectivos²⁷⁻²⁹, 5 ensayos clínicos aleatorizados (ECA)³⁰⁻³⁴, y 1 RS con MA³⁵ (tabla 3). Ya en 1988, Breuninger et al. publicaron el primer estudio que analizó la PMMS en el tratamiento del CBC, encontrando una tasa de recurrencia <0,1% con un seguimiento medio de 4

años¹⁹. Uno de los estudios con la muestra más amplia hasta la fecha, >5200 pacientes, informó de tasas de recurrencia <1% a los 5 años²². En un ECA que comparó la PMMS frente a otras técnicas (incluida la MMS), se encontraron tasas más bajas de recurrencia con la PMMS a los 5 y 10 años, especialmente a los 10 años en los casos de tumores recurrentes³¹.

Carcinoma escamoso cutáneo

En general, el pronóstico del CEC es bueno, y el tratamiento quirúrgico se considera la norma asistencial³⁶. Sin embargo, entre el 1% y el 5% de los pacientes experimentan un curso clínico más agresivo, especialmente si se añaden características de alto riesgo. La MMS se ha utilizado con éxito en varias series de pacientes y parece ser la técnica de elección por delante de la PMMS. Sin embargo, la MMS puede asociarse a dificultades en el momento de procesar la pieza^{37,38}. Nuestra búsqueda encontró 9 estudios de PMMS en el manejo del CEC en la literatura médica científica, 7 estudios retrospectivos^{19,23,28,39-42} y 2 estudios prospectivos^{27,43} (tabla 4). En el primer estudio de PMMS sobre el CEC, Breuninger et al. describieron una tasa de recurrencia del 1,3%

Tabla 2 Cirugía controlada microscópicamente embebida en parafina, ventajas e inconvenientes

Método	Descripción	Cortes in vivo			Cortes ex vivo			Forma de los márgenes laterales	Ventajas	Desventajas
		Debulking	Márgenes laterales	Margen profundo	Debulking	Márgenes laterales	Margen profundo			
Técnica del Muffin	Escisión en bloque y corte posterior que permite el aplanamiento del tejido.	No	No	No	Si	Si	Si	Redondeados	<ul style="list-style-type: none"> - Examen completo de los márgenes quirúrgicos en un solo proceso - Adecuado para escisiones pequeñas - Requiere una formación mínima 	<ul style="list-style-type: none"> - El centro tumoral de las muestras pequeñas es más difícil de evaluar - Se requiere imaginación visual - No adecuado para escisiones grandes
Técnica de la tira periférica (tarta de Tübingen)	Similar a la técnica del Muffin, pero se separan la base y los márgenes laterales.	No	No	No	Si	Si	Si	Redondeados	<ul style="list-style-type: none"> - Examen completo de los márgenes quirúrgicos - Adecuado para escisiones grandes - Requiere una formación mínima 	<ul style="list-style-type: none"> - No es adecuado para escisiones pequeñas
Técnica del foso o perimetral	Los márgenes laterales se extirpan en primer lugar. El análisis de los fragmentos perimetrales se realiza preservando el centro del tumor (que se extirpa cuando los márgenes laterales resultan negativos)	No	Si	No	No	No	No	Lineal	<ul style="list-style-type: none"> - No requiere formación previa - Postoperatorio más cómodo para los pacientes (evita las heridas expuestas mientras se espera el resultado histológico) - Escisión del tumor y reconstrucción el mismo día 	<ul style="list-style-type: none"> - La base sólo puede examinarse en una fase posterior durante la cirugía - Recomendado sólo para tumores superficiales (LM, enfermedad de Paget extramamaria)

Tabla 2 (continuación)

Método	Descripción	Cortes in vivo			Cortes ex vivo			Forma de los márgenes laterales	Ventajas	Desventajas
		Debulking	Márgenes laterales	Margen profundo	Debulking	Márgenes laterales	Margen profundo			
Espagueti (escisión por etapas)	Igual que la técnica del foso, pero los márgenes laterales son circunferenciales, no lineales.	No	Si	No	No	No	No	Redondeados	<ul style="list-style-type: none"> - No requiere formación previa - Postoperatorio más cómodo para el paciente (evita la exposición de las heridas a la espera del resultado histológico) - Escisión del tumor y reconstrucción el mismo día 	<ul style="list-style-type: none"> - Posibilidad de invasión del tumor en el centro de la pieza - El uso de suturas puede provocar una reacción inflamatoria local y una alteración de la histología, y puede favorecer las infecciones. - La base sólo puede examinarse en una fase posterior - Sólo se recomienda para tumores superficiales
Procedimiento cuadrangular	Escisión en cuadrado. La zona extirpada incluye los márgenes fuera del tumor, y posteriormente se procesa en 4 fragmentos.	No	No	No	Si	Si	Si	Lineal	<ul style="list-style-type: none"> - Posible análisis completo de los márgenes quirúrgicos 	<ul style="list-style-type: none"> - A veces, la incisión es problemática - Defectos cuadrados de la herida, cierre difícil
Técnica del cuadrante	Extirpación de los márgenes de la pieza fija. La pieza se procesa posteriormente en 4 fragmentos longitudinales.	No	No	No	Si	Si	Si	Lineal	<ul style="list-style-type: none"> - Posible análisis completo de los márgenes quirúrgicos - Ningún trabajo adicional aparte del marcaje con las suturas 	<ul style="list-style-type: none"> - La fijación previa hace aún más problemático el corte plano desde la periferia

Abreviatura: LM: lentigo maligna.

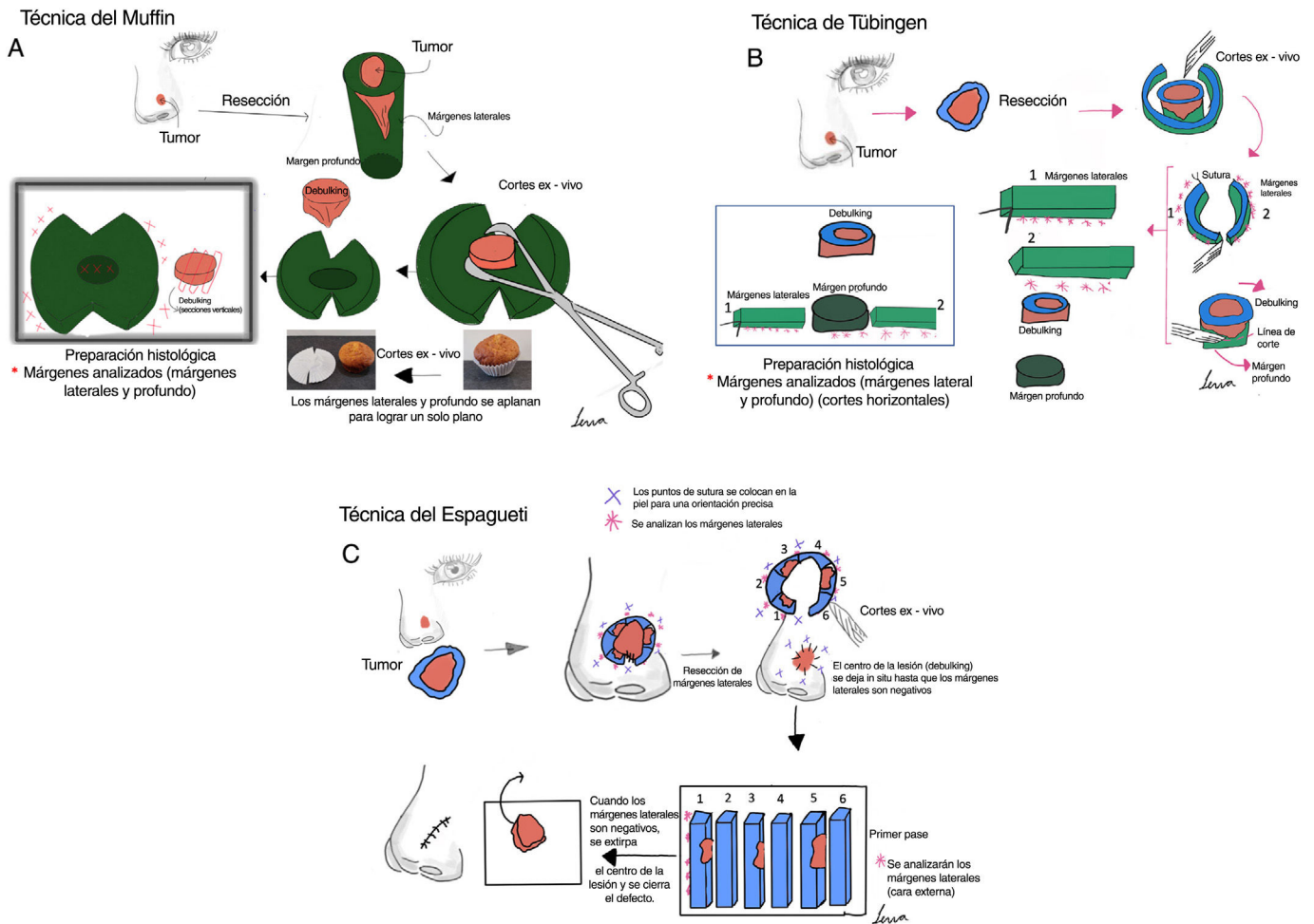


Figura 1 Cirugía micrográfica de Mohs con márgenes controlados e incluidos en parafina. (A) Técnica del Muffin. Tras la resección, se realizan incisiones profundas a las 6 y a las 12 horas, y los márgenes laterales se pliegan lateralmente hasta un plano horizontal (el mismo plano de la base), que luego se corta tras ser fijado con formaldehído e incluido en parafina en un plano horizontal empezando por la parte inferior de la muestra. Un corte transversal representativo de la parte central del tumor (debulking) puede ayudar a la clasificación diagnóstica. (B) Técnica de Tübingen. Tras la resección, se corta una tira marginal lateral estrecha (1-3 mm) alrededor de todo el perímetro del borde del tumor. La tira se coloca plana sobre el lado periférico y luego se corta en trozos que se colocan en casetes de rutina para el examen histopatológico. Posteriormente, se corta una sección horizontal de la parte inferior de la muestra extirpada y también se coloca plana en un casete de histología. (C) Técnica del Espagueti. Se reseca una banda estrecha de piel, “el espagueti”, de 3-5 mm más allá del perímetro clínico/dermatoscópico aparente del tumor y se envía para examen histopatológico sin extirpación tumoral. El mismo procedimiento se repite más allá de los segmentos que se muestran “tumor positivo” y después hasta que todos los márgenes laterales estén libres de tumor.

con una mediana de seguimiento de 3 años.¹⁹ Estudios posteriores confirmaron estos resultados^{19,23,27,28,39-43}.

Melanoma

La MMS se ha utilizado con frecuencia para el LM, el LMM y el melanoma lentiginoso acral (MLA). En muchas ocasiones, su uso requiere inmunohistoquímica, bien con secciones congeladas (MMS) o en parafina (PMMS)^{44,45}. Hemos encontrado 30 estudios con PMMS en melanoma (tabla 5), 24 estudios retrospectivos^{7,19,23,28,45-64}, 3 estudios prospectivos⁵⁵⁻⁶⁷, 1 RS⁶⁸, y 2 RS con MA^{8,69}. El primer estudio significativo data de 1988, cuando Breuninger et al.¹⁹ no

encontraron recurrencias en 21 pacientes con LM. Posteriormente, numerosos estudios con mayor número de pacientes ratificaron estos resultados^{7,8,13,23,28,45-62,64-66,68,69}. En 2006, Moehrle et al. describieron menores tasas de recurrencia y muerte relacionadas con el LMM en pacientes tratados con PMMS frente a la cirugía convencional⁶⁶. El estudio con la muestra más amplia hasta la fecha (Hanson et al.) (50,397 casos) demostró una mayor supervivencia en pacientes tratados con PMMS frente a escisión local amplia (ELA)⁷. Estos resultados también se han publicado recientemente en casos de MLA⁶¹. Una RS y un MA recientes con >100 estudios y 13,998 melanomas cutáneos de cabeza y cuello hallaron tasas de recurrencia ligeramente superiores en pacientes con PMMS frente a MMS⁶⁸.

Tabla 3 Cirugía microscópica controlada en parafina en el carcinoma basocelular

Autores	Año	n	Descripción	Resultados
Breuninger et al. ¹⁹	1988	1,281 CBCs primarios y 178 recidivas	Estudio retrospectivo. Institución única. Técnica de Tübingen.	6 recidivas durante el periodo de seguimiento (4 tumores primarios y 2 recidivantes). Seguimiento medio de 4 años.
Holzschuh et al. ²²	1996	>5,000	Estudio retrospectivo. Institución única. Técnica no especificada.	Tasa de recurrencia < 1% a los 5 años.
der Plessis et al. ²⁴	1998	120	Estudio retrospectivo. Institución única. Sólo casos perioculares. Técnica del Muffin.	Seguimiento entre 6 meses y 5 años, sin ninguna recidiva.
Smeets et al. ³⁰	2004	612	Estudio prospectivo aleatorizado comparando MMS frente a otras modalidades de escisión en el tratamiento del CBC. Unicéntrico. Técnica no especificada.	De los CBC primarios, cinco (3%) recidivaron tras la escisión convencional en comparación con tres (2%) tras la PMMS durante los 30 meses de seguimiento. De los CBC recidivados, tres (3%) recidivaron tras la escisión convencional y ninguno tras la PMMS durante 18 meses de seguimiento.
Mosterd et al. ³²	2008	612	Ensayo prospectivo aleatorizado y controlado con 5 años de seguimiento. Método del cuadrante.	Después de cinco años, se observaron diferencias estadísticamente significativas en la tasa de recurrencia de los CBCs recurrentes, no de los CBCs primarios.
Lawrence et al. ¹³	2009	1,090	Estudio retrospectivo. Unicéntrico. Técnica no especificada.	Tasas de recurrencia del 2,8% a los 5 años con MMS frente al 0,7% con PMMS.
Morris et al. ²⁹	2009	278	Estudio prospectivo. Unicéntrico. Técnica no especificada.	La recidiva se produjo sólo en un paciente (0,58% de los que tuvieron un seguimiento de 5 años).
Häfner et al. ²⁷	2011	5,227	Estudio prospectivo. Unicéntrico. Técnica de Tübingen.	36 de los 3320 pacientes desarrollaron una recidiva local tras un seguimiento medio de 5 años.
Wollina et al. ²⁵	2014	321	Estudio retrospectivo. Unicéntrico. Técnica no especificada.	Ninguna recidiva durante el seguimiento (media de 10 meses).
van Loo et al. ³¹	2014	612	Ensayo prospectivo aleatorizado y controlado con 10 años de seguimiento. Técnica no especificada.	Tras diez años de seguimiento, se observó un beneficio significativo para el PMMS frente a la ELA en el CBC primario (4,4% frente a 12,2%) y en el CBC recidivado (3,9% frente a 13,5%)
Eberle et al. ²¹	2014	947	Estudio retrospectivo. Unicéntrico. Técnica de Tübingen.	Tras una mediana de seguimiento de 47 meses, 10 de los 947 CBCs recidivaron (1,1%).
Boehringer et al. ³³	2015	283 tumores (51,2%) en el grupo de MMS; 270 tumores (48,8%) en el grupo de la PMMS	Estudio prospectivo aleatorizado y ciego. Unicéntrico. Técnica de Tübingen.	Para la detección de persistencias tumorales, la PMMS tiene casi el doble de sensibilidad que la microscopía tipo rebanada de pan, especialmente en carcinomas agresivos/infiltrantes. No se determinó la tasa de recidivas.
Thornton et al. ²⁶	2019	169	Estudio retrospectivo. Unicéntrico. Técnica no especificada.	El 2,83% habían recidivado a los 3 años. Un grupo más pequeño de 72 pacientes sobrevivió y tuvo un seguimiento de 5 años, con una tasa de recidiva del 4,16%.

Tabla 3 (continuación)

Autores	Año	n	Descripción	Resultados
Kofler et al. ³⁴	2021	287 CBC en la PMMS y 282 CBC en el grupo de MMS	Estudio aleatorizado, prospectivo y ciego comparando PMMS vs MMS. Unicéntrico. Técnicas del Muffin y de Tübingen.	En el grupo de MMS, fue necesaria la reextirpación en el 21% de los casos; 24 tumores (8,4%) recidivaron tras una mediana de 2,2 años. En el grupo de PMMS, se requirieron reextirpación en el 39% de los casos; 10 tumores recidivaron (3,5%) tras una mediana de 2,8 años. Las tasas de recidiva diferían significativamente entre ambos grupos. Tasa de recurrencia del 0,3%, seguimiento medio de 36,3 meses.
Khaddaj et al. ²⁸	2021	407	Estudio retrospectivo. Unicéntrico. Técnica de Tübingen.	0,9% de recidivas (1,7%) en CBC esclerodermiforme). Seguimiento medio de 4 años.
Kofler et al. ²³	2021	5,985	Estudio retrospectivo con todos los tumores analizados con PMMS. Unicéntrico. Técnica de Tübingen.	Recurrencia global del 3,0% con MMS; 3,0% con la técnica de Munich; 1% con la técnica de Tübingen y 0% con la técnica del Muffin.
Lacerda et al. ³⁵	2022	10,424	Se incluyeron RS y MA con dieciocho estudios, dos ECA y dieciséis estudios observacionales. Técnicas de Munich, de Tübingen y del Muffin.	

Abreviaturas: CBC: carcinoma basocelular; MMS: cirugía micrográfica de Mohs; PMMS: cirugía controlada microscópicamente de Mohs embebida en parafina; ECA: ensayo clínico aleatorizado; ELA: escisión local amplia; RS: revisión sistemática; MA: metaanálisis.

Dermatofibrosarcoma protuberans

En términos de menor recurrencia, la MMS ha demostrado ser superior a la ELA en el tratamiento del dermatofibrosarcoma protuberans (DFSP)⁷⁰. De hecho, las directrices de la National Comprehensive Cancer Network recomiendan ahora la MMS como abordaje preferente en el DFSP. Al igual que ocurre con el LM, el LMM y el MLA, debido a la dificultad de estudiarlos en secciones congeladas, generalmente se utiliza la PMMS en el DFSP. Encontramos 14 estudios de PMMS para DFSP, 12 estudios retrospectivos^{23,28,40,71-78} y 2 estudios prospectivos^{79,80} (tabla 6).

Fibroxantoma atípico y sarcoma dérmico pleomórfico

La MMS ha demostrado disminuir la tasa de recidiva frente a la ELA en el manejo del FXA y (aunque menos definido en la literatura) en el manejo del sarcoma dérmico pleomórfico (SDP), tumores con características y pronósticos diferentes, pero muy probablemente dentro del mismo espectro^{4,81}. Pocas series amplias (>5 pacientes) han investigado la PMMS con estas neoplasias (tabla 7). Nuestra búsqueda encontró 3 estudios retrospectivos^{23,81,82} y 1 estudio prospectivo¹⁴. En estos estudios, se encontraron tasas bajas de recurrencia para el FXA, pero fueron más altas para el SDP^{14,23,81,82}.

Carcinoma de células de Merkel

El carcinoma de células de Merkel (CCM) es uno de los tumores más agresivos en la dermatología. Existen pocos estudios que evalúen la MMS para este tumor. Estudios

recientes han estudiado la no inferioridad de la MMS sobre la ELA, sin embargo, los pacientes tratados con MMS tuvieron una menor probabilidad de ser sometidos a una biopsia de ganglio centinela^{83,84}. Encontramos 5 estudios sobre la PMMS en el CCM: 4 estudios retrospectivos^{23,85-87} y 1 estudio prospectivo¹⁴. Se resumen en la tabla 7^{14,23,40,85,86}. La serie con mayor número de pacientes (n = 22) tratados con PMMS informó de una tasa de recurrencia <5%⁸⁶.

Enfermedad de Paget extramamaria

La enfermedad de Paget extramamaria tiende a extenderse intraepidérmicamente con múltiples focos clínicamente mal definidos. Recientemente se han demostrado tasas más bajas de recurrencia con la MMS⁸⁸. Encontramos 4 estudios de PMMS en la enfermedad de Paget extramamaria (Tabla 7): 3 estudios retrospectivos^{23,40,89} y 1 estudio prospectivo¹⁴. El estudio con la muestra más grande (n = 25)²³ mostró una tasa de recurrencia del 28% durante un seguimiento medio de 4 años.

Carcinoma anexial microquístico

El carcinoma anexial microquístico es un tumor muy poco frecuente con capacidad invasiva local e incluso a distancia. Nuestra búsqueda encontró 4 estudios sobre la PMMS para tratar el carcinoma anexial microquístico: 3 estudios retrospectivos^{23,40,90} y 1 estudio prospectivo¹⁴. No hay estudios que comparen la MMS con la PMMS. En el grupo de la PMMS, las series de datos informan de tasas de recurrencia entre el 0% y el 30% en un seguimiento de casi 5 años (tabla 7).

Tabla 4 Cirugía controlada microscópicamente embebida en parafina en el carcinoma escamoso cutáneo

Autores	Año	n	Descripción	Resultados
Breuninger et al. ¹⁹	1988	147	Estudio retrospectivo Institución única. Técnica de Tübingen.	2 recidivas locales durante el periodo de seguimiento. Periodo de seguimiento medio de 3 años.
Turner et al. ³⁹	2000	61	Estudio retrospectivo. Unicéntrico. Técnica del Muffin.	5/61 (8,2%) experimentaron recidivas con una mediana de 4 años de seguimiento, 3 locorreregionales y 2 a distancia.
Thomas et al. ^{40,*}	2007	85 ^a	Estudio retrospectivo. Unicéntrico. Técnica no especificada.	Tasa de recidiva local del 6% durante un periodo de seguimiento medio de 45 meses.
Häfner et al. ²⁷	2011	615	Estudio prospectivo. Unicéntrico. Técnica de Tübingen.	20 recidivas locales (3%). Seguimiento medio de 2,2 años.
Domínguez-Cherit et al. ⁴¹	2017	114	Estudio prospectivo. Unicéntrico. Técnica no especificada.	Recurrencias (definidas como <6 meses desde el primario) en 2,2% y segundos tumores (>6 meses desde el primario) 12,28%. Seguimiento medio de 10 años.
Delgado-Jiménez et al. ⁴³	2018	181 ^a	Estudio prospectivo. Multicéntrico. Diferentes técnicas de PMMS.	8/181 (4,42%) presentaron recidiva durante una mediana de seguimiento de 0,9 años.
Khaddaj et al. ²⁸	2021	42	Estudio retrospectivo. Unicéntrico. Técnica de Tübingen.	Tasa de recurrencia del 3,5%, seguimiento medio de 36,3 meses (seguimiento medio de 5 años).
Warnig et al. ⁴²	2021	1296 Sólo región de cabeza y cuello	Estudio retrospectivo. Unicéntrico. Técnica de Tübingen.	Ningún dato de recidiva. R0 en el primer estadio en el 81% de los casos. Mayoría de R1 después del primer estadio en nariz y oído.
Kofler et al. ²³	2021	2693	Estudio retrospectivo. Unicéntrico. Técnica de Tübingen.	5,4% de recidivas (26,3% en desmoplásicos). Seguimiento medio de 4 años.

Abreviaturas: MMS, cirugía micrográfica de Mohs; PMMS, cirugía microscópica de Mohs embebida en parafina.

* Mayoritariamente PMMS pero incluye casos de MMS.

^a El análisis PMMS se realizó en el 29% de los 181 pacientes. Sólo incluye tumores poco diferenciados.

Carcinoma sebáceo

Los estudios sobre la MMS en el carcinoma sebáceo son escasos. Estudios recientes han mostrado una menor tasa de recidiva, pero sin mejora de la supervivencia, a los 5 y 10 años con MMS. Nuestra búsqueda dio como resultado 5 estudios sobre la PMMS en el carcinoma sebáceo: 4 estudios retrospectivos^{34,40,91,92} y 1 estudio prospectivo¹⁴. El estudio con el mayor tamaño muestral (n = 17) informó de 3 recidivas (17,65%) en un seguimiento medio de 5 años⁹¹ (tabla 7).

Discusión

La MMS es una variante de tratamiento eficaz para numerosas neoplasias cutáneas. Ha alcanzado una superioridad significativa frente a la ELA para tratar el cáncer cutáneo no melanoma recurrente y de alto riesgo⁹³. Sin embargo, es necesario superar múltiples dificultades para realizar la MMS, y la PMMS puede ser más fácil de aplicar y presenta ventajas significativas¹⁶. Los exámenes histopatológicos pueden diferir al comparar las secciones congeladas frente a las de parafina. En un estudio clásico de 258 muestras anali-

zadas de ambas formas, se observó que el diagnóstico inicial de la biopsia difería de los diagnósticos de Mohs congelado y de la sección de parafina en el 20% de los casos⁹⁴. Debemos mencionar que, aunque tanto la MMS convencional como la PMMS analizan teóricamente el 100% de los márgenes, en la actualidad, en numerosas ocasiones se observan “falsos negativos” en las secciones congeladas, debido a la menor calidad tisular de estas secciones. Por el contrario, los cortes en parafina suelen ofrecer una mejor calidad tisular, permitiendo analizar pequeños restos tumorales y reduciendo las tasas de falsos negativos^{16,20,95}. En cuanto a su eficacia, la PMMS ha demostrado una menor tasa de recurrencia frente a la MMS en el manejo del CBC en ECR^{31,33,34}. En el caso del CEC, ningún estudio ha comparado la MMS con la PMMS. Sin embargo, un estudio reciente afirmó que en el 27,8% de los CEC reevaluados, que habían sido tratados con MMS y que presentaban márgenes libres, se observó la presencia de restos tumorales tras el estudio con inmunohistoquímica de las secciones, y que no se habían detectado mediante HE. Por lo tanto, la PMMS podría desempeñar un papel fundamental a través de la inmunohistoquímica diferida, y en la detección de patrones atípicos^{16,94}. La PMMS

Tabla 5 Cirugía controlada microscópicamente embebida en parafina en el melanoma y en el lentigo Maligno

Autores	Año	n	Descripción	Resultados
Breuninger et al. ¹⁹	1988	21	Estudio retrospectivo. Unicéntrico. Técnica de Tübingen.	No hubo recidivas durante un periodo medio de seguimiento de 3 años.
Cohen et al. ⁴⁹	1994	45 (incluye tanto LM como LMM)	Estudio retrospectivo. Unicéntrico. Técnica de Tübingen.	Los 45 pacientes estaban libres de enfermedad local y de evidencia de metástasis una media de 29,2 meses después del tratamiento.
Cohen et al. ⁵⁰	1998	45 (incluye tanto LM como LMM)	Estudio retrospectivo. Unicéntrico. Técnica de Tübingen.	Tras una mediana de seguimiento de 58,0 meses hubo una recidiva (<1%).
Clayton et al. ⁶³	2000	100 (77 LMs y 100 LMMs)	Estudio retrospectivo. Unicéntrico. Técnica del foso o perimetral.	3 recidivas (3%) durante el periodo de seguimiento (tiempo no especificado).
Malhotra et al. ⁶⁵	2003	141 (ambos LMs o LMMs)	Estudio prospectivo. Unicéntrico. Técnica del foso o perimetral.	4% de recidivas durante una mediana de seguimiento de 32 meses.
Bub et al. ⁵¹	2004	62 (55 LMs y 7 LMMs)	Estudio retrospectivo. Unicéntrico. Técnica del foso o perimetral.	Tras un seguimiento medio de 57 meses, el 95% de los pacientes estaban libres de recidiva. Tres pacientes presentaron recidiva local y ningún paciente tenía indicios de metástasis.
Mahoney et al. ⁴⁷	2005	11 (solo LMs)	Estudio retrospectivo. Unicéntrico. Técnica del foso o perimetral.	No se observaron recidivas durante un seguimiento medio de 4,7 meses.
Moehrl et al. ⁶⁶	2006	292 LMMs (136 analizados con PMMS y 156 con histología convencional)	Estudio prospectivo. Unicéntrico. Técnica del foso o perimetral.	Tasas más elevadas de recidiva y muerte relacionadas con el melanoma en el grupo con histología convencional.
Walling et al. ⁵²	2007	59 (50 LMs y 9 LMMs)	Estudio retrospectivo. Unicéntrico. Técnica del foso o perimetral.	3 recidivas (7,3%) en PMMS frente a 6 recidivas (33%) en el grupo MMS ($p < 0,025$), con un seguimiento medio de 95 meses y 117,5 meses, respectivamente.
Moller et al. ⁶⁴	2009	49 (todos LMs)	Estudio retrospectivo. Unicéntrico. Técnica del foso o perimetral.	No hubo recidivas durante el periodo de seguimiento (14,3 meses).
Then et al. ⁵³	2009	14 (todos LMs) Sólo melanoma periocular	Estudio retrospectivo. Multicéntrico. Técnica del foso o perimetral.	Tras una mediana de seguimiento de 36 meses, hubo dos recidivas locales (14,3%).
Licthe et al. ⁴⁵	2009	241 (143 pacientes con PMMS y 98 con histología convencional) Sólo MLAs	Estudio retrospectivo. Unicéntrico. Técnica del foso o perimetral.	Los pacientes con PMMS tuvieron una supervivencia a 5 años del 81% en comparación con el 63% con histología convencional.
Gaudy-Marqueste et al. ⁴⁸	2011	21 (16 LMs y 5 MLAs)	Estudio retrospectivo. Único centro. Técnica del espaguetti.	Tras una mediana de seguimiento de 25,36 meses, la tasa de control local fue del 95,24%, con un caso (4,76%) con recidiva invasora en tránsito.
Hilari et al. ⁵⁴	2012	45 (todos eran LMs)	Estudio retrospectivo. Unicéntrico. Técnica de Tübingen.	2 recidivas (4,44%) durante el periodo de seguimiento (no especificado).
Abdelmalek et al. ⁵⁵	2012	293 (225 LMs y 68 LMMs)	Estudio retrospectivo. Unicéntrico. Técnica del foso o perimetral.	La tasa de recidiva fue del 1,7% con un seguimiento medio de 32,3 meses.
Kassi et al. ⁵⁶	2014	31 (16 MIS y 15 MI)	Estudio retrospectivo. Unicéntrico. Técnica del espaguetti.	Un solo paciente (3%) experimentó una recidiva durante un seguimiento medio de 31 meses.

Tabla 5 (continuación)

Autores	Año	n	Descripción	Resultados
Lawrence et al. ⁶⁷	2014	74 (todos con LMs)	Estudio prospectivo. Unicéntrico. Técnica del foso o perimetral.	7/74 (12%) recidivas durante un seguimiento de 5 años.
Patel et al. ⁵⁷	2014	21 (18 LMs y 3 LMMs)	Estudio retrospectivo. Unicéntrico. Procedimiento cuadrangular.	1 recidiva (1,9%) durante el periodo de seguimiento (entre 0 y 5 años).
de Vries et al. ⁵⁸	2016	100 (todos LMs)	Estudio retrospectivo. Unicéntrico. Técnica del foso o perimetral.	Tras un seguimiento medio de 60 meses, 4 pacientes (2,5%) presentaron una recidiva.
García et al. ⁵⁹	2017	39 (todos MIS)	Estudio retrospectivo. Unicéntrico. Técnica del foso o perimetral.	No se observaron recidivas durante un seguimiento medio de 31,5 meses.
Stanciu et al. ⁶⁰	2020	5 (todos LMs)	Estudio retrospectivo. Unicéntrico. Técnica del foso o perimetral.	Ninguna recidiva durante el periodo de seguimiento (entre 1 y 5 años).
Surmanowicz et al. ⁴⁶	2021	5 (todos LMs)	Estudio retrospectivo. Unicéntrico. Técnica del Muffin.	Ninguna recidiva durante un seguimiento medio de 40 meses.
Hanson et al. ⁷	2021	50,397 casos de melanoma de cabeza y cuello (todos los tipos): - 3510 (7%) se trataron con PMMS - 46,887 (93%) con ELA	Estudio retrospectivo. Multicéntrico (base de datos nacional). Técnica no especificada.	Los pacientes tratados con MMS tenían más probabilidades que los tratados con ELA de sobrevivir después de 5 años (hazard ratio [HR] 1,181; intervalo de confianza [IC] del 95%: 1,083-1,288; P < ,001).
Khaddaj et al. ²⁸	2021	45	Estudio retrospectivo. Unicéntrico. Técnica de Tübingen.	Ninguna recurrencia durante 36,3 meses de seguimiento.
Kofler et al. ²³	2021	460 (219 LMMs, 192 MLAs y 49 melanoma desmoplásico)	Estudio retrospectivo. Unicéntrico. Técnica de Tübingen.	5,7% de recidivas con una media de seguimiento de 4 años: 2,9% en los LMM, 4,2% en los MLA y 22,4% en el melanoma desmoplásico.
Seo et al. ⁶¹	2021	210 pacientes, todos MLA 66 tratados con PMMS y 144, con ELA	Estudio retrospectivo. Unicéntrico. Técnica del foso o perimetral.	La recidiva local de los MLA se produjo en el 3,7% de los pacientes después de la PMMS y en el 10,7% de los pacientes después de la ELA. Seguimiento medio ≥ 3 años.
Bittar et al. ⁶⁸	2021	13,998 51,0% (7138) tratados mediante ELA, 34,5% (4826) con MMS, y 14,5% (2034) con PMMS	RS Todas las técnicas.	Las tasas de recurrencia local más bajas correspondieron a la MMS (0,61%; IC 95%, 0,1%-1,4%), seguida de la PMMS (1,8%; IC 95%, 1,0%-2,9%) y la ELA (7,8%; IC 95%, 6,4%-9,3%).
Pride et al. ⁶⁹	2022	71 estudios incluidos (16,575 pacientes). Todos los tipos de melanoma incluidos	RS y MA. Todas las técnicas.	La recidiva local del melanoma fue significativamente menor tras la MMS (1%) y la PMMS (3%), en comparación con la ELA (7%).
Bladen et al. ⁶²	2023	22 (todos los casos de MIS) Localización palpebral	Estudio retrospectivo. Unicéntrico. Técnica del foso o perimetral.	La recidiva local fue del 36%; seis invasivas (27%) a una media de 24 meses (intervalo de 1,5-5 años), y dos para la MIS a una media de 15 meses (intervalo de 1-1,5 años).
Elshot et al. ⁸	2023	380 MMS, 1920 Mohs con inmunohistoquímica, 229 PMMS	RS y MA sobre técnicas quirúrgicas y mapeo prequirúrgico por microscopía confocal de reflectancia en LM. Todas las técnicas de PMMS.	Recurrencia local global del 1,3%. 2,7% con MMS; 0,6% con MMS combinada con inmunohistoquímica; 7,9% con PMMS; y 13% con ELA. Seguimiento medio de 27, 67, 33 y 57 meses, respectivamente.

Abreviaturas: MMS: cirugía micrográfica de Mohs; PMMS: cirugía controlada microscópicamente de Mohs embebida en parafina; LM: lentigo maligno; LMM: lentigo maligno melanoma; MLA: melanoma lentiginoso acral; MIS: melanoma in situ; MI: melanoma invasivo; DE: desviación estándar; ELA: escisión local amplia.

Tabla 6 Cirugía microscópica controlada en parafina en dermatofibrosarcoma protuberans

Autores	Año	n	Descripción	Resultados
Wacker et al. ⁷³	2004	22	Estudio retrospectivo. Unicéntrico. Técnica de Tübingen.	Durante el periodo de seguimiento (media de 54 meses), no se detectaron recidivas.
Thomas et al. ^{*,40}	2007	35	Estudio retrospectivo. Unicéntrico. Técnica no especificada.	Ninguna recidiva local durante un seguimiento medio de 39 meses.
Paradisi et al. ⁷⁴	2008	79 (38 ELA y 41 PMMS)	Estudio retrospectivo. Unicéntrico. Técnica de Tübingen.	5/38 de los pacientes con ELA (seguimiento de 4,8 años) presentaron recidivas (13,2%) frente a ninguno de los 41 pacientes con PMMS (seguimiento de 5,4 años).
Häfner et al. ⁸⁰	2008	70 (54 primarios y 16 tumores recurrentes)	Estudio prospectivo. Unicéntrico. Técnica de Tübingen.	1,8% de recidivas durante el periodo de seguimiento (60 meses).
Hancox et al. ⁷⁵	2008	25 (15 primarios y 10 tumores recurrentes)	Estudio retrospectivo. Único centro. Técnica de Tübingen.	Ninguna recidiva evidente durante el periodo de seguimiento (media de 102 meses).
Tan et al. ⁷⁶	2011	35	Estudio retrospectivo. Único centro. Técnica de Tübingen.	No se evidenciaron recidivas durante el periodo de seguimiento (media de 30 meses).
Veronese et al. ⁷⁷	2017	135 (62 PMMS y 73 ELA)	Estudio retrospectivo. Multicéntrico. Técnica de Tübingen.	En el grupo de ELA, el 8,1% experimentó recidivas (seguimiento medio de 4,7 años) frente al 5,5% en el grupo de PMMS (seguimiento medio de 9 años).
Lee et al. ⁷¹	2018	71 pacientes (30 MMS y 41 PMMS)	Estudio retrospectivo. Único centro. Técnica no especificada.	La tasa de recidiva local del grupo MMS (3,3%) fue inferior a la del grupo PMMS (7,3%), pero no estadísticamente significativa.
Cammarata et al. ⁷⁸	2020	17	Estudio retrospectivo. Único centro. Técnica de Tübingen.	No se observaron recidivas ni metástasis en ninguno de los pacientes tras una mediana de seguimiento de 38 meses.
Khaddaj et al. ²⁸	2021	25	Estudio retrospectivo. Unicéntrico. Técnica de Tübingen.	Ninguna recidiva durante el periodo de seguimiento (mediana de 36,3 meses).
Kofler et al. ²³	2021	113	Estudio retrospectivo. Unicéntrico. Técnica de Tübingen.	12,8% de recidivas durante una media de 4 años de seguimiento.
González et al. ⁷²	2021	103	Estudio retrospectivo. Multicéntrico. Técnica del Muffin.	Durante un seguimiento medio de 92,6 meses, la recidiva local fue del 2,4%.
Nieto et al. ⁷⁹	2021	163 (51 MMS y 112 PMMS)	Estudio prospectivo. Multicéntrico. Todas las técnicas de PMMS.	3,9% de recidivas en el grupo de MMS frente a 1,79% en el grupo PMMS. Mediana de seguimiento de ≥ 3 años.
Shijing et al. ¹⁰¹	2023	7567	Estudio retrospectivo. Multicéntrico. Técnica no especificada. MMS y PMMS.	Los pacientes sometidos a MMS o PMMS tuvieron un mejor pronóstico de supervivencia global que los demás tratamientos. No se observaron diferencias significativas en la supervivencia específica del cáncer.

Abreviaturas: MMS: cirugía micrográfica de Mohs; PMMS, cirugía controlada microscópicamente embebida en parafina.

* Mayoritariamente PMMS, pero contiene casos de MMS.

ha mostrado tasas de recidiva que oscilan entre el 3% y el 10% a los 5 años^{19,23,27,28,39-41,43}. Las secciones congeladas de MMS son generalmente insuficientes para analizar los tumores melanocíticos⁸⁷, y la PMMS ha mostrado tasas más bajas de recidiva en el LM y en LMM frente a la ELA⁶⁸. En cuanto a la supervivencia, aunque algunos estudios no mostraron una mayor tasa de supervivencia global con MMS y PMMS frente a ELA en el tratamiento del LM y el LMM⁹⁶, estu-

dios recientes han revelado una mayor supervivencia global en pacientes tratados con PMMS frente a la ELA, especialmente en las localizaciones de cabeza y cuero cabelludo^{7,97}. En cuanto a tumores infrecuentes como el DFSP, se han descrito menores tasas de recurrencia con la PMMS frente a la MMS⁷². Sin embargo, los datos en casos primarios no encontraron diferencias en la supervivencia global de los pacientes tratados con ELA frente a la PMMS⁹⁸. En cuanto al

Tabla 7 Cirugía controlada microscópicamente embebida en parafina en tumores infrecuentes

Tumor	Autores	Año	n	Descripción	Resultados
FXA	Wylie et al. ⁸²	2010	16	Estudio retrospectivo. Unicéntrico. Técnica no especificada.	1 paciente (6,25%) experimentó una recidiva durante el periodo de seguimiento (no especificada).
FXA y SDP	Rodríguez-Jiménez et al. ¹⁴	2020	18*	Estudio prospectivo de cohortes en España. Multicéntrico. Todas las técnicas de PMMS.	Sin evidencia de recurrencias durante el periodo de seguimiento (mediana de 0,9 años).
SDP	Ríos-Viñuela et al. ⁸¹	2020	16	Estudio retrospectivo. Unicéntrico. Técnica no especificada.	En comparación con las tasas de recurrencia del 31% con cirugía convencional en SDP, la PMMS presentó alrededor del 17%.
	Kofler et al. ²³	2021	43	Estudio retrospectivo. Unicéntrico. Técnica de Tübingen.	20,9% de recurrencias durante una media de seguimiento de 4 años.
CCM	Thomas et al.* ⁴⁰	2007	3	Estudio retrospectivo. Unicéntrico. Técnica no especificada.	Ninguna recidiva durante el período de seguimiento (media de 21,3 meses).
	Herbert et al. ⁸⁵	2014	21*	Estudio retrospectivo. Unicéntrico. Técnica de Tübingen.	La tasa de recidiva local fue del 10%, la tasa de recidiva ganglionar regional fue del 10% y la tasa de metástasis fue del 19%.
	Kline et al. ⁸⁶	2016	22	Estudio retrospectivo. Unicéntrico. Técnica no especificada.	La tasa global de recidiva local fue del 4,5% (1/22).
	Rodríguez-Jiménez et al. ¹⁴	2020	5	Estudio prospectivo de cohortes en España. Multicéntrico. Todas las técnicas de PMMS.	3/5 (60%) recurrieron con una mediana de seguimiento de 0,9 años.
	Kofler et al. ²³	2021	25	Estudio retrospectivo. Unicéntrico. Técnica de Tübingen.	24% de recidivas durante un seguimiento de 4 años.
Enfermedad de Paget extramamaria	Hendi et al. ⁸⁹	2003	27*	Estudio retrospectivo. Unicéntrico. Técnica del foso o perimetral.	La tasa de recurrencia fue del 16% para la enfermedad primaria y del 50% para la enfermedad recurrente. Las tasas libres de tumor a 5 años fueron del 80% para los tumores primarios y del 56% para los tumores recurrentes.
	Thomas et al.* ⁴⁰	2007	10	Estudio retrospectivo. Unicéntrico. Técnica no especificada.	Ninguna recidiva durante el seguimiento (34 meses).
	Rodríguez-Jiménez et al. ¹⁴	2020	7 ⁱ	Estudio prospectivo de cohortes en España. Multicéntrico. Todas las técnicas de PMMS.	Ninguna recidiva durante una mediana de seguimiento de 0,9 años.
	Kofler et al. ²³	2021	25	Estudio retrospectivo. Unicéntrico. Técnica de Tübingen.	28% de recidivas durante un seguimiento de 4 años.
Carcinoma aneural microquístico	Thomas et al.* ⁴⁰	2007	25	Estudio retrospectivo. Unicéntrico. Técnica no especificada.	Tasa de recidiva local del 12% durante un seguimiento medio de 39 meses.
	Palamaras et al. ⁹⁰	2010	10	Estudio retrospectivo. Unicéntrico. Técnica de Tübingen.	10% de recidivas (período de seguimiento no especificado).
	Rodríguez-Jiménez et al. ¹⁴	2020	10	Estudio prospectivo de cohortes en España. Multicéntrico. Todas las técnicas de PMMS.	1/10 (10%) recurrencias durante una mediana de seguimiento de 0,9 años.
	Kofler et al. ²³	2021	4	Estudio retrospectivo. Unicéntrico. Técnica de Tübingen.	50% de recurrencias durante un seguimiento medio de 4 años.
Carcinoma sebáceo	Yount et al. ¹⁰²	1994	6	Retrospectivo comparando MMS vs PMMS. Único centro. Técnica de Tübingen.	Diagnóstico correcto con MMS sólo en el 50% frente a PMMS. Una recidiva con enfermedad metastásica en el grupo MMS, 0 en el grupo PMMS durante un periodo de seguimiento de 56,8 meses.

Tabla 7 (continuación)

Tumor	Autores	Año	n	Descripción	Resultados
	Callahan et al. ⁹²	2004	9*	Retrospectivo. Comparación entre PMMS y ELA. Unicéntrico. Técnica no especificada.	Durante un seguimiento medio de 57 meses, dos pacientes (14%) presentaron recidiva local tras la ELA, y 1 paciente (7%), recidiva tumoral tras la PMMS.
	Thomas et al. ⁴⁰	2007	3*	Estudio retrospectivo. Unicéntrico. Técnica no especificada.	No hubo recidivas durante el periodo de seguimiento (no especificado).
	While et al. ⁹¹	2014	17	Estudio retrospectivo. Unicéntrico. Técnica no especificada.	3 recidivas (17,65%) durante un seguimiento medio de 5 años, una de las cuales falleció por enfermedad diseminada.
	Rodríguez-Jiménez et al. ¹⁴	2020	3 ^a	Estudio prospectivo de cohortes en España. Multicéntrico. Todas las técnicas de PMMS.	Ninguna recidiva durante el periodo de seguimiento (mediana de 0,9 años).

Abreviaturas: MMS, cirugía micrográfica de Mohs; PMMS, cirugía controlada microscópicamente embebida en parafina; FXA, fibroxantoma atípico; SDP, sarcoma dérmico pleomórfico.

* Mayoritariamente PMMS pero incluye casos de MMS.

^a ≈45% de la muestra corresponde a MMS.

CCM, no se ha podido demostrar que la PMMS presente una menor tasa de recurrencia o una mejor supervivencia que la MMS^{14,23,40,85,86}, pero puede permitir la realización de márgenes más estrechos y menos complicaciones funcionales y estéticas. Dada la dificultad del examen in vivo y la posibilidad de fracaso en el análisis de tumores poco frecuentes, la PMMS se ha propuesto como la técnica de elección para la escisión del FXA, el SDP, la enfermedad de Paget extramamaria y el carcinoma sebáceo, entre otros. Sin embargo, la mayoría de los datos encontrados en la literatura aluden a series pequeñas.

En cuanto a las desventajas de la PMMS, destacan la necesidad de realizar varios procedimientos quirúrgicos, así como la posibilidad de causar cambios "arquitectónicos" de la pieza debido a la colocación de los hilos de sutura⁹⁹. Sin embargo, el cierre inmediato del defecto es posible. Éste puede realizarse mediante injertos de piel o por medio de biomembranas, dejando una cura por segunda intención o mediante el cierre primario, entre otras técnicas que no produzcan distorsiones anatómicas significativas¹⁶. En estos casos, se recomienda tomar fotografías del defecto quirúrgico antes y después de la reconstrucción para conseguir una correlación topográfica exacta si se encuentra un margen positivo. En cualquier caso, las reconstrucciones complejas están desaconsejadas hasta que se informe que todos los márgenes están libres de tumor. Aunque la PMMS puede requerir la realización de múltiples intervenciones quirúrgicas en días diferentes, lo que podría aumentar los costes, la disminución de las recidivas frente a otras técnicas y, por tanto, la necesidad de realizar posteriormente grandes cirugías, junto con las complicaciones funcionales y estéticas, podría ser, a largo plazo, más rentable: desde luego se requieren más estudios acerca de la rentabilidad de la PMMS. En la realización de la PMMS es fundamental una comunicación buena y fluida entre el dermatólogo y el patólogo, para evitar largos tiempos de espera que pueden aumentar la ansiedad del paciente a la espera de los resultados histopatológicos. En nuestro hospital contamos con una amplia experiencia en la realización

tanto de la MMS como de la PMMS, e incluso en ocasiones combinamos ambas técnicas durante la resección de un tumor complejo o de gran tamaño, o en zonas anatómicas concretas.

Debemos mencionar que en un estudio realizado recientemente no se encontraron complicaciones postoperatorias importantes con la PMMS frente a la MMS¹⁰⁰.

Limitaciones

La presente revisión bibliográfica está limitada por el hecho de que se trata de una revisión narrativa y no de una RS de la literatura médica científica disponible en la actualidad, ni de un MA. Asimismo, muchos de los estudios incluidos tienen muestras de pequeño o mediano tamaño, un diseño retrospectivo, metodologías heterogéneas o utilizan técnicas quirúrgicas diferentes. Además, la terminología de MMS vs PMMS es, en ocasiones, controvertida en la literatura, solapándose ambos términos en numerosos artículos. Estos factores dificultan la extrapolación o generalización de nuestros hallazgos.

Conclusiones

La resección completa con márgenes quirúrgicos libres es la regla de oro en el tratamiento del cáncer de piel. La PMMS requiere una formación mínima para el cirujano dermatológico, el técnico de patología y el patólogo. La PMMS tampoco requiere equipamiento especial, y puede ser muy útil y eficaz para tratar diversas neoplasias cutáneas, tanto tumores frecuentes como el CBC, el CEC o el LMM, así como neoplasias raras como DFSP o FXA, entre otras. Las técnicas de la PMMS permiten además un mejor análisis de los restos tumorales que la MMS y podrían reducir la tasa de falsos negativos. Queremos destacar que puede adoptarse incluso en pequeños hospitales o clínicas y reducir significativamente el riesgo de resección tumoral incompleta, y/o recidiva local.

Conflicto de intereses

Los autores declaran no tener ningún conflicto de intereses.

Agradecimientos

Queremos agradecer a Elena Morgado las imágenes facilitadas para este artículo.

Bibliografía

- Leus AJG, Frie M, Haisma MS, Terra JB, Plaat BEC, Steenbakkers RJHM, et al. Treatment of keratinocyte carcinoma in elderly patients – a review of the current literature. *J Eur Acad Dermatol Venereol.* 2020;34:1932–43.
- Rowe DE, Carroll RJ, Day CL. Long-term recurrence rates in previously untreated (primary) basal cell carcinoma: implications for patient follow-up. *J Dermatol Surg Oncol.* 1989;15:315–28.
- Mansouri B, Bicknell LM, Hill D, Walker GD, Fiala K, Houswright C. Mohs micrographic surgery for the management of cutaneous malignancies. *Facial Plast Surg Clin North Am.* 2017;25:291–301.
- Tolkachjov SN, Brodland DG, Coldiron BM, Fazio MJ, Hruza GJ, Roenigk RK, et al. Understanding Mohs micrographic surgery: a review and practical guide for the nondermatologist. *Mayo Clin Proc.* 2017;92:1261–71.
- Bittner GC, Cerci FB, Kubo EM, Tolkachjov SN. Mohs micrographic surgery: a review of indications, technique, outcomes, and considerations. *An Bras Dermatol.* 2021;96:263–77.
- Mohs FE. Chemosurgery: microscopically controlled surgery for skin cancer – past, present and future. *J Dermatol Surg Oncol.* 1978;4:41–54.
- Hanson J, Demer A, Liszewski W, Foman N, Maher I. Improved overall survival of melanoma of the head and neck treated with Mohs micrographic surgery versus wide local excision. *J Am Acad Dermatol.* 2020;82:149–55.
- Elshot YS, Tio DCKS, van Haersma-de With ASE, Ouwerkerk W, Zupan-Kajcovski B, Crijns MB, et al. Lentigo maligna (melanoma): a systematic review and meta-analysis on surgical techniques and presurgical mapping by reflectance confocal microscopy. *J Eur Acad Dermatol Venereol.* 2023;37:871–83.
- Brodland DG. Mohs micrographic surgery for melanoma: evidence, controversy, and a critical review of excisional margin guidelines. *Dermatol Clin.* 2023;41:79–88.
- Ceilley RI, Del Rosso JQ. Current modalities and new advances in the treatment of basal cell carcinoma. *Int J Dermatol.* 2006;45:489–98.
- Bouzari N, Olbricht S. Histologic pitfalls in the Mohs technique. *Dermatol Clin.* 2011;29:261–72, ix.
- Moehrl M, Breuninger H, Röcken M. A confusing world: what to call histology of three-dimensional tumour margins? *J Eur Acad Dermatol Venereol.* 2007;21:591–5.
- Lawrence CM, Haniffa M, Dahl MGC. Formalin-fixed tissue Mohs surgery (slow Mohs) for basal cell carcinoma: 5-year follow-up data. *Br J Dermatol.* 2009;160:573–80.
- Rodríguez-Jiménez P, Jiménez YD, Reolid A, Sanmartín-Jiménez O, Garces JR, Rodríguez-Prieto MA, et al. State of the art of Mohs surgery for rare cutaneous tumors in the Spanish Registry of Mohs Surgery (REGESMOHS). *Int J Dermatol.* 2020;59:321–5.
- Charalambides M, Yannoulis B, Malik N, Mann JK, Celebi P, Veitch D, et al. A review of Mohs micrographic surgery for skin cancer. Part 1: melanoma and rare skin cancers. *Clin Exp Dermatol.* 2022;47:833–49.
- Löser CR, Rompel R, Möhrle M, Häfner H-M, Kunte C, Hassel J, et al. S1 guideline: microscopically controlled surgery (MCS). *J Dtsch Dermatol Ges.* 2015;13:942–51.
- Prieto-Granada C, Rodríguez-Waitkus P. Basal cell carcinoma: epidemiology, clinical and histologic features, and basic science overview. *Curr Probl Cancer.* 2015;39:198–205.
- Brown AC, Brindley L, Hunt WTN, Earp EM, Veitch D, Mortimer NJ, et al. A review of the evidence for Mohs micrographic surgery. Part 2: basal cell carcinoma. *Clin Exp Dermatol.* 2022;47:1794–804.
- Breuninger H, Schaumburg-Lever G. Control of excisional margins by conventional histopathological techniques in the treatment of skin tumours. An alternative to Mohs' technique. *J Pathol.* 1988;154:167–71.
- Breuninger H, Adam P. 3D histology evaluation of dermatologic surgery. Springer Science & Business Media; 2014.
- Eberle FC, Kanyildiz M, Schnabl SM, Schulz C, Häfner H-M, Adam P, et al. Three dimensional (3D) histology in daily routine: practical implementation and its evaluation. *J Dtsch Dermatol Ges.* 2014;12:1028–35.
- Holzschuh J, Breuninger H. A histological technique for processing excised skin tumors for continuous tumor margin control. *Pathologe.* 1996;17:127–9.
- Kofler L, Breuninger H, Schulz C, Häfner H-M, Kofler K. Local recurrence rates of skin tumors after resection with complete circumferential peripheral and deep margin assessment-identification of high-risk entities. *Dermatol Surg.* 2021;47:e31–6.
- der Plessis PJ, Dahl MG, Malcolm AJ, Sviland L, Dickinson AJ, Lawrence CM. Mohs' surgery of periocular basal cell carcinoma using formalin-fixed sections and delayed closure. *Br J Dermatol.* 1998;138:1003–8.
- Wollina U, Bennewitz A, Langner D. Basal cell carcinoma of the outer nose: overview on surgical techniques and analysis of 312 patients. *J Cutan Aesthet Surg.* 2014;7:143–50.
- Thornton R, Makuloluwe S, Rogers S, Maclean H. Slow Mohs surgery for the treatment of periocular basal cell carcinomas, three and five year follow-up. *Acta Ophthalmol.* 2019;97:573–80.
- Häfner H-M, Breuninger H, Moehrl M, Trilling B, Krimmel M. 3D histology-guided surgery for basal cell carcinoma and squamous cell carcinoma: recurrence rates and clinical outcome. *Int J Oral Maxillofac Surg.* 2011;40:943–8.
- Khaddaj L, Martinot-Duquenois V, Guerreschi P, Mortier L, Calibre C. Mohs micrographic surgery for skin cancers: a 10 year – single-center series of 548 patients treated by formalin-fixed tissue Mohs surgery assessing the impact of reduced margins. *Ann Chir Plast Esthet.* 2021;66:429–39.
- Morris DS, Elzaridi E, Clarke L, Dickinson AJ, Lawrence CM. Periocular basal cell carcinoma: 5-year outcome following Slow Mohs surgery with formalin-fixed paraffin-embedded sections and delayed closure. *Br J Ophthalmol.* 2009;93:474–6.
- Smeets NWJ, Kuijpers DIM, Nelemans P, Ostertag JU, Verhaegh MEJM, Krekels GAM, et al. Mohs' micrographic surgery for treatment of basal cell carcinoma of the face – results of a retrospective study and review of the literature. *Br J Dermatol.* 2004;151:141–7.
- van Loo E, Mosterd K, Krekels GAM, Roozeboom MH, Ostertag JU, Dirksen CD, et al. Surgical excision versus Mohs' micrographic surgery for basal cell carcinoma of the face: a randomised clinical trial with 10 year follow-up. *Eur J Cancer.* 2014;50:3011–20.
- Mosterd K, Krekels GAM, Nieman FH, Ostertag JU, Essers BAB, Dirksen CD, et al. Surgical excision versus Mohs' micrographic surgery for primary and recurrent basal-cell carcinoma of the face: a prospective randomised controlled trial with 5-years' follow-up. *Lancet Oncol.* 2008;9:1149–56.
- Boehringer A, Adam P, Schnabl S, Häfner H-M, Breuninger H. Analysis of incomplete excisions of basal-cell carcinomas

- after breadloaf microscopy compared with 3D-microscopy: a prospective randomized and blinded study. *J Cutan Pathol*. 2015;42:542–53.
34. Kofler L, Breuninger H, Schreiber RH, Eichner M, Häfner HM, Schnabl SM. Three-dimensional histology vs. serial section histology in the treatment of primary basal cell carcinoma: a randomized, prospective, blinded study of 569 tumours. *J Eur Acad Dermatol Venereol*. 2021;35:1323–30.
 35. Lacerda PN, Lange EP, Luna NM, Miot HA, Nogueira VSN, Abbade LPF. Recurrence rate of basal cell carcinoma among different micrographic surgery techniques: systematic review with meta-analysis. *J Eur Acad Dermatol Venereol*. 2022;36:1178–90.
 36. Dessinioti C, Stratigos AJ. Overview of guideline recommendations for the management of high-risk and advanced cutaneous squamous cell carcinoma. *J Eur Acad Dermatol Venereol*. 2022;36 Suppl. 1:11–8.
 37. Leibovitch I, Huilgol SC, Selva D, Hill D, Richards S, Paver R. Cutaneous squamous cell carcinoma treated with Mohs micrographic surgery in Australia I. Experience over 10 years. *J Am Acad Dermatol*. 2005;53:253–60.
 38. van Lee CB, Roorda BM, Wakkee M, Voorham Q, Mooyaart AL, de Vijlder HC, et al. Recurrence rates of cutaneous squamous cell carcinoma of the head and neck after Mohs micrographic surgery vs. standard excision: a retrospective cohort study. *Br J Dermatol*. 2019;181:338–43.
 39. Turner RJ, Leonard N, Malcolm AJ, Lawrence CM, Dahl MG. A retrospective study of outcome of Mohs' micrographic surgery for cutaneous squamous cell carcinoma using formalin fixed sections. *Br J Dermatol*. 2000;142:752–7.
 40. Thomas CJ, Wood GC, Marks VJ. Mohs micrographic surgery in the treatment of rare aggressive cutaneous tumors: the Geisinger experience. *Dermatol Surg*. 2007;33:333–9.
 41. Domínguez-Cherit J, Rodríguez-Gutiérrez G, Narváez Rosales V, Toussaint Caire S, Fonte Avalos V. Characteristics and risk factors for recurrence of cutaneous squamous cell carcinoma with conventional surgery and surgery with delayed intraoperative margin assessment. *Cir Cir*. 2017;85:499–503.
 42. Warnig C, Wollina U. Cutaneous squamous cell carcinoma of head and neck region: a single center analysis of 1296 tumors with clinical characteristics, comorbidities, treatment, and sun-protection behavior. *Dermatol Ther*. 2021;34:e14992.
 43. Delgado Jiménez Y, Camarero-Mulas C, Sanmartín-Jiménez O, Garcés JR, Rodríguez-Prieto MÁ, Alonso-Alonso T, et al. Differences of Mohs micrographic surgery in basal cell carcinoma versus squamous cell carcinoma. *Int J Dermatol*. 2018;57:1375–81.
 44. Couty E, Tognetti L, Labeille B, Douchet C, Habougit C, Couzan C, et al. In vivo reflectance confocal microscopy combined with the "spaghetti technique" for the identification of surgical margins of lentigo maligna: experience in 70 patients. *J Eur Acad Dermatol Venereol*. 2018;32:e366–8.
 45. Lichte V, Breuninger H, Metzler G, Haefner HM, Moehrle M. Acral lentiginous melanoma: conventional histology vs. three-dimensional histology. *Br J Dermatol*. 2009;160:591–9.
 46. Surmanowicz P, Sivanand A, Du AX, Mahmood MN, Gniadecki R. Muffin technique micrographic surgery for non-melanoma skin cancer. *Front Med (Lausanne)*. 2020;7:637223.
 47. Mahoney M-H, Joseph M, Temple CLF. The perimeter technique for lentigo maligna: an alternative to Mohs micrographic surgery. *J Surg Oncol*. 2005;91:120–5.
 48. Gaudy-Marqueste C, Perchenet A-S, Taséi A-M, Madjlessi N, Magalon G, Richard M-A, et al. The "spaghetti technique": an alternative to Mohs surgery or staged surgery for problematic lentiginous melanoma (lentigo maligna and acral lentiginous melanoma). *J Am Acad Dermatol*. 2011;64:113–8.
 49. Cohen LM, McCall MW, Hodge SJ, Freedman JD, Callen JP, Zax RH. Successful treatment of lentigo maligna and lentigo maligna melanoma with Mohs' micrographic surgery aided by rush permanent sections. *Cancer*. 1994;73:2964–70.
 50. Cohen LM, McCall MW, Zax RH. Mohs micrographic surgery for lentigo maligna and lentigo maligna melanoma. A follow-up study. *Dermatol Surg*. 1998;24:673–7.
 51. Bub JL, Berg D, Slee A, Odland PB. Management of lentigo maligna and lentigo maligna melanoma with staged excision: a 5-year follow-up. *Arch Dermatol*. 2004;140:552–8.
 52. Walling HW, Scupham RK, Bean AK, Ceilley RI. Staged excision versus Mohs micrographic surgery for lentigo maligna and lentigo maligna melanoma. *J Am Acad Dermatol*. 2007;57:659–64.
 53. Then S-Y, Malhotra R, Barlow R, Kurwa H, Huilgol S, Joshi N, et al. Early cure rates with narrow-margin slow-Mohs surgery for periocular malignant melanoma. *Dermatol Surg*. 2009;35:17–23.
 54. Hilari H, Llorca D, Traves V, Villanueva A, Serra-Guillén C, Requena C, et al. Conventional surgery compared with slow Mohs micrographic surgery in the treatment of lentigo maligna: a retrospective study of 62 cases. *Actas Dermosifiliogr*. 2012;103:614–23.
 55. Abdelmalek M, Loosemore MP, Hurt MA, Hruza G. Geometric staged excision for the treatment of lentigo maligna and lentigo maligna melanoma: a long-term experience with literature review. *Arch Dermatol*. 2012;148:599–604.
 56. Kassi K, Vanwijck R, Kanga J-M. The "collerette" technique for skin excision and biopsy: an efficient method for managing lentigo maligna of the head and neck. *Int J Dermatol*. 2014;53:899–903.
 57. Patel AN, Perkins W, Leach IH, Varma S. Johnson square procedure for lentigo maligna and lentigo maligna melanoma. *Clin Exp Dermatol*. 2014;39:570–6.
 58. de Vries K, Greveling K, Prens LM, Munte K, Koljenović S, van Doorn MBA, et al. Recurrence rate of lentigo maligna after micrographically controlled staged surgical excision. *Br J Dermatol*. 2016;174:588–93.
 59. Garcia D, Eilers RE, Jiang SB. Recurrence rate of melanoma in situ when treated with serial disk staged excision: a case series. *J Clin Investig Dermatol*. 2017;5:10–7.
 60. Stanciu A, Florica CE, Zota A, Tebeica T, Leventer M, Bobirca F. Surgical outcomes of more than 1300 cases of Mohs micrographic surgeries from a private Mohs clinic in Romania. *Chirurgia (Bucur)*. 2020;115:69–79.
 61. Seo J, Oh Y, Kim SK, Roh MR, Chung KY. Slow Mohs micrographic surgery for acral melanoma treatment in Korean Patients. *Dermatol Surg*. 2021;47:e42–6.
 62. Bladen JC, Malhotra R, Litwin A. Long-term outcomes of margin-controlled excision for eyelid melanoma. *Eye (Lond)*. 2023;37:1009–13.
 63. Clayton BD, Leshin B, Hitchcock MG, Marks M, White WL. Utility of rush paraffin-embedded tangential sections in the management of cutaneous neoplasms. *Dermatol Surg*. 2000;26:671–8.
 64. Möller MG, Pappas-Politis E, Zager JS, Santiago LA, Yu D, Prakash A, et al. Surgical management of melanoma-in-situ using a staged marginal and central excision technique. *Ann Surg Oncol*. 2009;16:1526–36.
 65. Malhotra R, Chen C, Huilgol SC, Hill DC, Selva D. Mapped serial excision for periocular lentigo maligna and lentigo maligna melanoma. *Ophthalmology*. 2003;110:2011–8.
 66. Moehrle M, Dietz K, Garbe C, Breuninger H. Conventional histology vs. three-dimensional histology in lentigo maligna melanoma. *Br J Dermatol*. 2006;154:453–9.
 67. Lawrence CM, Rahim R, Charlton F, Husain A. Prospective study of formalin-fixed Mohs surgery and haematoxylin and eosin stains with control contralateral biopsies for lentigo maligna: 5-year follow-up results. *Br J Dermatol*. 2014;171:298–303.
 68. Bittar PG, Bittar JM, Etkorn JR, Brewer JD, Aizman L, Shin TM, et al. Systematic review and meta-analysis of local recurrence rates of head and neck cutaneous melanomas after wide local

- excision, Mohs micrographic surgery, or staged excision. *J Am Acad Dermatol.* 2021;85:681–92.
69. Pride RLD, Miller CJ, Murad MH, Erwin PJ, Brewer JD. Local recurrence of melanoma is higher after wide local excision versus Mohs micrographic surgery or staged excision: a systematic review and meta-analysis. *Dermatol Surg.* 2022;48:164–70.
 70. Martin ECS, Vyas KS, Batbold S, Erwin PJ, Brewer JD. Dermatofibrosarcoma protuberans recurrence after wide local excision versus Mohs micrographic surgery: a systematic review and meta-analysis. *Dermatol Surg.* 2022;48:479–85.
 71. Lee SH, Oh Y, Nam KA, Oh B, Roh MR, Chung KY. Mohs micrographic surgery for dermatofibrosarcoma protuberans: comparison of frozen and paraffin techniques. *J Eur Acad Dermatol Venereol.* 2018;32:2171–7.
 72. González A, Etchichury D, Rivero JM, Adamo L. Treatment of dermatofibrosarcoma of the head and neck with Mohs surgery with paraffin sections. *J Plast Reconstr Aesthet Surg.* 2021;74:1061–70.
 73. Wacker J, Khan-Durani B, Hartschuh W. Modified Mohs micrographic surgery in the therapy of dermatofibrosarcoma protuberans: analysis of 22 patients. *Ann Surg Oncol.* 2004;11:438–44.
 74. Paradisi A, Abeni D, Rusciani A, Cigna E, Wolter M, Scuderi N, et al. Dermatofibrosarcoma protuberans: wide local excision vs. Mohs micrographic surgery. *Cancer Treat Rev.* 2008;34:728–36.
 75. Hancox JG, Kelley B, Greenway HT. Treatment of dermatofibroma sarcoma protuberans using modified Mohs micrographic surgery: no recurrences and smaller defects. *Dermatol Surg.* 2008;34:780–4.
 76. Tan WP, Barlow RJ, Robson A, Kurwa HA, McKenna J, Mallipeddi R. Dermatofibrosarcoma protuberans: 35 patients treated with Mohs micrographic surgery using paraffin sections. *Br J Dermatol.* 2011;164:363–6.
 77. Veronese F, Boggio P, Tiberio R, Gattoni M, Fava P, Caliendo V, et al. Wide local excision vs. Mohs Tübingen technique in the treatment of dermatofibrosarcoma protuberans: a two-centre retrospective study and literature review. *J Eur Acad Dermatol Venereol.* 2017;31:2069–76.
 78. Cammarata E, Esposto E, Veronese F, Airoidi C, Zavattaro E, Boggio P, et al. Safety margins for dermatofibrosarcoma protuberans: a comparison between wide local excision and Mohs Tübingen technique. *Eur J Dermatol.* 2020;30:289–93.
 79. Nieto-Benito LM, Ciudad-Blanco C, Sanmartin-Jimenez O, Garcés JR, Rodríguez-Prieto MA, Vilarrasa E, et al. Mohs micrographic surgery in dermatofibrosarcoma protuberans: rate and risk factors for recurrence in a prospective cohort study from the Spanish Registry of Mohs Surgery (REGESMOHS) and review of the literature. *Exp Dermatol.* 2021;30:717–22.
 80. Häfner H-M, Moehrle M, Eder S, Trilling B, Röcken M, Breuninger H. 3D-histological evaluation of surgery in dermatofibrosarcoma protuberans and malignant fibrous histiocytoma: differences in growth patterns and outcome. *Eur J Surg Oncol.* 2008;34:680–6.
 81. Ríos-Viñuela E, Serra-Guillén C, Llombart B, Requena C, Nagore E, Traves V, et al. Pleomorphic dermal sarcoma: a retrospective study of 16 cases in a dermatology centre and a review of the literature. *Eur J Dermatol.* 2020;30:545–53.
 82. Wylie J, Hampton N, Telfer MR, Clarke AMT. Atypical fibroxanthoma: case series of 16 patients. *Br J Oral Maxillofac Surg.* 2010;48:466–8.
 83. Carrasquillo OY, Cancel-Artau KJ, Ramos-Rodríguez AJ, Cruzval-O'Reilly E, Merritt BG. Mohs micrographic surgery versus wide local excision in the treatment of Merkel cell carcinoma: a systematic review. *Dermatol Surg.* 2022;48:176–80.
 84. Moore KJ, Thakuria M, Ruiz ES. No difference in survival for primary cutaneous Merkel cell carcinoma after Mohs micrographic surgery and wide local excision. *J Am Acad Dermatol.* 2023, <http://dx.doi.org/10.1016/j.jaad.2023.04.042> [S0190-9622(23)00745-4; Epub ahead of print; PMID: 37121483].
 85. Herbert HM, Sun MT, Selva D, Fernando B, Saleh GM, Beaconsfield M, et al. Merkel cell carcinoma of the eyelid: management and prognosis. *JAMA Ophthalmol.* 2014;132:197–204.
 86. Kline L, Coldiron B. Mohs micrographic surgery for the treatment of Merkel cell carcinoma. *Dermatol Surg.* 2016;42:945–51.
 87. Barlow RJ, White CR, Swanson NA. Mohs' micrographic surgery using frozen sections alone may be unsuitable for detecting single atypical melanocytes at the margins of melanoma in situ. *Br J Dermatol.* 2002;146:290–4.
 88. Kim GY, Campbell EH, Brewer JD. Local recurrence rates of extramammary Paget disease are lower after Mohs micrographic surgery compared with wide local excision: a systematic review and meta-analysis. *Dermatol Surg.* 2023;49:8–12.
 89. Hendi A, Brodland DG, Zitelli JA. Extramammary Paget's disease: surgical treatment with Mohs micrographic surgery. *J Am Acad Dermatol.* 2004;51:767–73.
 90. Palamaras I, McKenna JD, Robson A, Barlow RJ. Microcystic adnexal carcinoma: a case series treated with Mohs micrographic surgery and identification of patients in whom paraffin sections may be preferable. *Dermatol Surg.* 2010;36:446–52.
 91. While B, Salvi S, Currie Z, Mudhar HS, Tan JHY. Excision and delayed reconstruction with paraffin section histopathological analysis for periocular sebaceous carcinoma. *Ophthalmic Plast Reconstr Surg.* 2014;30:105–9.
 92. Callahan EF, Appert DL, Roenigk RK, Bartley GB. Sebaceous carcinoma of the eyelid: a review of 14 cases. *Dermatol Surg.* 2004;30:1164–8.
 93. Cohen DK, Goldberg DJ. Mohs micrographic surgery: past, present, and future. *Dermatol Surg.* 2019;45:329–39.
 94. Ebede TL, Lee EH, Dusza SW, Busam KJ, Nehal KS. Clinical value of paraffin sections in association with Mohs micrographic surgery for nonmelanoma skin cancers. *Dermatol Surg.* 2012;38:1631–8.
 95. Moehrle M, Breuninger H, Taïeb A, de Mascarel A, Vergier B. 3D Histology: a protocol of micrographic surgery well fitted for French dermatologists and pathologists. *Ann Pathol.* 2007;27:163–71.
 96. Demer AM, Hanson JL, Maher IA, Liszewski W. Association of Mohs micrographic surgery vs wide local excision with overall survival outcomes for patients with melanoma of the trunk and extremities. *JAMA Dermatol.* 2021;157:84–9.
 97. Sharma AN, Foulad DP, Doan L, Lee PK, Atanaskova Mesinkovska N. Mohs surgery for the treatment of lentigo maligna and lentigo maligna melanoma – a systematic review. *J Dermatolog Treat.* 2021;32:157–63.
 98. Criscito MC, Martires KJ, Stein JA. Prognostic factors, treatment, and survival in dermatofibrosarcoma protuberans. *JAMA Dermatol.* 2016;152:1365–71.
 99. Rozas-Muñoz E, Toll A. Modificaciones de la cirugía de Mohs convencional: Mohs a 90° y Mohs diferido. *Técnicas e indicaciones.* *Piel.* 2014;29:49–55.
 100. Miller MQ, David AP, McLean JE, Park SS, Christophel J. Association of Mohs reconstructive surgery timing with postoperative complications. *JAMA Facial Plast Surg.* 2018;20:122–7.
 101. Chen S, Xiong L, Zhao L, Li Y, Li L. Survival Outcomes and Prognostic Factors of Dermatofibrosarcoma Protuberans: A Population-Based Retrospective Cohort Analysis. *Dermatol Surg.* 2023;49:825–31.
 102. Yount AB, Bylund D, Pratt SG, Greenway HT. Mohs micrographic excision of sebaceous carcinoma of the eyelids. *J Dermatol Surg Oncol.* 1994;20:523–9.