

CARTA CIENTÍFICO-CLÍNICA

[Artículo traducido] Exacerbación del lupus eritematoso cutáneo crónico desencadenada por la vacuna contra la COVID-19



Exacerbation of Chronic Cutaneous Lupus Erythematosus Triggered by Vaccine Against COVID-19

Sr. Director:

La COVID-19 ha supuesto un reto a nivel mundial, debido a la alta capacidad de infección y patogenia del virus. El uso de vacunas para prevenir los síndromes respiratorios causados por el SARS-CoV-2 es prometedor y esencial para combatir la infección. Poco se sabe acerca de la vacuna frente a la COVID-19 en los pacientes con enfermedades cutáneas autoinmunes; sin embargo, se han reportado casos de inicio y exacerbación de lupus eritematoso cutáneo y sistémico

tras el uso de inmunizadores¹⁻⁹. Este informe describe una exacerbación de lupus eritematoso cutáneo crónico (LECC) transcurridos treinta días de la segunda dosis de la vacuna ChAdOx1 nCoV-19 (Oxford/AstraZeneca).

Una mujer de 40 años de edad, Fitzpatrick V, había sido sometida a seguimiento dermatológico por LECC en el cuero cabelludo, marcado por alopecia cicatricial frontoparietal extensiva, estable desde 2018. La paciente no exhibió otras enfermedades médicas crónicas. Acudió al Departamento de dermatología a principios de 2022, con prurito, quemazón y eritema en el cuero cabelludo, asociados a exudado serohemático. No se reportaron síntomas sistémicos, ni factores desencadenantes posibles, tales como infecciones recientes, consumo de cigarrillos, exposición a rayos ultravioleta e ingestión de medicamentos. Si embargo, la paciente reportó que había recibido la segunda dosis de la vacuna ChAdOx1 nCoV-19 treinta días antes del inicio de los síntomas.

El examen clínico reveló alopecia cicatricial frontoparietal intercalado con pápulas y placas escamosas eritematosas, rodeadas de tallos del cabello ásperos y secos propios del lupus (Fig. 1). Los hallazgos tricoscópicos de la actividad de la enfermedad incluyeron descamación

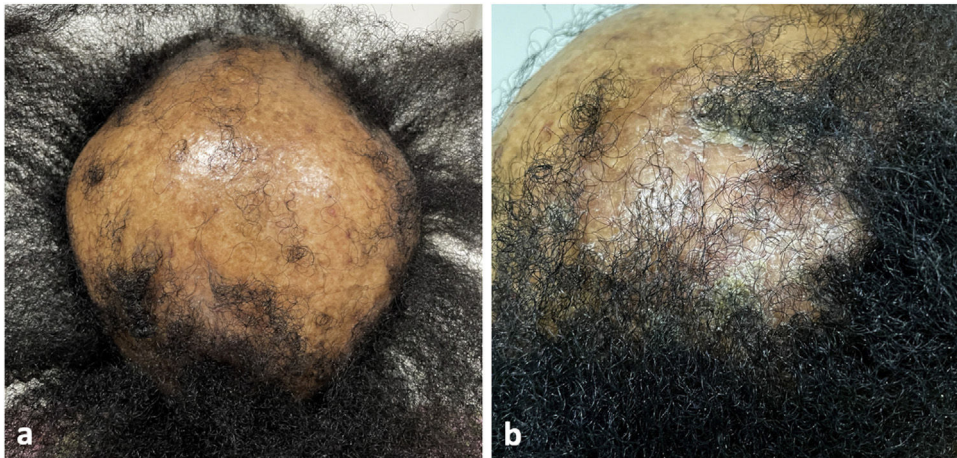


Figura 1 (a) Alopecia cicatricial frontoparietal intercalada con pápulas y placas escamosas eritematosas, rodeadas por cabellos ásperos y secos propios del lupus. (b) Placa alopecica eritematosa escamosa en la región parietal derecha del cuero cabelludo.

Véase contenido relacionado en DOI:
<https://doi.org/10.1016/j.ad.2022.08.022>

<https://doi.org/10.1016/j.ad.2024.02.002>

0001-7310/© 2022 AEDV. Publicado por Elsevier España, S.L.U. Este es un artículo Open Access bajo la licencia CC BY-NC-ND (<http://creativecommons.org/licenses/by-nc-nd/4.0/>).

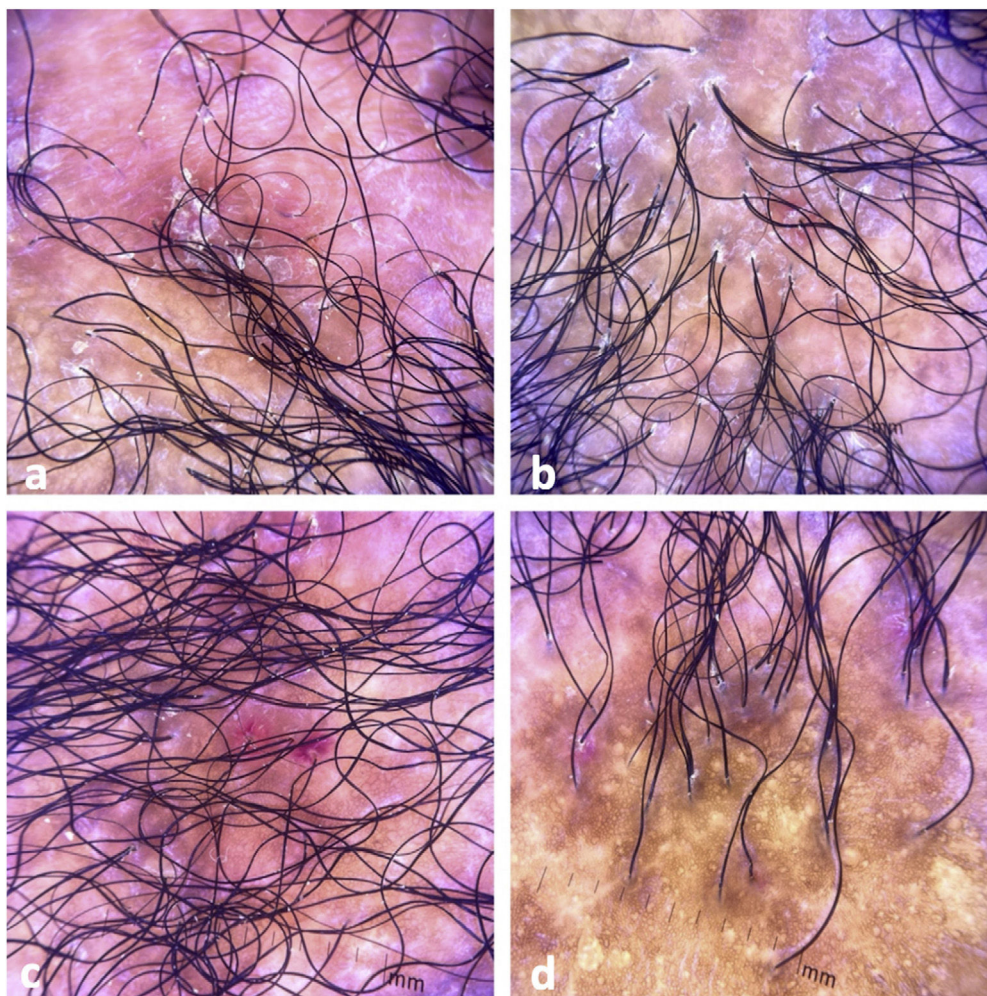


Figura 2 Hallazgos tricoscópicos. (a) Descamación perifolicular, eritema, cabellos distróficos, zonas de color rojo lechoso, y estructuras de color blanco brillante. (b) Descamación perifolicular, eritema, signos de *incontinentia pigmenti*, *pili torti*, cabellos distróficos, y zonas fibróticas. (c) Descamación perifolicular, eritema intenso, y signos de *incontinentia pigmenti*. (d) Alopecia cicatricial con signos de *incontinentia pigmenti*, cabellos distróficos, y folículos vacíos.

perifolicular, eritema, signos de *incontinentia pigmenti* y *pili torti*, además de alteraciones crónicas de LECC, tales como cabellos distróficos, zonas de color rojo lechoso, y estructuras de color blanco brillante (Fig. 2). Las pruebas de laboratorio mostraron hemograma y química sanguínea normales. El panel de antígenos nucleares extraíbles fue negativo. El estudio anatomopatológico reveló características de actividad de LECC: trastorno de maduración epidérmica con hiperqueratosis, degeneración vacuolar de la capa basal y espongiosis focal; infiltrado dérmico inflamatorio linfocítico perivasculares y perianexal, con reducción de unidades foliculares, fibrosis intersticial y extravasación de eritrocitos en la dermis (Fig. 3). La tinción de azul alciano destacó un depósito de mucina dérmica. La evaluación clínica y las pruebas complementarias sugirieron el diagnóstico de exacerbación de LECC desencadenada por la vacuna frente a la COVID-19. Las lesiones reflejaron una mejora satisfactoria tras la terapia de corticosteroides tópicos.

Los efectos secundarios más comunes de las vacunas frente a la COVID-19 incluyen reacciones en el sitio de la

inyección (eritema, edema y dolor), urticaria y erupciones morbiliformes³. El inicio o la exacerbación del lupus tras la vacuna son raros, describiéndose pocos casos en la literatura¹⁻⁹. El estudio internacional VACOLUP indicó que la vacuna frente a la COVID-19 era bien tolerada por los pacientes con lupus eritematoso sistémico. Entre los 696 participantes evaluados, solo el 3% reportó un brote de LES confirmado médicamente tras la inmunización⁸. Considerando el lupus cutáneo, los autores no encontraron ningún informe sobre la forma crónica, como el caso presentado, ni sobre la exacerbación de la alopecia cicatricial en el lupus eritematoso cutáneo crónico tras la vacunación. Hasta la fecha, las publicaciones con compromiso cutáneo han sido descritas con la forma subaguda, con predominancia de las manifestaciones en el tronco y las extremidades^{1,3,4,7}.

Los autores sugieren que la respuesta inmune generada por el inmunizador origina la activación de linfocitos T inflamatorios colaboradores de tipo 1 (Th1) y la producción de citocinas, con incremento de los niveles de interferón gamma (IFN- γ), interleucina-2, y factor de necrosis tumoral alfa (TNF- α)^{3,4}. Este entorno inflamatorio contribuye al

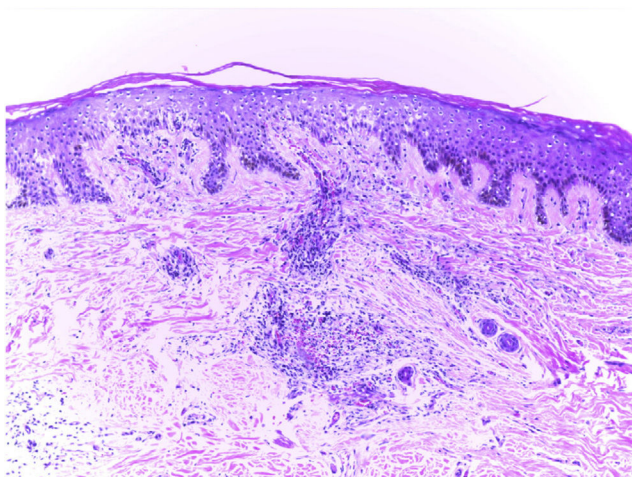


Figura 3 Hallazgos anatomopatológicos: trastornos de maduración epidérmica con hiperqueratosis, degeneración vacuolar de la capa basal y espongiosis focal; infiltrado dérmico linfohistocítico perivasculár y perianexal, con reducción de unidades foliculares, fibrosis intersticial y extravasación de eritrocitos en la dermis (hematoxilina-eosina, $\times 100$).

reclutamiento de células inmunes, convirtiéndose en un desencadenante potencial de manifestaciones de lupus cutáneo o sistémico.

A pesar del riesgo teórico de inicio o exacerbación del lupus tras la inmunización, la vacuna frente a la COVID-19 se recomienda a los pacientes con enfermedades autoinmunes, independientemente de la actividad o severidad del trastorno subyacente¹⁰. Por tanto, los profesionales sanitarios deberán animar a la vacunación y realizar vigilancia clínica sobre las nuevas manifestaciones del lupus, a fin de proporcionar un tratamiento temprano y evitar las complicaciones.

Conflicto de intereses

Los autores declaran la ausencia de conflicto de intereses.

Referencias

1. Liu V, Messenger NB. New-onset cutaneous lupus erythematosus after the COVID-19 vaccine. *Dermatol Online J.* 2021;27, <http://dx.doi.org/10.5070/D3271156093>.

2. Am N, Saleh AM, Khalid A, Alshaya AK, Alanazi SMM. Systemic lupus erythematosus with acute pancreatitis and vasculitic rash following COVID-19 vaccine: a case report and literature review. *Clin Rheumatol.* 2022;17:1–6.
3. Kreuter A, Licciardi-Fernandez MJ, Burmann SN, Burkert B, Oellig F, Michalowitz AL. Induction and exacerbation of subacute cutaneous lupus erythematosus following mRNA-based or adenoviral vector-based SARS-CoV-2 vaccination. *Clin Exp Dermatol.* 2022;47:161–3.
4. Joseph AK, Chong BF. Subacute cutaneous lupus erythematosus flare triggered by COVID-19 vaccine. *Dermatol Ther.* 2021;34:e15114.
5. Lemoine C, Padilla C, Krampe N, Doerfler S, Morgenlander A, Thiel B, et al. Systemic lupus erythematosus after Pfizer COVID-19 vaccine: a case report. *Clin Rheumatol.* 2022;16:1–5, <http://dx.doi.org/10.1007/s10067-022-06126-x>.
6. Raviv Y, Betesh-Abay B, Valdman-Grinshpoun Y, Boehm-Cohen L, Kassirer M, Sagy I. First presentation of systemic lupus erythematosus in a 24-year-old male following mRNA COVID-19 vaccine. *Case Rep Rheumatol.* 2022;2022:9698138.
7. Kreuter A, Burmann SN, Burkert B, Oellig F, Michalowitz AL. Transition of cutaneous into systemic lupus erythematosus following adenoviral vector-based SARS-CoV-2 vaccination. *J Eur Acad Dermatol Venereol.* 2021;35:e733–5.
8. Felten R, Kawka L, Dubois M, Ugarte-Gil MF, Fuentes-Silva Y, Piga M, et al. Tolerance of COVID-19 vaccination in patients with systemic lupus erythematosus: the international VACOLUP study. *Lancet Rheumatol.* 2021;3:e613–5.
9. Barbhuiya M, Levine JM, Siegel CH, Bykerk VP, Jannat-Khah D, Mandl LA. Adverse events and disease flares after SARS-CoV-2 vaccination in patients with systemic lupus erythematosus. *Clin Rheumatol.* 2021;30:1–4.
10. Curtis JR, Johnson SR, Anthony DD, Arasaratnam RJ, Baden LR, Bass AR, et al. American college of rheumatology guidance for COVID-19 vaccination in patients with rheumatic and musculoskeletal diseases: version 1. *Arthritis Rheumatol.* 2021;73:1093–107.

E.N. Souza^{a,b,*}, L.M. Diniz^a, L.A.d. Moura^{a,b}
y A.C. Oliosí^{a,b}

^a *Universidade Federal do Espírito Santo (UFES), Vitória, ES, Brasil*

^b *Hospital Universitário Cassiano Antônio Moraes (HUCAM), Vitória, ES, Brasil*

* Autor para correspondencia.

Correo electrónico: neves.emilly@hotmail.com
(E.N. Souza).