

IMÁGENES EN DERMATOLOGÍA

Sarcoma mieloide tras remisión «completa» de leucemia mieloide aguda

Myeloid Sarcoma After «Complete» Remission of Acute Myeloid Leukemia

F.J. Rodríguez-Cuadrado^{a,*}, G. Silvestre-Egea^b e I. Salguero-Fernández^a

^a Servicio de Dermatología, Hospital Universitario Puerta de Hierro-Majadahonda, Majadahonda, Madrid, España

^b Servicio de Anatomía Patológica, Hospital Universitario Puerta de Hierro-Majadahonda, Majadahonda, Madrid, España

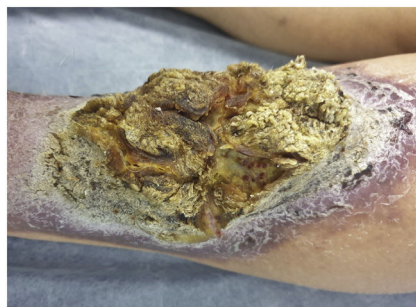

Figura 1

Una mujer de 87 años consultó por una lesión en la pierna izquierda de un año de evolución. La paciente tenía antecedentes de leucemia mieloide aguda con displasia trilineal y mutación BCR-ABL p1.90, que recibió quimioterapia hasta la remisión completa 18 años antes. La exploración física reveló una placa hiperqueratósica de un color marrón amarillento de 17 × 13 cm, con unas proyecciones papilomatosas de aspecto vellosa, sobre una base eritemato-escamosa altamente infiltrada de 21 × 16,5 cm de tamaño (fig. 1).

La biopsia de la lesión mostró una infiltración dérmica de unas células poligonales eosinofílicas con un elevado número de mitosis, núcleos pleomórficos y cariorrexis (Fig. 2A y 2B). La inmunohistoquímica fue positiva para el CD123 (marca-

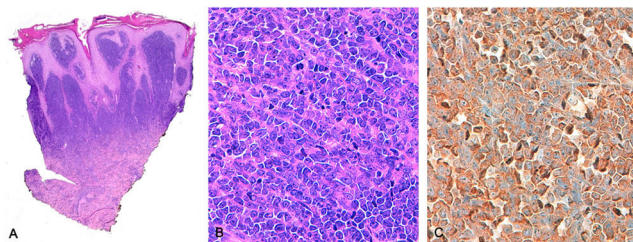


Figura 2

dor de neoplasias hematológicas malignas, entre las que se incluyen neoplasia de células dendríticas plasmocitoides o leucemia mieloide aguda (fig. 2C), así como para CD43, CD45, CD99, CD117 y Bcl-2. El estudio molecular mostró una relación FLT3 mutado/no mutado de 0,78; una mutación patogénica en el exón 12 de NPM1 y una expresión del gen WT1, sin identificarse mutación en BCR-ABL. Con estos hallazgos se diagnosticó de sarcoma mieloide relacionado con el proceso mieloproliferativo previo.

Se le administró radioterapia (primera fase de 4 Gy fraccionados en 2 sesiones y segunda fase de 20 Gy fraccionados en 10 sesiones) y quimioterapia (8 ciclos de: azacitidina 100 mg/cada 24 h/durante 7 días por cada ciclo y midostaurina 50 mg/cada 12 h). Dos años después del diagnóstico permanecía con muy buena respuesta.

* Autor para correspondencia.

Correo electrónico: franciscojose.rodriguezcuadrado@gmail.com (F.J. Rodríguez-Cuadrado).

<https://doi.org/10.1016/j.ad.2023.05.037>

0001-7310/© 2023 AEDV. Publicado por Elsevier España, S.L.U. Este es un artículo Open Access bajo la licencia CC BY-NC-ND (<http://creativecommons.org/licenses/by-nc-nd/4.0/>).