

CARTA CIENTÍFICO-CLÍNICA

Quistes aracnoideos temporales bilaterales asociados a una facomatosis cesioflammea



Bilateral Temporal Arachnoid Cysts Associated With Phakomatosis Cesiophlammea

Sr. Director:

La facomatosis pigmentovascular es un trastorno congénito poco frecuente, caracterizado por la coexistencia de malformaciones vasculares cutáneas y lesiones melanocíticas^{1,2}. En publicaciones recientes se ha constatado que puede ser el resultado de mosaicismos somáticos en los genes *GNAQ* y *GNA11*². Puede presentar anomalías en otros órganos, como los ojos y el sistema nervioso central^{1,2}. Las alteraciones del sistema nervioso central descritas en la literatura incluyen angiomatosis leptomenígea, ventriculomegalia, así como calcificaciones y atrofia cerebrales². Sin embargo, la asociación entre una facomatosis pigmentovascular y la presencia de quistes aracnoideos temporales bilaterales no se ha descrito hasta la fecha. Describimos un paciente con dicha asociación.

A la consulta de dermatología pediátrica acudió una niña de 10 meses de edad con una mancha eritematosa en la zona lumbar y múltiples manchas azuladas presentes desde el nacimiento en el resto del tronco. La historia gineco-obstétrica de la madre fue normal y sus padres no eran consanguíneos. Hasta ese momento la niña había sido sana, sin presentar ningún síntoma, y contaba con un desarrollo psicomotor normal. El examen cutáneo reveló una mancha rojo-vinosa, vascular, en la zona lumbar compatible con una malformación capilar. Además, tenía varias manchas mongólicas aberrantes en las nalgas, la espalda, los hombros y la raíz de las extremidades superiores (fig. 1A). El diagnóstico fue de facomatosis cesioflammea. El estudio oftalmológico y neuropediátrico fue normal. Sin embargo, la resonancia magnética nuclear mostró la presencia de unos quistes aracnoideos temporales bilaterales (fig. 1B).

Los síndromes neurocutáneos o facomatosis son un grupo diverso de trastornos congénitos que incluyen anomalías del desarrollo neuroectodérmico y, a veces, mesodérmico, que con frecuencia afectan a la piel, los ojos y el sistema nervioso. Las facomatosis pigmentovasculares son un grupo heterogéneo de enfermedades que se caracterizan por la

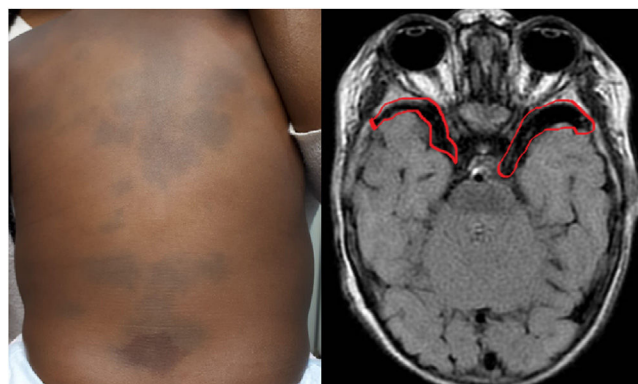


Figura 1 A) Presencia de manchas mongólicas aberrantes en el tronco y en la raíz de los miembros. B) Quistes aracnoideos bilaterales.

Tabla 1 Anomalías descritas en el sistema nervioso central relacionadas con las facomatosis pigmentovasculares

Ventriculomegalia
Calcificaciones cerebrales
Atrofia cerebral
Angiomas leptomenígea
Aplasia o hipoplasia de la vascularización intracraneal
Quistes aracnoideos temporales bilaterales
Epilepsia

coexistencia de malformaciones vasculares cutáneas y nevos pigmentarios¹⁻³.

La clasificación de Hasegawa incluye seis tipos de facomatosis, las cuales, a su vez, se subdividen en función de presentar, o no, afectación extracutánea³ (tabla 1). En 2005, Happle propuso una nueva clasificación simplificada en cuatro grupos: facomatosis cesioflammea, facomatosis spilorosea, formas inclasificables de facomatosis y facomatosis cesiomarmorata¹⁻³. Hasta ese momento se habían publicado 250 casos de facomatosis pigmentovascular, el 75% de las cuales eran una facomatosis cesioflammea³. Las manifestaciones extracutáneas en la facomatosis pigmentovascular se ha constatado hasta en el 50% de los casos, incluyendo principalmente alteraciones en el sistema nervioso central, defectos oculares, alopecia, agenesia renal, síndrome de Klippel Trenaunay y síndrome de Sturge Weber. Los avances

<https://doi.org/10.1016/j.ad.2022.10.052>

0001-7310/© 2023 AEDV. Publicado por Elsevier España, S.L.U. Este es un artículo Open Access bajo la licencia CC BY-NC-ND (<http://creativecommons.org/licenses/by-nc-nd/4.0/>).

Tabla 2 clasificación de Hasegawa

Clasificación	Manifestación cutánea
I	Malformaciones capilares + nevos epidérmicos
II	Malformaciones capilares + melanosis dérmica
III	Malformaciones capilares + nevus spilus
IV	Malformaciones capilares + melanosis dérmica + nevus spilus
V	Cutis marmorata telangiectásica congénita + melanosis dérmica
VI	No clasificable

en las técnicas de neuroimagen han mejorado la capacidad para poner en evidencia la asociación entre la facomatosis pigmentovascular y las anomalías intracraneales, dentro de las cuales, hasta ahora, no se encontraban los quistes aracnoideos^{1,2} (tabla 2).

En la literatura científica los quistes aracnoideos representan solo el 1% de las lesiones ocupantes de espacio intracraneal, y en la mayoría de los casos se observa una única lesión⁴. Es muy rara la presencia de quistes aracnoideos bilaterales. De hecho, la presencia de quistes aracnoideos bilaterales recomienda descartar alteraciones metabólicas y/o la asociación con otras facomatosis⁴. En la literatura se ha descrito asociada a neurofibromatosis y a esclerosis tuberosa, en un caso, pero no con una facomatosis pigmentovascular^{5,6}. Por otro lado, mutaciones activadoras de los genes GNAQ y GNA11, relacionadas con la facomatosis pigmentovascular, también están presentes en el síndrome de Sturge Weber, donde también se documentan los quistes aracnoideos⁶. Con base en estas observaciones, pensamos que los factores genéticos son probablemente los responsables de esta asociación.

En conclusión, los quistes aracnoideos temporales bilaterales deberían incluirse en el amplio abanico de alteraciones

del sistema nervioso central que debemos tener en cuenta a la hora de realizar el diagnóstico y el estudio de este tipo de facomatosis. Creemos que la variabilidad de las manifestaciones neurológicas, junto a que estas son los hallazgos extracutáneos más frecuentes, hacen recomendable la realización de una prueba de imagen a los pacientes diagnosticados de esta entidad.

Bibliografía

1. Wang B, Yang M, Lv S, Xu N, Zhang Y, Wu S, et al. Phacomatosis pigmentovascularis type IIb. *Dtsch Dermatol Ges*. 2019;17:1179–82.
2. Kumar A, Zastrow DB, Kravets EJ, Belefors D, Ruzhnikov MRZ, Grove ME, et al. Extracutaneous manifestations in phacomatosis cesioflammea and cesiomarmorata: Case series and literature review. *Am J Med Genet A*. 2019;179:966–77.
3. Ahmed S, Chehad. New case of phacomatosis cesio-flammeo-marmorata: The time is right to review the classification for phacomatosis pigmentovascularis. *Int J Dermatol*. 2019;58:e237–40.
4. Candela S, Puerta P, Alamar M, Barcik U, Guillén A, Muchart J, et al. Epidemiology and classification of arachnoid cysts in children. *Neurocirugía (Astur)*. 2015;26:234–40.
5. Martínez-Lage JF, Poza M, Rodríguez Costa T. Bilateral temporal arachnoid cysts in neurofibromatosis. *J Child Neurol*. 1993;8:383–5.
6. Tatli M, Guzel A. Bilateral temporal arachnoid cysts associated with tuberous sclerosis complex. *J Child Neurol*. 2007;22:775–9.

I. Pérez-López^{a,*}, J.D. Herrera García^b, A. Ayén Rodríguez^a y R. Ruiz-Villaverde^a

^a Servicio de Dermatología Médico Quirúrgica y Venerología, Hospital Universitario San Cecilio, Granada, España

^b Servicio de Neurología, Hospital Universitario Virgen de las Nieves, Granada, España

* Autor para correspondencia.

Correo electrónico: ipl.elmadrono@hotmail.com (I. Pérez-López).