

## CASOS PARA EL DIAGNÓSTICO

### Úlceras orales, simbléfaron y placas eritemato-costrosas cutáneas en un varón de 68 años



### Oral Ulcers, Symblepharon, and Erythematous Cutaneous Plaques in a 68-Year-Old Man

#### Historia clínica

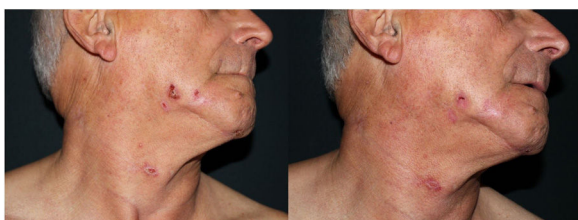Varón de 68 años fue valorado en nuestra unidad por la presencia de unas lesiones cutáneas muy pruriginosas localizadas en el ángulo submandibular, el cuero cabelludo y los antebrazos, de largo tiempo de evolución y por la aparición de nuevas lesiones dolorosas en las mucosas oral, esofágica y ocular.

#### Exploración física

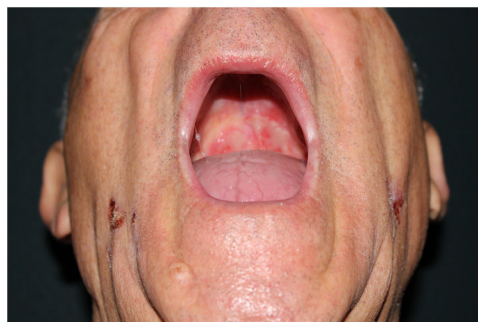
A la exploración se observaron unas placas eritemato-costrosas, de 1 cm de diámetro aproximadamente, submandibulares, en el cuero cabelludo y los antebrazos, mal delimitadas y excoriadas (fig. 1). Asimismo, se constató la presencia de unas úlceras orales en el paladar y la mucosa yugal (fig. 2). A nivel ocular presentaba un simbléfaron en ambos ojos sin una afectación corneal.

#### Histopatología

El estudio histológico mostró la existencia de vesiculación subepidérmica acompañada de un infiltrado predominantemente mononuclear y fibrosis (fig. 3A). En el estudio de inmunofluorescencia directa se demostró la presencia de depósitos lineales en la lámina basal de inmunoglobulina G, C3 y fibrinógeno (fig. 3B).



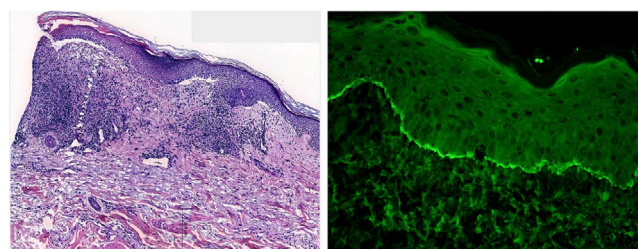
**Figura 1** Placas eritemato-costrosas submandibulares, antes y después del tratamiento.



**Figura 2** Detalle: úlceras en paladar.

#### Otras pruebas complementarias

En la endoscopia oral se identificaron varias erosiones fibrinosas de morfología irregular y una estenosis del esófago a 15 cm de la arcada dentaria. Los estudios analíticos, incluyendo el estudio de autoinmunidad con anticuerpos anti-piel, fueron normales o negativos. El estudio de *immunoblotting*, con fracción rica en hemidesmosomas, fue positivo para IgG contra integrina beta 4. Finalmente, el estudio de extensión para descartar su asociación a neoplasia maligna no mostró hallazgos patológicos significativos.



**Figura 3** Vesiculación subepidérmica con infiltrado predominantemente mononuclear, fibrosis y depósitos lineales en lámina basal de inmunoglobulina G, C3 y fibrinógeno. A) 10x hematoxilina-eosina. B) Inmunofluorescencia directa 20x.

### ¿Cuál es el diagnóstico?

<https://doi.org/10.1016/j.ad.2022.07.044>

0001-7310/© 2023 AEDV. Publicado por Elsevier España, S.L.U. Este es un artículo Open Access bajo la licencia CC BY-NC-ND (<http://creativecommons.org/licenses/by-nc-nd/4.0/>).

## Diagnóstico

Penfigoide cicatricial (PC).

## Evolución y tratamiento

Fue tratado con pulsos de metilprednisolona, inmunoglobulinas intravenosas, ciclofosfamida y rituximab con una resolución completa de las lesiones cutáneas y mucosas. Presentó una recaída a nivel oral que fue tratada con dapsona, prednisona oral y una crema en orabase de acetato de triamcinolona al 0,01% con una remisión de dichas lesiones. No obstante, fue necesario suspenderla y sustituirla por sulfasalazina por haber presentado una toxicodermia y anemia. Cinco meses después, el paciente se encuentra estable clínicamente, sin nuevas lesiones cutáneas ni mucosas.

## Comentario

El PC forma parte de un grupo heterogéneo de enfermedades ampollas de las membranas mucosas, y más raramente de la piel, mediadas por autoanticuerpos dirigidos frente a proteínas ubicadas en la unión dermoepidérmica<sup>1</sup>. Su edad de inicio está comprendida entre los 60 y los 80 años. Su incidencia oscila entre uno a dos casos por millón de personas al año sin una predilección por ningún lugar geográfico ni raza concreta<sup>1,2</sup>. Su curso clínico es intermitente, con etapas de remisión y recaída. Afecta más frecuentemente a la mucosa oral, seguidas por la conjuntiva ocular, la piel, la faringe, los genitales externos, la mucosa nasal, la laringe, el ano y el esófago<sup>3</sup>. Una de las complicaciones más temidas de esta enfermedad es la producción de reacciones cicatriciales que pueden ocasionar una gran morbilidad para el paciente, comprometiendo la función de los distintos órganos implicados.

Han sido identificados numerosos antígenos que forman parte de los hemidesmosomas de la unión dermoepidérmica, frente a los que reaccionan los autoanticuerpos de estos pacientes. Entre estos antígenos destacan las proteínas BP180, BP 230, la laminina 332, el colágeno tipo VII y las subunidades alfa 6 y beta 4 de las integrinas. La afectación selectiva de las distintas dianas antigénicas comporta distinta expresividad clínica y, por tanto, un diferente espectro de gravedad de la enfermedad<sup>4</sup>.

Por las características de su presentación clínica, en el diagnóstico diferencial se deben tener en cuenta distintas enfermedades que cursan con ampollas y cicatrices en su evolución, entre las que se encuentra la variante de penfigoide cicatricial de afectación predominantemente cutánea de Brusting-Perry, tal como ocurrió inicialmente en nuestro paciente<sup>5</sup>. Sin embargo, más adelante, las lesiones se extendieron a otras localizaciones desarrollando un penfigoide de membranas mucosas (PMM).

El tratamiento depende de la gravedad y la localización de las lesiones. La evidencia recabada hasta ahora recomienda un tratamiento multidisciplinar que integre el consenso y la participación de distintos especialistas en función de la afectación orgánica del paciente. Los fármacos más empleados incluyen corticoides tópicos potentes, corticoides orales e intravenosos, dapsona, doxiciclina, micofenolato de mofetilo, azatioprina, metotrexato, ciclofosfamida, inmunoglobulinas intravenosas y rituximab<sup>6</sup>.

## Bibliografía

1. Rashid H, Lamberts A, Borradori L, Alberti-Violetti S, Barry RJ, Caproni M, et al. European guidelines (S3) on diagnosis and management of mucous membrane pemphigoid initiated by the European Academy of Dermatology and Venerology- Part I. *J Eur Acad Dermatol Venereol.* 2021;35:1750–64.
2. Kirtschig G, Murrell DF, Wojnarowska F, Khumalo NP. Interventions for mucous membrane pemphigoid and epidermolysis bullosa acquisita. *Cochrane Database Syst Rev.* 2003;2003:CD004056, <http://dx.doi.org/10.1002/14651858.CD004056>.
3. Ahmed AR, Hombal SM. Cicatricial pemphigoid. *Int J Dermatol.* 1996;25:90–6.
4. Goletz S, Zillikens D, Schmidt E. Structural proteins of the dermal-epidermal junction targeted by autoantibodies in pemphigoid diseases. *Exp Dermatol.* 2017;26:1154–62.
5. Martín JM, Pinazo I, Molina I, Monteagudo C, Villalón G, Reig I, et al. Cicatricial pemphigoid of the Brusting-Perry type. *Int J Dermatol.* 2009;48:293–4.
6. Giuli Santi C, Gripp AC, Roselino AM, Santana Mello D, Olivieri Gordilho J, Figueiredo de Marsillac P, et al. Consensus on the treatment of autoimmune bullous dermatoses: bullous pemphigoid, mucous membrane pemphigoid and epidermolysis bullosa acquisita – Brazilian Society of Dermatology. *An Bras Dermatol.* 2019;94 2 Suppl 1:S33–47.

R. Mendoza Albarrán\*, D. Jiménez Gallo y M. Linares Barrios

*Unidad de Gestión Clínica de Dermatología Médico-Quirúrgica y Venereología, Hospital Universitario Puerta del Mar, Cádiz, España*

\* Autor para correspondencia.

Correo electrónico: [rafaelmendozaalbarran@gmail.com](mailto:rafaelmendozaalbarran@gmail.com) (R. Mendoza Albarrán).