

## CASOS PARA EL DIAGNÓSTICO

### Tumor rosado en la frente



### Pink Tumor on the Forehead

#### Historia clínica

Una mujer de 43 años, de fototipo II, sin antecedentes personales ni familiares de cáncer de piel, presentaba un nódulo tumoral en la frente de 4 meses de evolución, sin otros hallazgos en el resto del examen físico.

#### Exploración física

En la región frontal se observaba un tumor hemisférico rosado de 6 mm de diámetro, friable, con una tendencia al sangrado (fig. 1). La dermatoscopia evidenció la presencia de unos glóbulos rojos centrales y, en la periferia, unos vasos glomerulares y en horquilla en un fondo blanquecino. Además, se observaba un área hemorrágica y el signo de la fibra textil (fig. 2).

#### Histopatología

El estudio histopatológico con hematoxilina y eosina mostró la presencia de hiperqueratosis, paraqueratosis, papilomatosis y acantosis, a expensas de unas células basaloides y espinosas maduras. Estas últimas tendían a disponerse en forma de remolinos. En algunos sectores superficiales existían unas células granulosas con una vacuolización perinuclear y gránulos de queratohialina de tamaño desigual (figs. 3 y 4).

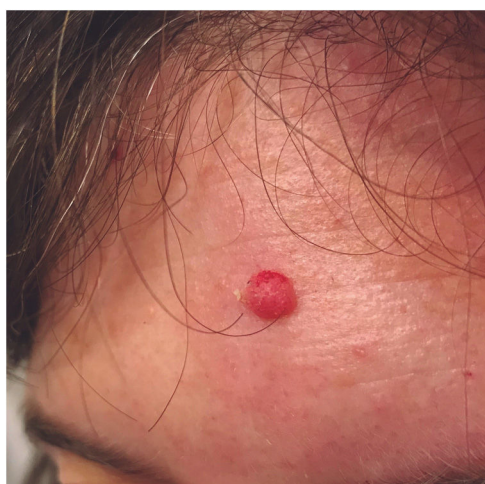

Figura 1

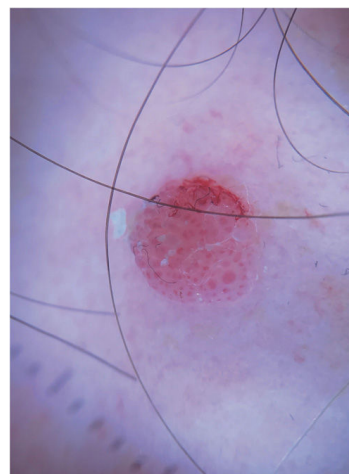


Figura 2

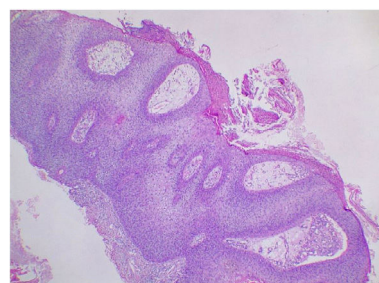


Figura 3 100×. Hematoxilina y eosina

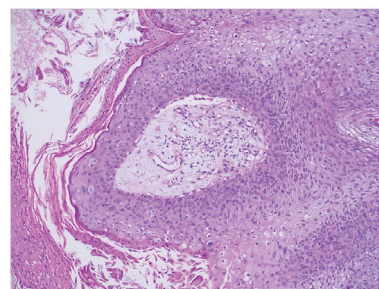


Figura 4 200×. hematoxilina y eosina

¿Cuál es su diagnóstico?

<https://doi.org/10.1016/j.ad.2022.07.041>

0001-7310/© 2023 AEDV. Publicado por Elsevier España, S.L.U. Este es un artículo Open Access bajo la licencia CC BY-NC-ND (<http://creativecommons.org/licenses/by-nc-nd/4.0/>).

## Diagnóstico

Queratosis folicular invertida.

## Evolución y tratamiento

Inicialmente se realizó una biopsia por afeitado con posterior recurrencia, por lo que se realizaron 3 ciclos de criocirugía, cada uno de ellos separado por 3 semanas, con una desaparición completa de la lesión.

## Comentarios

La queratosis folicular invertida es un tumor aneural benigno poco frecuente que se origina en la porción infundibular del folículo piloso<sup>1</sup>.

Se ubica más frecuentemente en la cabeza y el cuello y predomina ligeramente en hombres adultos. Se presenta comúnmente como una tumoración exofítica solitaria, sin pigmento, de un crecimiento progresivo durante meses o años. Los diagnósticos diferenciales incluyen algunas lesiones queratinizantes como el carcinoma espinocelular, verrugas virales o queratosis seborreicas, así como otros tumores como el carcinoma basocelular<sup>2</sup>. Existen variedades pigmentadas que en algunos casos pueden simular melanoma<sup>3,4</sup>.

El diagnóstico se realiza mediante el estudio histológico, ya que clínicamente puede remedar distintas entidades. En la histopatología se observa papilomatosis, acantosis y característicamente células escamosas formando remolinos<sup>5</sup>.

La dermatoscopia no es patognomónica, pero orienta al diagnóstico. Los hallazgos más frecuentemente observados son los vasos en horquilla rodeados de un halo blanquecino dispuestos radialmente y un centro queratósico; o un área central amarillo-blanquecina, amorfa, rodeada de vasos radiales; y, menos frecuentemente, glóbulos rosados rodeados de un halo blanquecino, como mostraba nuestra paciente<sup>6</sup>.

El tratamiento consiste en la extirpación o la destrucción de la lesión ya que es un tumor benigno. Hay casos informados de resolución con crema de imiquimod con una pauta de 3 aplicaciones semanales durante 8 semanas<sup>7</sup>.

## Conflicto de intereses

Los autores declaran no tener ningún conflicto de intereses.

## Bibliografía

- Muñoz-Garza F, González Ramirez R. Queratosis folicular invertida: un dilema clínico, histológico y dermatoscópico. *Dermatol Rev Mex.* 2015;59:161-5.
- Armengot- Carbo M, Abrego A, Gonzalez T, Alarcon I, Alos L, Carrera C, et al. Inverted Follicular Keratosis: Dermoscopic and Reflectance Confocal Microscopic Features. *Dermatology.* 2013;227:62-6.
- Jaada N, Zaraq I, Chelly I, Cheikhrouhou R. Pigmented tumor in nostril. *Dermatol Pract Concept.* 2011;1:11.
- Thom G, Quirk C, Heenan P. Inverted follicular keratosis simulating melanoma. *Australas J Dermatol.* 2004;45:55-7.
- Gutierrez V, Marriott G, Lopez Acosta C, Talledo Mera M, Salinas Muñoz C. Queratosis folicular invertida. Reporte de un caso, clínica e histopatología. *Dermatol Venez.* 2020;58:27-30.
- Llambrich A, Zaballos P, Taberner R, Terrasa F, Bañuls J, Pizarro A, et al. Dermoscopy of inverted follicular keratosis: study of 12 cases. *Clin Exp Dermatol.* 2016;41:468-73.
- Karadag A, Ozlu E, Uzuncakmak T, Akdeniz N, Bengu C, Berkant O. Inverted follicular keratosis successfully treated with imiquimod. *Indian Dermatol Online J.* 2016;7:177-9.

A. Oxilia<sup>a,\*</sup>, V.M. González<sup>b</sup> y M. Larralde<sup>b</sup>

<sup>a</sup> *Dermatología Oncológica y Dermatoscopia, Hospital Alemán, CABA, Argentina*

<sup>b</sup> *Servicio de Dermatología, Hospital Alemán, CABA, Argentina*

\* Autor para correspondencia.

Correo electrónico: [aleoxilia@icloud.com](mailto:aleoxilia@icloud.com) (A. Oxilia).