




ACADEMIA ESPAÑOLA
DE DERMATOLOGÍA
Y VENEREOLOGÍA

ACTAS Dermo-Sifiliográficas

Full English text available at
www.actasdermo.org



COMUNICACIÓN BREVE

Reconstrucción de un defecto en mejilla tras la exéresis de un carcinoma basocelular extenso mediante la combinación de un colgajo romboidal y un injerto de Burow



E. De Vera*, J. Magliano y C. Bazzano

Servicio de dermatología, Hospital de Clínicas Dr. Manuel Quintela, Montevideo, Uruguay

PALABRAS CLAVE

Reconstrucción;
Grandes defectos de
mejilla;
Colgajo romboidal;
Injerto cutáneo

KEYWORDS

Reconstruction;
Large cheek defects;
Rhomboid flaps;
Skin grafting

Resumen La reconstrucción de grandes defectos quirúrgicos de mejilla puede constituir un gran desafío para el cirujano dermatólogo. Se describe una paciente con un carcinoma basocelular de 10 cm de largo por 10 cm de ancho que ocupaba la región bucomandibular de la mejilla, en la que la reconstrucción del defecto resultante de la cirugía se cerró con una combinación de un colgajo romboidal modificado con un injerto de Burow.

© 2023 AEDV. Publicado por Elsevier España, S.L.U. Este es un artículo Open Access bajo la licencia CC BY-NC-ND (<http://creativecommons.org/licenses/by-nc-nd/4.0/>).

Large Cheek Defect Reconstruction With a Rhomboid Flap and Burow's Advancement Flap After Excision of a Basal Cell Carcinoma

Abstract Reconstruction of large surgical defects on the cheek can be challenging for dermatologic surgeons. We describe using a modified rhomboid flap and Burow's advancement flap to close a surgical defect resulting from the excision of a basal cell carcinoma measuring 10 × 10 cm in the buccomandibular area of the cheek.

© 2023 AEDV. Published by Elsevier España, S.L.U. This is an open access article under the CC BY-NC-ND license (<http://creativecommons.org/licenses/by-nc-nd/4.0/>).

Introducción

El carcinoma basocelular es un tumor maligno muy frecuente que se desarrolla sobre todo en las áreas fotoexpuestas, siendo la mejilla una topografía muy frecuente¹.

Tras la resección de un tumor en la mejilla, el cierre del defecto puede requerir técnicas de reconstrucción complejas. Se describe un caso en el que tras discutir las diferentes opciones de cierre se optó por utilizar un colgajo romboidal modificado combinado con un injerto de Burow, una opción que consideramos útil e innovadora para la reconstrucción de lesiones de gran tamaño en esta zona.

* Autor para correspondencia.

Correo electrónico: elinadevera1@gmail.com (E. De Vera).

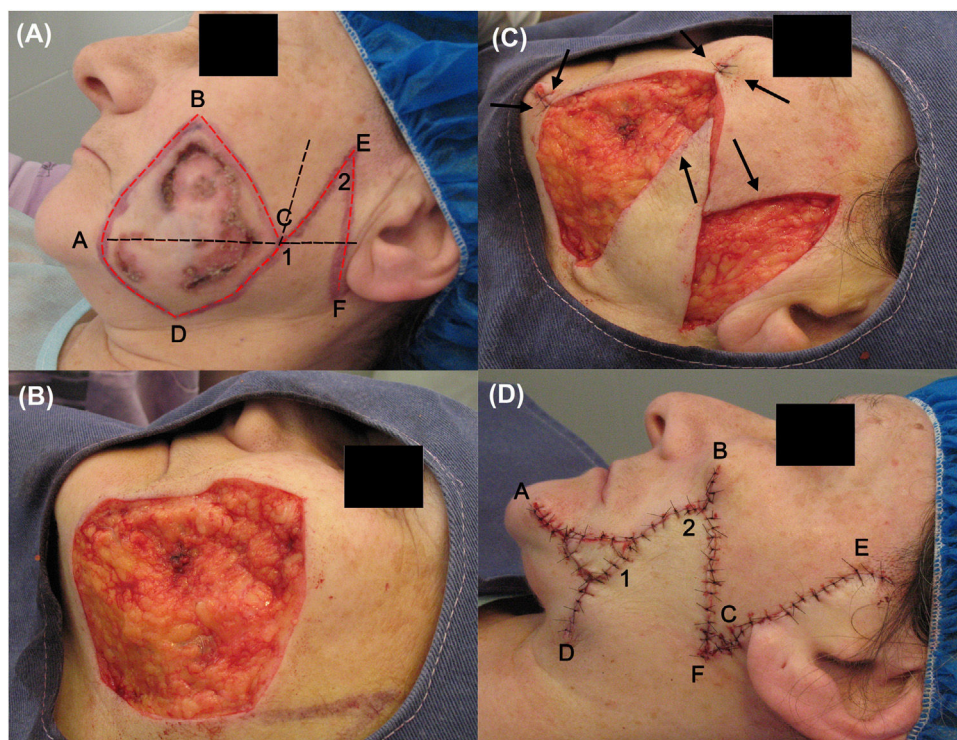


Figura 1 Fotografías durante la cirugía. A. Líneas de incisión del colgajo (en rojo) e imaginarias (en negro). B. Defecto luego de la exéresis del tumor. C. El colgajo lograba cerrar solo el área posterior del defecto (mejilla). D. Postoperatorio inmediato donde en el área anterior (mandíbula) se colocó un injerto de Burow.

Caso clínico

Una mujer de 58 años tenía un carcinoma basocelular de 10 cm de largo por 10 cm de ancho en el área bucomandibular de la mejilla izquierda de varios años de evolución.

El tumor fue extirpado siguiendo el siguiente procedimiento. En primer lugar, se realizó asepsia y antisepsia de la zona, en la que se aplicó anestesia tumescente (formada por 20 ml de suero fisiológico, 7,5 ml de bupivacaína al 0,5%, 5 ml de lidocaína al 2% y 0,3 ml de adrenalina). Posteriormente se optó por diseñar un colgajo de tipo romboidal. Para ello, se dibujó una estructura romboide, dada por lados de igual longitud y 2 ángulos de 30° y 150°, a la cual se le dibujó una línea (A-C) que lo dividía en 2 triángulos equiláteros. A partir de esta figura se prolongaron 2 líneas imaginarias: una desde la línea A-C, que continuaba unos centímetros posteriormente, y otra desde el lado D-C hacia arriba. Luego se trazó una bisectriz del ángulo que se había formado por estas 2 últimas prolongaciones imaginarias, la cual era de la misma longitud que el lado D-C. Finalmente se trazó una línea perpendicular a la línea A-C, llamada E-F (fig. 1A).

A continuación, teniendo en cuenta los márgenes oncológicos a respetar (1 cm) y la forma romboide que debía formarse en el defecto, se llevó a cabo la exéresis del tumor considerando estas 2 condiciones, seguido de una hemostasia adecuada (fig. 1B).

Para la consecución del colgajo, se realizaron las incisiones correspondientes a las líneas trazadas en color rojo para cerrar el defecto sin tensión y el colgajo se disecó completamente a nivel del tejido adiposo (fig. 1C).

Para la reconstrucción del defecto, el colgajo logró cubrir casi la totalidad de la herida a nivel de la mejilla, pero quedó un área, en el sector mandibular, sin poder aproximarse, que se cerró mediante un injerto de Burow. La zona donante fue obtenida de un excedente que se retiró debido a la rotación del colgajo (ángulo D). Para colocarlo, se obtuvo la medida del defecto remanente, se eliminó el exceso de tejido adiposo del injerto y se colocó y ajustó a esa área, fijándolo mediante suturas perimetrales. El tejido subcutáneo y la piel se suturaron mediante suturas discontinuas con puntos simples, con hilos absorbibles 5-0 (poliglactina 910) e hilos no absorbibles (nylon 5-0) respectivamente (fig. 1D).

El estudio histológico de la pieza quirúrgica informó de márgenes libres.

No se presentaron complicaciones durante la cirugía ni en el postoperatorio. Tras un seguimiento de 5 años, se lograron excelentes resultados anatomofuncionales y estéticos (fig. 2).

Discusión

La región bucomandibular es compleja desde el punto de vista reconstructivo dada su relación con la boca y la nariz, áreas que en las que un estiramiento puede generar tracciones que determinen complicaciones funcionales y estéticas².

Existen varias opciones reconstructivas para esta zona, las cuales van a depender de factores como el tamaño del defecto y la existencia de áreas de piel redundante³.

En este caso se consideraron varias opciones. Dada la cantidad de piel redundante con la que se contaba a nivel

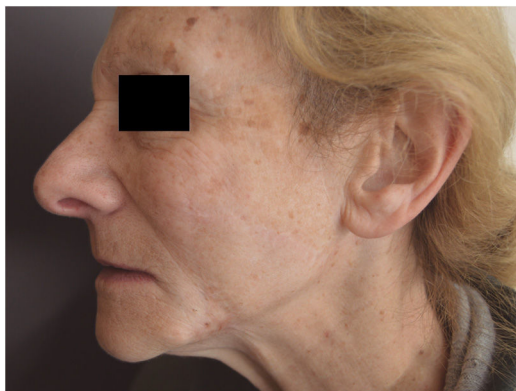

Figura 2 Resultado después de 5 años de la cirugía. Obsérvese el agradable resultado cosmético que se obtuvo.

preauricular y de cuello, su uso como zona dadora de un colgajo fue considerado como la opción más válida. Una alternativa podría haber sido el colgajo de rotación y avance, para el cual se diseñaría el defecto de forma ovoide y el colgajo se formaría trazando una línea desde la parte superior hacia atrás, alrededor de la patilla, hacia abajo en el pliegue preauricular y luego alrededor del lóbulo de la oreja para seguir la línea hasta el cuello, de forma tal que al rotarlo hacia arriba y adelante cubriría la herida^{4,5}. Sin embargo, pese a sus ventajas y dado que este tipo de colgajo suele conllevar un gran movimiento de tejido, no se optó por él^{2,4}.

Otra alternativa habría incluido la aproximación mediante el cierre primario desde los ángulos con un injerto cutáneo o la segunda intención para las áreas que no pudieran completarse con el mismo. Ambos casos no se consideraron como una opción adecuada dado que ofrecían peores resultados cosméticos².

En este caso optamos por la realización de un colgajo de transposición romboidal modificado combinado con injerto de Burow. Este tipo de colgajos, si bien tiene algunas desventajas, como el hecho de tener que delimitar el defecto de forma romboidal y sacrificar el tejido sano sobrante para obtener resultados estéticos óptimos, fue escogido debido a

sus varias ventajas. Una de ellas es que aprovechan la laxitud de una zona adyacente permitiendo una aceptable cobertura, además permiten redistribuir y redirigir las tensiones de cierre evitando deformar los bordes libres y orificios, y, en comparación con los colgajos de rotación y avance, son habitualmente más pequeños, lo que permiten un despegamiento limitado.

La técnica combinada presenta además varios beneficios. Por ejemplo, en este caso se aprecia que si bien la lesión primaria solo abarcaba la mejilla, la consideración de los márgenes oncológicos y la delimitación del defecto en forma romboidal hicieron que el defecto final abarcara 2 unidades estéticas (mejilla y mentón), por lo que la utilización de 2 técnicas reconstructivas para reparar 2 unidades estéticas de forma separada (como lo es el colgajo en mejilla y el injerto en el área mandibular), constituye una muy buena opción para este tipo de desafíos reconstructivos. Esta alternativa reconstructiva también permite un adecuado resultado cosmético, facilidad operatoria, tasas bajas de complicaciones, durabilidad y tiempos de cicatrización relativamente cortos.

Bibliografía

1. Meaie JD, Dickey RM, Killion E, Bartlett EL, Brown RH. Facial skin cancer reconstruction. *Semin Plast Surg.* 2016, <http://dx.doi.org/10.1055/s-0036-1584821>.
2. Başağaoğlu B, Bhadkamkar M, Hollier P, Reece E. Approach to reconstruction of cheek defects. *Semin Plast Surg.* 2018, <http://dx.doi.org/10.1055/s-0038-1642640>.
3. Saito N, Tsutsumida A, Furukawa H, Sekido M, Oyama A, Funayama E, et al. Reconstructive considerations in the treatment of soft tissue sarcomas of the cheek. *Acta Otorhinolaryngol Ital.* 2010;30:103–6.
4. Kim KP, Sim HS, Choi JH, Lee SY, Lee DH, Kim SH, et al. The versatility of cheek rotation flaps. *Arch Craniofac Surg.* 2016, <http://dx.doi.org/10.7181/acfs.2016.17.4.190>.
5. Janik S, Eljazzar R, Faisal M, Grasl S, Vyskocil E, Miles BA, et al. Outcome in patients with partial and full-thickness cheek defects following free flap reconstruction – A multicentric analysis of 47 cases. *J Clin Med.* 2020, <http://dx.doi.org/10.3390/jcm9061740>.