



ACADEMIA ESPAÑOLA  
DE DERMATOLOGÍA  
Y VENEREOLOGÍA

# ACTAS Dermo-Sifiliográficas

Full English text available at  
[www.actasdermo.org](http://www.actasdermo.org)



## CARTA CIENTÍFICO-CLÍNICA

### ¿Podemos mejorar el pronóstico de la hidradenitis supurativa? Definiendo a los pacientes en la «ventana de oportunidad»



#### Can We Improve Prognosis in Hidradenitis Suppurativa? Identifying Patients in the Window of Opportunity

Sr. Director,

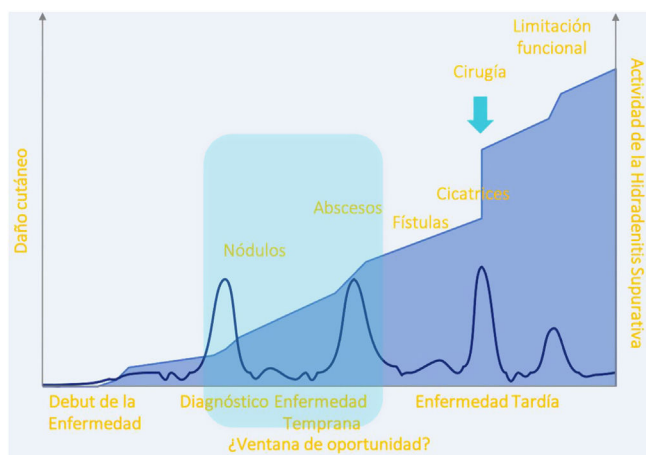
La hidradenitis supurativa (HS) es una enfermedad inflamatoria crónica inmunomediada de la unidad pilosebáceo-apocrina<sup>1</sup> que ocasiona un gran impacto en la calidad de vida de los pacientes, deteriorando su estado de salud y limitando las relaciones sociales<sup>2,3</sup>. Para optimizar el manejo de esta patología, algunos autores han intentado clasificar a los sujetos con HS en fenotipos clínicos principalmente en base a la localización<sup>4</sup>, y al tipo de lesiones predominantes<sup>5</sup> (perfiles folicular, inflamatorio y mixto), así como categorizar las lesiones, especialmente los túneles, mediante pruebas de imagen. Pese a su elevada prevalencia (próxima al 1% en países desarrollados)<sup>1</sup> sigue representando una entidad desconocida para muchos profesionales, con un manejo poco estandarizado, lo que lleva a un importante retraso diagnóstico, un incorrecto abordaje terapéutico y con ello a la progresión de la enfermedad. Algunos autores han planteado que dicha progresión, unida a la presencia de algunos factores de riesgo frecuentemente vinculados a los pacientes con HS, como el hábito tabáquico y la obesidad, podrían inducir un ambiente proinflamatorio sistémico potencialmente responsable del desarrollo de comorbilidades y de un descenso de la esperanza de vida, de forma análoga a lo planteado previamente en los pacientes con psoriasis, incurriendo en un incremento del gasto sanitario<sup>6</sup>. La aprobación de adalimumab para su empleo en el manejo de la HS moderada-severa por parte de las agencias reguladoras supuso un cambio de paradigma en el tratamiento médico de los pacientes con fenotipo inflamatorio, que ha mostrado ser un factor de riesgo independiente de progresión de la enfermedad<sup>5</sup>. En los últimos años, se ha profundizado en la patogénesis de la enfermedad, implicando otras vías moleculares e interleucinas (IL) diferentes al TNF alfa (IL1, IL-6, IL-10, IL-12/23, IL-17, IL-22, complemento y janus kinasa entre otros)<sup>7,8</sup> lo que ha permitido el desarrollo de nuevas

moléculas, y la búsqueda de posibles nuevas indicaciones en fármacos ya comercializados, albergando una esperanza para muchos pacientes. Desafortunadamente, hoy en día, por el tipo de lesiones y severidad de la enfermedad, muchos pacientes precisan de un tratamiento combinado médico-quirúrgico,<sup>8</sup> de forma que, en muchos casos, las terapias avanzadas suponen un simple medio para preparar al paciente de cara a una intervención quirúrgica en ocasiones agresiva y con una no menospreciable tasa de recurrencia, según la localización y el procedimiento realizados. A todo ello se añade una importante heterogeneidad en la utilización de scores/sistemas de medición en la práctica clínica, lo que dificulta aún más el manejo estandarizado.

Por todo lo expuesto anteriormente, se hace necesario llevar a cabo una correcta evaluación clínica, que apoyada en una herramienta no invasiva como la ecografía<sup>9</sup>, permita llevar a cabo un diagnóstico precoz de la enfermedad y su fenotipo, identificando las lesiones activas, subclínicas, y a aquellos pacientes situados en la llamada «ventana de oportunidad», entendiendo esta etapa como la fase de la enfermedad en la que el tratamiento médico es más eficaz al encontrarse ante lesiones reversibles, que se corresponde con la fase en la que los pacientes presentan lesiones tipo nódulos/abscesos (fig. 1)<sup>10</sup>. Es en este grupo de pacientes en los que una intervención agresiva y precoz con terapias avanzadas, unido a una adecuada estrategia de educación para la salud, podría tener un importante impacto en el pronóstico. De forma generalizada, podrían incluirse en esta categoría (tabla 1) pacientes que debuten con un fenotipo inflamatorio de Martorell, caracterizado por el comienzo en forma de abscesos, en ausencia de lesiones a tipo comedón<sup>5</sup>, aquellos sujetos con un incremento rápido del número de nódulos inflamatorios pese a tratamiento sistémico convencional, pacientes con abscesos perianales, y pacientes con una forma mixta de HS de Martorell,<sup>5</sup> que incluye pacientes con fenotipo inicialmente folicular que comienza a desarrollar abscesos en 2 o más áreas anatómicas, con antecedentes personales de tabaquismo mantenido (< 10 cigarrillos/día más de 10 años). Este abordaje agresivo en fases tempranas, podría suponer por tanto un cambio de paradigma en el manejo de esta patología, evitando la progresión a formas mutilantes de la enfermedad, minimizando el riesgo cardiovascular<sup>6</sup> y mejorando la calidad de vida de los pacientes.

<https://doi.org/10.1016/j.ad.2022.12.005>

0001-7310/© 2023 AEDV. Publicado por Elsevier España, S.L.U. Este es un artículo Open Access bajo la licencia CC BY-NC-ND (<http://creativecommons.org/licenses/by-nc-nd/4.0/>).



**Figura 1** Representación gráfica de la «ventana de oportunidad»/window of opportunity. Fuente: Martorell, et al.<sup>10</sup>.

**Tabla 1** Principales grupos de pacientes englobados dentro de la «ventana de oportunidad»

Grupos de pacientes potencialmente beneficiados de un tratamiento precoz y agresivo <sup>a</sup>	
A	Debut de HS con un fenotipo inflamatorio de Martorell, caracterizado por el debut en forma de abscesos, en ausencia de lesiones a tipo comedón
B	Sujetos con un incremento rápido del número de nódulos inflamatorios pese a tratamiento sistémico convencional
C	Pacientes con abscesos perianales
D	Sujetos con una forma mixta de HS de Martorell (pacientes con fenotipo inicialmente folicular que comienza a desarrollar abscesos en 2 o más áreas anatómicas) con antecedentes personales de tabaquismo mantenido (<10 cigarrillos/día más de 10 años)

<sup>a</sup> Grupos de pacientes propuestos por los autores en base a la evidencia disponible más reciente.

- Nguyen TV, Damiani G, Orenstein LAV, Hamzavi I, Jemec GB. Hidradenitis suppurativa: an update on epidemiology, phenotypes, diagnosis, pathogenesis, comorbidities and quality of life. *J Eur Acad Dermatol Venereol.* 2021;35:50–61.
- Montero-Vilchez T, Diaz-Calvillo P, Rodriguez-Pozo JA, Cuenca-Barrales C, Martinez-Lopez A, Arias-Santiago S, et al. The Burden of Hidradenitis Suppurativa Signs and Symptoms in Quality of Life: Systematic Review and Meta-Analysis. *Int J Environ Res Public Health.* 2021;18:6709.
- Cazzaniga S, Pezzolo E, Bettoli V, Abeni D, Marzano AV, Patrizi A, et al. Characterization of Hidradenitis Suppurativa Phenotypes: A Multidimensional Latent Class Analysis of the National Italian Registry IRHIS. *J Invest Dermatol.* 2021;141:1236–42.
- Martorell A, Jfri A, Koster SBL, Gomez-Palencia P, Solera M, Alfaro-Rubio A et al. Defining hidradenitis suppurativa phenotypes based on the elementary lesion pattern: results of a prospective study. *J Eur Acad Dermatol Venereol.* 2020;34:1309–18.
- Rodríguez-Zuñiga MJM, García-Perdomo HA, Ortega-Loayza AG. Association Between Hidradenitis Suppurativa and Metabolic Syndrome: A Systematic Review and Meta-analysis. *Actas Dermosifiliogr (Engl Ed).* 2019;110:279–88.
- Goldburg SR, Strober BE, Payette MJ. Hidradenitis suppurativa: Current and emerging treatments. *J Am Acad Dermatol.* 2020;82:1061–82.
- Wollina U, Brzezinski P, Koch A, Philipp-Dormston WG. Immunomodulatory drugs alone and adjuvant to surgery for hidradenitis suppurativa/acne inversa-A narrative review. *Dermatol Ther.* 2020;33:e13877.
- Martorell A, Alfageme Roldán F, Vilarrasa Rull E, Ruiz-Villaverde R, Román De Gabriel J, García Martínez F, et al. Ultrasound as a diagnostic and management tool in hidradenitis suppurativa patients: a multicentre study. *J Eur Acad Dermatol Venereol.* 2019;33:2137–42.
- Martorell A, Caballero A, González Lama Y, Jiménez-Gallo D, Lázaro Serrano M, Miranda J, et al. Management of patients with hidradenitis suppurativa. *Actas Dermosifiliogr.* 2016;107 Suppl 2:32–42.

F.J. Melgosa Ramos<sup>a,\*</sup>, R. García-Ruiz<sup>a</sup>,  
A. Mateu Puchades<sup>a</sup> y A. Martorell<sup>b</sup>

<sup>a</sup> Servicio de Dermatología, Hospital Universitario Doctor Peset, Valencia, España

<sup>b</sup> Servicio de Dermatología, Hospital de Manises, Valencia, España

\* Autor para correspondencia.

Correo electrónico: javimelgo2017@gmail.com

(F.J. Melgosa Ramos).

## Conflicto de intereses

Los autores declaran no tener ningún conflicto de intereses.

## Bibliografía

- Goldburg SR, Strober BE, Payette MJ. Hidradenitis suppurativa: Epidemiology, clinical presentation, and pathogenesis. *J Am Acad Dermatol.* 2020;82:1045–58.