



ACADEMIA ESPAÑOLA  
DE DERMATOLOGÍA  
Y VENEREOLOGÍA

# ACTAS Dermo-Sifiliográficas

Full English text available at  
[www.actasdermo.org](http://www.actasdermo.org)



## REVISIÓN

# [Artículo traducido] Los telocitos en la biología cutánea: reevaluación

A.M. Ahmed y M.R. Hussein\*

Department of Pathology, Faculty of Medicine, Assiut University, Assiut, Egipto

Recibido el 24 de mayo de 2022; aceptado el 30 de agosto de 2022

### PALABRAS CLAVE

Telocitos;  
Piel;  
Biología;  
Cutáneo

### KEYWORDS

Telocytes;  
Skin;  
Biology;  
Cutaneous

**Resumen** Los telocitos (TC) son células intersticiales noveles que han sido subvaloradas durante mucho tiempo debido a su similitud histológica con otras células estromales. Los TC pueden separarse de las células estromales debido a sus distintas características inmunohistoquímicas, ultraestructurales y moleculares. A nivel funcional, los TC están implicados en la renovación tisular, el soporte mecánico y la modulación inmune. Dichas células están implicadas también en la transducción de señal, bien mediante sus interacciones directas con las células circundantes, o bien mediante la señalización paracrina, a través de las vesículas extracelulares. Los TC se ven dañados en ciertas situaciones inflamatorias y fibróticas tales como colitis ulcerosa, enfermedad de Crohn, fibrosis hepática, psoriasis y esclerosis sistémica. El trasplante de TC en el tejido dañado puede promover la regeneración tisular. Por tanto, mejorar los TC tisulares mediante trasplante o promoción de su supervivencia y crecimiento, utilizando medicaciones novedosas, representa una estrategia terapéutica innovadora para el futuro. En esta revisión abordamos diversos aspectos de los TC, incluyendo su origen, su distribución, sus características morfológicas y sus funciones. También tratamos la implicación de los TC cutáneos en el desarrollo de diversas situaciones patológicas.

© 2023 Publicado por Elsevier España, S.L.U. en nombre de AEDV. Este es un artículo Open Access bajo la licencia CC BY-NC-ND (<http://creativecommons.org/licenses/by-nc-nd/4.0/>).

### Telocytes in Cutaneous Biology: A Reappraisal

**Abstract** The telocytes (TCs) are novel interstitial cells that have been overlooked for a long time due to their histologic similarity to other stromal cells. TCs can be separated from the stromal cells based on their distinct immunohistochemical, ultrastructural, and molecular features. Functionally, TCs are involved in the tissue renewal, mechanical support, and immune modulation. These cells are also involved in the signal transduction either through their direct

Véase contenido relacionado en DOI: <https://doi.org/10.1016/j.ad.2022.08.023>

\* Autor para correspondencia.

Correo electrónico: [frcpath17@aun.edu.eg](mailto:frcpath17@aun.edu.eg) (M.R. Hussein).

<https://doi.org/10.1016/j.ad.2022.08.029>

0001-7310/© 2023 Publicado por Elsevier España, S.L.U. en nombre de AEDV. Este es un artículo Open Access bajo la licencia CC BY-NC-ND (<http://creativecommons.org/licenses/by-nc-nd/4.0/>).

interactions with the neighboring cells or through the paracrine signaling via extracellular vesicles. TCs are damaged in several inflammatory and fibrotic conditions such as ulcerative colitis, Crohn's disease, hepatic fibrosis, psoriasis, and systemic sclerosis. The transplantation of TCs in the damaged tissue can promote tissue regeneration. Therefore, enhancing tissue TCs either by their transplantation or by promoting their survival and growth using novel medications represents novel therapeutic strategy in the future. In this review, we addressed several aspects of TCs including their origin, distribution, morphologic features, and functions. We also discussed their involvement of the cutaneous TCs in the development various pathologic conditions.

© 2023 Published by Elsevier España, S.L.U. on behalf of AEDV. This is an open access article under the CC BY-NC-ND license (<http://creativecommons.org/licenses/by-nc-nd/4.0/>).

## Antecedentes

### El descubrimiento y la terminología de los telocitos

En 1911 Santiago Ramón y Cajal identificó un nuevo tipo de células con largas prolongaciones citoplasmáticas ubicadas en el interior de la capa muscular del tubo digestivo humano. Cajal denominó a estas células como «neuronas intersticiales» debido a sus características proyecciones citoplasmáticas y ubicación entre las células del músculo liso y las terminaciones nerviosas<sup>1</sup>. En 1977, Fausone-Pellegrini et al. investigaron las características ultraestructurales de estas neuronas intersticiales usando microscopía electrónica. Indicaron que estas células no eran verdaderas neuronas, por lo que las rebautizaron como «células intersticiales de Cajal» (CIC). Los autores describieron las características ultraestructurales de las CIC como células fusiformes con largas prolongaciones citoplasmáticas mediante las cuales estas células pueden interactuar entre sí y con otros tipos de células<sup>2</sup>. En 1996, Lecoin et al. confirmaron el origen mesenquimatoso de los CIC. También indicaron que los CIC en embriones de pollo expresaban el gen que codifica al receptor de citocinas tirosina quinasa «Kit»<sup>3</sup>.

En 2005, Popescu et al. describieron células que se asemejan mucho a las CIC en el páncreas exocrino, y las acuñaron como «células intersticiales tipo Cajal» (CITC)<sup>4</sup>. En 2010, Popescu y Fausone-Pellegrini indicaron que estas células tenían propiedades físicas únicas, como la presencia de núcleos ovalados rodeados de escaso citoplasma y telópodos (Tps). Ellos acuñaron estas células como «telocitos» (TC), además de indicar que los TC eran células completamente diferentes a los CIC, ya que tenían características ultraestructurales, inmunohistoquímicas y genéticas únicas, así como otro perfil de expresión de proteínas<sup>5</sup>.

### La distribución de los TC en los tejidos humanos

Se han detectado TC en el tejido de varios vertebrados, como ratones, ratas, cobayos, pollos y humanos. Inicialmente, se pensó que los TC estaban predominantemente ubicados en el aparato intestinal del cuerpo humano<sup>6</sup>. Sin embargo, la creciente evidencia indica que los TC están presentes en casi todos los órganos humanos, como son el corazón<sup>7</sup>, los vasos sanguíneos<sup>8</sup>, los pulmones<sup>9</sup>, las

meninges<sup>10</sup>, la piel<sup>10,11</sup>, las glándulas salivales<sup>12</sup>, el hígado, la vesícula biliar<sup>13</sup>, el páncreas<sup>4,14,15</sup>, la médula ósea<sup>16</sup>, la mama<sup>15</sup>, las trompas de Falopio<sup>17</sup>, la placenta<sup>18</sup>, el miometrio<sup>14</sup>, el riñón, la vejiga y la próstata<sup>19</sup>. En estos órganos, los TC se encuentran comúnmente en el tejido intersticial, donde pueden interactuar con las células del estroma, las células inmunitarias y los vasos sanguíneos circundantes. La distribución de los TC en diferentes tejidos humanos y sus interacciones celulares se resumen en la [tabla 1](#).

### Las características ultraestructurales de los TC

La microscopía electrónica de transmisión (MET) bidimensional (2D), la tomografía de microscopía electrónica de barrido de haz iónico enfocado (TME-BHI) y las técnicas de imagen tridimensional (3D) se utilizan para examinar las características ultraestructurales de los TC<sup>20-24</sup>. Los TC tienen cuerpos celulares y procesos citoplasmáticos (Tps) con características ultraestructurales únicas que las distinguen de otras células del estroma ([tabla 2](#)). Varios factores pueden afectar la densidad y la morfología de los TC, como el embarazo, el envejecimiento y el estrés oxidativo. Por ejemplo, durante el embarazo, la densidad de los TC del endometrio aumenta significativamente, mientras que la densidad de los TC del miometrio disminuye significativamente en comparación con el útero no embarazado<sup>23</sup>. Por otro lado, el estrés oxidativo y el envejecimiento afectan la morfología de los TC mediante la formación y la migración de sus Tps<sup>17,24-26</sup>.

### Las características inmunohistoquímicas de los TC

En los cortes teñidos con hematoxilina y eosina, es difícil distinguir los TC de las células estromales similares a los fibroblastos. El grosor de los cortes histológicos dificulta capturar la totalidad de las estructuras 3D de los TC y detectar la distribución de los Tps de estas células<sup>27</sup>. La inmunohistoquímica combinada con la MET representa un método fiable para identificar a los TC. Se utilizarán distintas tinciones inmunohistoquímicas para poder etiquetar a los TC en los tejidos humanos, como el C-Kit/CD117, el receptor del factor de crecimiento derivado de plaquetas  $\alpha$  (PDGFR  $\alpha$ ), CD34, actina de músculo liso  $\alpha$  ( $\alpha$ -SMA) y vimentina. Sin embargo, ninguna de estas tinciones es específica por

**Tabla 1** La distribución de los telocitos en los diferentes tejidos humanos y sus interacciones celulares con otras células

Órgano	Localización	Células asociadas	Referencias
Corazón	Endocardio, miocardio y epicardio	Capilares, nervios, linfocitos, plasma y células satélite	7
Válvulas cardíacas	Ápice y base de todas las válvulas cardíacas	Células madre	58
Vasos sanguíneos	La capa muscular circundante	Arteriolas, capilares y vénulas	8
Pulmones	Estroma subepitelial y uniones broncoalveolares	Células epiteliales y madre	9
Meninges y plexo coroideo	Intersticio	Vasos sanguíneos, células ependimales y células madre	10
Músculo esquelético	Intersticio	Capilares, nervios y miocitos	9
Dermis	En la dermis papilar y reticular, alrededor de las glándulas sudoríparas sebáceas y ecrinas y en la vaina perifolicular	Células madre inmunitarias, vasos sanguíneos y músculo erector del pelo	11
Limbo y úvea	Lámina propia conjuntival, esclerótica, estroma del iris, pars plana del cuerpo ciliar y el epitelio subcorneal	Células madre epiteliales y del estroma, melanocitos, macrófagos y fibras nerviosas	59
Esófago	Lámina propia y capa muscular	Linfocitos, capilares y nervios	60
Duodeno	En la lámina propia y rodeando las criptas	Células inmunitarias, nervios y vasos sanguíneos	6
Yeyuno	Lámina propia y muscular de la mucosa	Células inmunitarias, fibras nerviosas, células epiteliales y de músculo liso	61
Colon	Lámina propia	Células musculares, fibras nerviosas, vasos sanguíneos y células madre epiteliales	6
Glándula parótida	Estroma interacinar y subductal	Acinos, conductos y vasos sanguíneos	12
Vesícula biliar	Subepitelio y entre fibras musculares lisas	Capilares y células musculares lisas y haces nerviosos	13
Páncreas	Páncreas exocrino	Células acinares y ductales y vasos sanguíneos	4
Médula ósea	Médula ósea	Capilares y arteriolas	16
Glándula mamaria	Estroma	Fibras nerviosas, células inmunitarias, fibroblastos y capilares	15
Trompas de Falopio	Lámina propia y entre las fibras musculares lisas	Células epiteliales y capilares	17
Miometrio	Entre fibras musculares	Células musculares lisas, nervios y capilares	14
Placenta	Tejido conjuntivo central de las vellosidades	Células de músculo liso vascular y fibras de colágeno	18
Riñón	Espacio subcapsular	Macrófagos	19
Vejiga urinaria	Haces de músculo liso de la mucosa muscular	Haces nerviosos, capilares y células musculares lisas	19
Próstata	Estroma	Vasos sanguíneos, células inmunitarias y haces nerviosos	62

sí misma para la detección de los TC. Por lo tanto, los métodos de inmunotinción doble como la de CD34/vimentina, CD34/PDGFR $\alpha$  o CD34/c-kit son más fiables para la detección de los TC<sup>24,28</sup>. En la [tabla 3](#) se presenta un resumen de las inmunotinciones utilizadas para resaltar los TC.

### Los perfiles inmunohistoquímicos específicos de órganos de los diferentes subtipos de TC

También hay subtipos de TC específicos de órganos, que muestran inmunorreactividad para inmunotinciones

adicionales. Por ejemplo, los TC en el pulmón también expresan marcadores de células madre como el antígeno de células madre-1 (Sca-1)<sup>9,29</sup>, lo que sugiere su papel en la regeneración de tejidos. Los TC del músculo esquelético expresan VEGF, lo que indica su papel en la angiogénesis<sup>29</sup>. Los TC del miometrio<sup>30</sup>, las trompas de Falopio<sup>30</sup>, la lámina propia de la pelvis renal, el uréter, la vejiga y la uretra<sup>31</sup> expresan receptores de esteroides de estrógeno y progesterona, lo que indica que estas células actúan como sensores para hormonas esteroides y modulan la transducción de señales a través de receptores de esteroides. En el intestino, los TC expresan la proteína Foxl1 necesaria para el

**Tabla 2** Las características ultraestructurales de los telocitos

Características	Descripción	Referencias
Localización	Espacios no epiteliales	17,20,22-26
Contactos celulares	Células epiteliales, fibras nerviosas, capilares y células del músculo liso	
Cuerpo celular	Cuerpo celular pequeño que mide alrededor de 9-15 $\mu\text{m}$ La forma del cuerpo celular difiere según el número de Tps presentes, por lo que la forma puede ser piriforme o fusiforme o triangular con 1 o 2 o 3 Tps, respectivamente. Si $\geq 3$ Tps, el cuerpo puede estar estrellado	
Núcleo	Núcleo único de forma ovalada con cromatina condensada (40 a 45% de eucromatina y 55 a 60% de heterocromatina) Sin nucléolo evidente	
Citoplasma	Citoplasma escaso que contiene pocos organelos como mitocondrias, aparato de Golgi pequeño, retículo endoplásmico, microtúbulos, filamentos intermedios y delgados Se detectan varias caveolas en la membrana celular	
Proyecciones citoplasmáticas (Tps)	Número: 1-5, promedio de 2-3 en los cortes bidimensionales Longitud: 10-1000 $\mu\text{m}$ Grosor: 0,05-0,2 $\mu\text{m}$ Ramificación: patrón de ramificación dicotómico Forma: alternando segmentos largos y delgados llamados «podomers» (75-80 nm) y segmentos dilatados llamados «podoms» (250-300 nm) creando un patrón en collar de cuentas Los «podoms» contienen las unidades funcionales necesarias para la captación/liberación de $\text{Ca}^{2+}$ , incluidas las mitocondrias, el retículo endoplásmico y las caveolas Los «podomers» están anclados por uniones homocelulares y heterocelulares (permiten interacciones con los haces nerviosos, los capilares sanguíneos, las fibras musculares lisas, las células madre y la matriz extracelular, como las fibras de colágeno y elastina)	

**Tabla 3** Las características inmunohistoquímicas de los telocitos en los diferentes tejidos humanos

Órganos	Perfil inmunológico de los telocitos	Referencias
Corazón	CD34, c-kit, y S100	7
Válvulas cardíacas	CD34, c-kit, vimentina, y PDGFR- $\beta$	58
Pulmones y tráquea	CD34, c-kit, vimentina, PDGFR- $\beta$ , Sca-1, y VEGF	9,29
Meninges y plexo coroideo	C-Kit	10
Tracto gastrointestinal (lámina propia)	CD34, c-kit, vimentina, PDGFR $\alpha$ , FOXL1, GLI1, SOX6, y CD90	32,63,64
Vesícula biliar	CD34, c-kit, y vimentina	13
Glándulas salivales	c-kit, vimentina, y $\alpha$ -SMA	12,65
Páncreas	CD34, c-kit, vimentina, $\alpha$ -SMA ocasional, y S100	65
Miometrio	CD34 y c-kit	66
Placenta	CD34, c-kit, y vimentina	18
Trompas de Falopio	CD34, c-kit, S100, y ocasionalmente vimentina	17
Uréter y vejiga urinaria	Doble positividad para el CD34/calreticulina, y PDGFR $\alpha$ /calreticulina	67
Riñón	CD34, c-kit, y vimentina	68
Piel	CD34, c-kit, y vimentina	11
Músculo estriado	c-kit, PDGFR- $\beta$ , vimentina, caveolin-1, y VEGF	29

mantenimiento de las células madre<sup>32</sup>. En el bazo, los TC expresan Nanog (un factor de transcripción implicado en la autorrenovación de las células madre embrionarias indiferenciadas) y Sca-1<sup>33</sup>. Los TC cardíacos expresan CD34/c-kit, CD34/vimentina y CD34/PDGFR- $\beta$  positivos<sup>34,35</sup>.

### Los genes, proteínas y microARN de los TC

Song et al. examinaron los perfiles de expresión génica (cromosomas 1, 2, 3, 17 y 18) en los TC del tejido pulmonar ratón<sup>36</sup>. Estos autores sugirieron que, en comparación con

**Tabla 4** Funciones de los telocitos (TC) en la biología humana

Función	Mecanismo y efecto	Referencias
Comunicación de célula a célula y señalización con células vecinas homogéneas o heterogéneas	La señalización se establece mediante uniones gap que facilitan el contacto directo entre las células y permiten el paso de iones y moléculas (p. ej., proteínas o microARN) entre ellas	24
Soporte mecánico de los diferentes tejidos	La estructura 3D distinta de los TC y su capacidad para conectar a las células circundantes brindan soporte estructural en los diferentes tejidos. Por ejemplo, los TC pueden establecer un soporte mecánico para proteger contra la deformación de la pared de la vejiga durante la distensión y la relajación	67
Reparación de tejidos, angiogénesis, regeneración y homeostasis	Estos roles están mediados por dos mecanismos:  -Primero: tras el daño tisular, los TC actúan como células progenitoras CD34 positivas que se activan con su posterior proliferación, alteraciones en su morfología, distribución y diferenciación a otros tipos celulares  -Segundo: los TC actúan como células intersticiales dentro de los nichos de células madre (microambiente para células madre) donde se integran con las células madre y otros componentes del nicho como la matriz extracelular y los vasos sanguíneos. Los TC en los nichos realizan varias funciones, incluido el control homeostático, el apoyo, el cuidado, la inducción de señales y la regulación	69,70  71,72
Modulación y vigilancia inmunitaria	Los TC pueden activar varias células inmunitarias (linfocitos, mastocitos, macrófagos y eosinófilos) mediante la secreción de varias citocinas como la IL-10, la IL-1-R1, el TNF $\alpha$ , la IL-6, y por lo tanto, juegan algunos roles en la regulación inmune  Los TC constituyen un componente funcional de las principales barreras inmunológicas en los tejidos humanos como la barrera hemato-testicular y la barrera hemato-miocardio	73  74
Sensores hormonales en el aparato reproductor femenino	Los TC pueden expresar receptores de estrógeno y progesterona y pueden regular las contracciones miométriales y la motilidad de las trompas de Falopio mediante uniones comunicantes o señalización yuxtacrina y/o paracrina	30

las células del estroma, existía una regulación positiva de varios genes sobre los TC, como por ejemplo el del colágeno tipo IV, el del factor de crecimiento del tejido conectivo, del nidogen1, el de las metalopeptidasas de matriz 3 y 10, el del inhibidor tisular de metaloproteínasa-3 y el de las transgelinas. Estos genes se caracterizan por tener efectos reguladores sobre la señalización celular, la división, la migración, la adhesión, la embriogénesis y la reparación de tejidos. También tienen funciones esenciales en la homeostasis tisular, la modulación inmunitaria y el mantenimiento del microambiente oxidativo. En consecuencia, pueden prevenir la tumorigénesis y las respuestas antiinflamatorias<sup>36</sup>. Los TC también expresarán muchos microARN proangiogénicos (miR126, miR-21, miR130a, miR-143, miR-503, miR-27b, miR-199a y miR-100)<sup>37,38</sup>.

### Las funciones de los TC en la biología humana

Los TC tienen varias funciones, como se resume en la [tabla 4](#), que incluyen (i) comunicación y señalización de célula a célula, (ii) soporte mecánico y estructura de órganos, (iii) reparación de tejidos, angiogénesis, regeneración y homeostasis, (iv) modulación y vigilancia inmunitarias, y (v) actúan como sensores hormonales en el aparato reproductor femenino.

### Condiciones patológicas asociadas a los TC: «telocitopatías»

Las alteraciones de los TC ocurren en varias enfermedades y se conocen colectivamente como «telocitopatías». En la [tabla 5](#) se presenta un resumen de estas condiciones. Hay una alteración funcional significativa y pérdida de TC en varias enfermedades inflamatorias y fibróticas crónicas. Estas incluyen la esclerodermia, el síndrome de Sjögren primario, la colitis ulcerosa, la enfermedad de Crohn y la fibrosis hepática. No está claro si la alteración de la función y la pérdida cuantitativa son la causa principal del desarrollo de la enfermedad o si por el contrario ocurren como resultado de otros factores desconocidos que alteran el microambiente celular con la subsiguiente pérdida de los TC<sup>39</sup>. Algunos tumores surgen de los TC (telocitomas), como los tumores del estroma gastrointestinal (GIST), los pólipos fibroides inflamatorios del tracto gastrointestinal y los tumores del estroma extragastrointestinal<sup>40</sup>. Estas neoplasias tienen la mutación PDGFR $\alpha$ , uno de los antígenos específicos de los TC en el tracto gastrointestinal<sup>41</sup>. Algunos tumores del estroma extragastrointestinal (eGIST) en la próstata<sup>42</sup>, el útero<sup>43</sup> y la vagina<sup>44</sup> surgen de los TC porque estos tumores y los TC comparten la expresión de la proteína c-kit (CD117)<sup>6</sup>. En 2018, Ricci et al. sugirieron el término «telocitoma» para los tumores con posible origen

**Tabla 5** Las condiciones patológicas (telopatías) asociadas a la distrofia (funciones alteradas) y densidad disminuida de los telocitos

Órganos	Enfermedades (telocitopatías)	Referencias
Piel	Carcinoma de células escamosas, carcinoma de células basales, psoriasis y esclerosis sistémica	51,52 47,49,50
Intestino	Enfermedades inflamatorias del intestino (colitis ulcerosa y enfermedad de Crohn)	75,76
Glándulas salivales	Enfermedad de Sjögren	77
Antro gástrico	Pólipo fibroide inflamatorio	43
Vesícula biliar	Cálculos biliares	78
Páncreas	Tumor del estroma extragastrointestinal	79
Riñón	Obstrucción de la unión uretero-pélvica	80
Vejiga urinaria	Hiperactividad del detrusor neurogénico	81
Pulmón	Fibrosis después de neumonía	82
Testículos	Hiperplasia de las células de Leydig en testículos no descendidos (criptorquidia)	83
Próstata	Cáncer de próstata e hiperplasia benigna de próstata	84
Útero	Leiomiomas	85
Trompas de Falopio	Endometriosis, daño tubárico e infertilidad	86
Ovarios	Insuficiencia ovárica prematura	87
Placenta	Preeclampsia	88
Mama	Cáncer de mama	45
Ojos	Queratocono	89
Corazón	Insuficiencia y arritmia cardíaca	90
Tejido conectivo	Varios cambios degenerativos	91

telocítico<sup>40</sup>. En el carcinoma lobulillar de la mama, existe un efecto proliferativo de los TC al secretar vesículas extracelulares, lo que sugiere que los TC se han activado en el momento y lugar equivocados<sup>45</sup>.

### Los TC cutáneos

La piel humana es el órgano más grande del cuerpo, y una comprensión de la biología de los TC dérmicos mejorará nuestra comprensión de los mecanismos básicos de la homeostasis cutánea.

### La distribución de los TC en la piel humana normal

Histológicamente, los TC se distribuyen discretamente por toda la dermis de la piel normal. Aparecen como células fusiformes. Se localizan principalmente en la dermis reticular que rodea los vasos sanguíneos. Los TC forman 2 o 3 vainas concéntricas incompletas alrededor de las estructuras dérmicas, incluidas las glándulas sebáceas, las glándulas sudoríparas ecrinas, los músculos erectores del pelo y dentro de la vaina perifolicular. En la dermis papilar, la densidad

de los TC se reduce gradualmente hacia la unión dermoepidérmica. La epidermis está desprovista de TC<sup>11</sup>.

### Características inmunohistoquímicas de los subtipos de los TC cutáneos

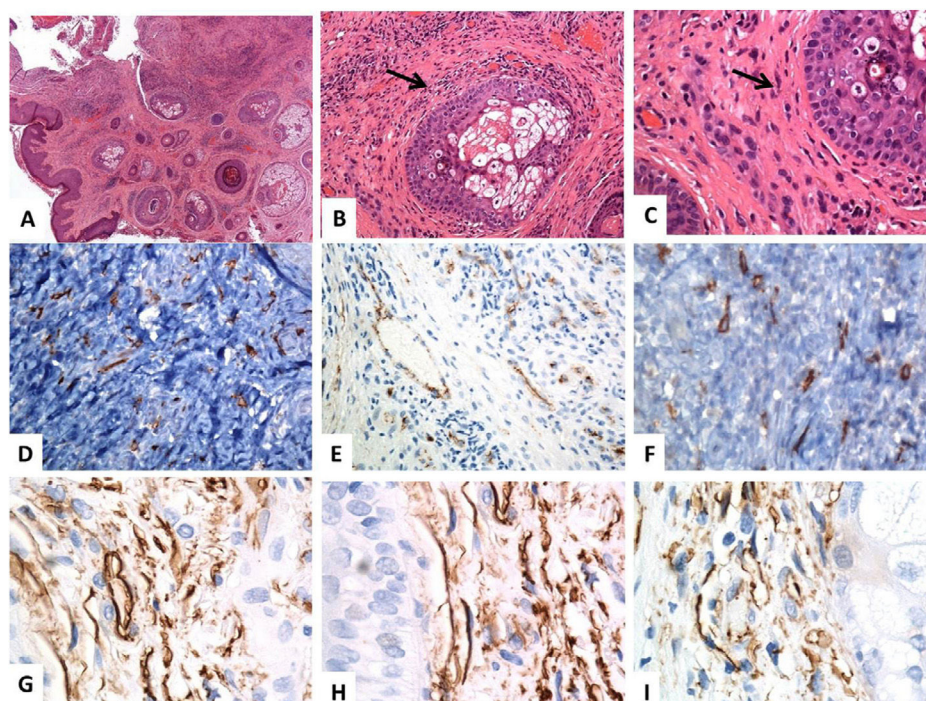
Las características inmunofenotípicas de los TC cutáneos difieren según su subtipo y distribución. Dos subtipos de los TC cutáneos tienen una morfología similar pero diferentes características de inmunofenotipado. El primer subtipo son los TC positivos para CD34 y vimentina, que residen en la dermis reticular alrededor de las glándulas sebáceas, los folículos pilosos, los músculos erectores del pelo y las glándulas sudoríparas (fig. 1). El segundo subtipo son los TC positivos para CD117 y vimentina, que residen alrededor de los folículos pilosos y las glándulas sudoríparas (fig. 2). Algunos TC positivos para PDGFR $\alpha$  residen en la dermis papilar<sup>11</sup>.

### Las características ultraestructurales de los TC cutáneos

Los TC dérmicos con sus características extensiones largas (Tps) tienen características ultraestructurales similares a los TC descritos en los otros órganos. En la piel, los Tps presentan de manera alterna segmentos fibrilares delgados (podómeros) y segmentos dilatados similares a cisternas (podomas), que contienen las mitocondrias, el retículo endoplásmico y las caveolas. La estructura de podómero/podón imparte una apariencia moniliforme en el Tps<sup>11</sup>. Al examinar la configuración 3D de los TC dérmicos utilizando la microscopía electrónica de barrido de haz de iones de enfoque (MEB-HIE) se observaron algunos hallazgos interesantes. Se pudo objetivar que los TC pueden excretar microvesículas (> 100 nm) en lugar de exosomas (< 100 nm), y que los Tps aparecen como estructuras tubulares dispares con la presencia de dilataciones irregulares o de segmentos en banda variables<sup>22</sup>.

### El perfil de expresión de citocinas de los TC cutáneos

Los TC representan una población celular distinta que se puede separar de otras células intersticiales del estroma dérmico, como los fibroblastos, las células dendríticas, los miofibroblastos, las células de Langerhans utilizando algunos marcadores inmunohistoquímicos (tabla 6). En los TC se han evidenciado elevados niveles de expresión del péptido activado por neutrófilos epiteliales (78ENA-78) y de las citocinas de la proteína quimiotáctica de granulocitos (2GCP-2), en comparación con los fibroblastos del estroma. La expresión de estas citocinas en los TC dérmicos respalda sus funciones en la homeostasis cutánea, la angiogénesis, la modulación inmunitaria, la señalización intercelular y la carcinogénesis. Alternativamente, los valores de expresión de las citocinas involucradas en la cicatrización de heridas son más altos en los fibroblastos dérmicos que en los TC<sup>46</sup>.



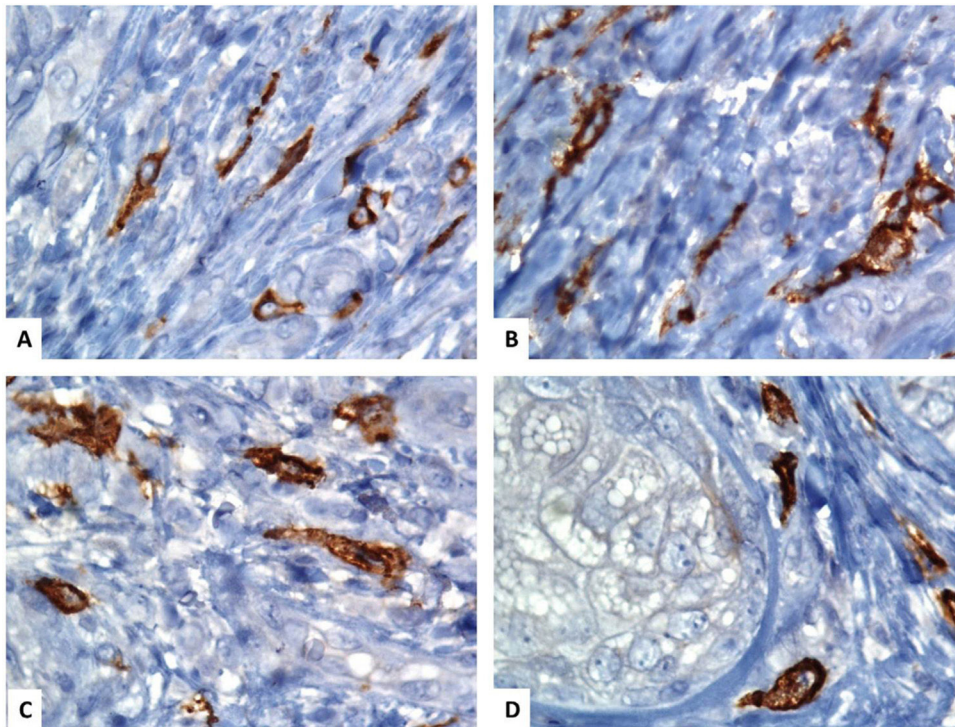
**Figura 1** Localización histológica e inmunohistoquímica (CD34) de los telocitos en la piel normal. (A-C) Tinción con hematoxilina y eosina de la piel humana normal, que revela una epidermis y un tejido conjuntivo dérmico anodinos. Dentro de los tejidos conectivos dérmicos, algunas células fusiformes están finamente distribuidas (flechas) por toda la dermis (aumentos originales: A:  $\times 40$ , B:  $\times 200$ , C:  $\times 400$ ). (D-F) La inmunotinción CD34 y la cromogendiaminobencidina marrón decoran la localización de varios telocitos (TC)/células positivas para CD34 distribuidas por toda la dermis. Los telocitos aparecen como células fusiformes, con un cuerpo celular nucleado de forma ovalada o triangular y proyecciones largas, delgadas, moniliformes, y tortuosas (aumentos originales: D:  $\times 400$ , E:  $\times 400$ , F:  $\times 600$ ). (G-I) Los telocitos positivos para CD34 forman una capa casi continua alrededor de la membrana basal de los folículos pilosos (vainas externas de la raíz de las células) y las glándulas sebáceas (capa germinativa) (aumentos originales: G-I:  $\times 1000$ , inmersión en aceite).

**Tabla 6** Las variaciones inmunohistoquímicas entre los telocitos cutáneos y las células intersticiales circundantes

Tipos celulares	Marcadores inmunohistoquímicos	Referencias
Telocitos	PDGFR $\alpha$ y CD34	49
Fibroblastos	Procolageno-1	46
Células endoteliales	CD31	92
Miofibroblastos	$\alpha$ SMA	93
Pericitos	PDGFR $\beta$ , $\alpha$ SMA, CD146, NG2, y nestina	94
Macrófagos	CD68, CD11c, CD11b, CD64, CD40, y CD14	95
Melanocitos	HMB45, S-100, y Melan-A	96
Células de Langerhans	CD1a, S100, CD68, y Langerina	49
Células madre	CD34, CD29, SCA-1, CD90, y CD44	97
Células dendríticas dérmicas	CD83, CD11c, y CD208	49
Células dendríticas plasmacitoides	CD205, CD11c, TNF $\alpha$ , y CD123	49
Células dendríticas inflamatorias	CD209, CD11c, NOS, y CD14	49

### Las funciones biológicas de los TC cutáneos

Aunque las funciones biológicas exactas de los TC cutáneos aún no están claras, varios estudios han propuesto algunas funciones para estas células. La configuración 3D de los TC mantiene la microarquitectura de la dermis al sostener las redes entre el colágeno dérmico y las fibras elásticas<sup>47</sup>. Los TC actúan como células protectoras de las células madre mesenquimales epiteliales y dérmicas; por lo tanto, los TC dérmicos estarán involucrados en la reparación y en la regeneración de la piel. Esta función biológica se explica por el hecho de que los Tps de los TC envuelven grupos de células madre dérmicas cerca de la protuberancia del folículo piloso, y esta interacción directa respalda su función como células cuidadoras<sup>48</sup>. Los TC desempeñan funciones en la modulación inmunitaria a través de la interacción de los TC dérmicos a través de las uniones heterocelulares con varias células inmunitarias dérmicas, como son los macrófagos y los mastocitos. A favor de este hecho, los TC serán importantes agentes inmunomoduladores en algunos trastornos alérgicos y autoinmunes cutáneos<sup>11</sup>. Los TC ayudarán en la reparación y en la regeneración de la piel. Estas células pueden mantener la integridad vascular y la angiogénesis a través de sus interacciones directas con las células endoteliales dérmicas<sup>49</sup>. Además, los TC pueden actuar modificando las células estromales circundantes. Controlan las funciones de



**Figura 2** Localización inmunohistoquímica de los telocitos en la piel humana normal usando CD117 (C-KIT). (A–D) Los telocitos en forma de huso (TC) se tiñen con CD117 y la cromogendiaminobencidina marrón. Los TC se pueden separar fácilmente de las otras células estromales circundantes. Los TC tienen una apariencia alargada con núcleos ovalados o triangulares (contrateñidos con hematoxilina de Mayer) y largas proyecciones tortuosas similares a renacuajos que se extienden desde sus cuerpos celulares (aumento original,  $\times 1000$ , inmersión en aceite).

los fibroblastos al secretar algunas moléculas de señalización paracrina como los microARN y desprender las vesículas extracelulares<sup>11</sup>.

### La implicación de los TC cutáneos en algunas dermatosis

Los TC parecen estar implicados en el desarrollo de algunas dermatosis, como la psoriasis vulgar y la esclerosis sistémica<sup>49,50</sup>. Estos trastornos se asocian a la distrofia de los TC y a la reducción de su densidad en la piel lesionada. En la piel psoriásica, hay distrofia y una disminución severa en el número de TC. Ultraestructuralmente, hay núcleos apoptóticos, desintegración citoplásmica, membranas basales interrumpidas, Tps fragmentados y pérdida de las uniones homocelulares entre los TC. Los TC en la piel normal perilesional son estructural y numéricamente normales<sup>49</sup>. En la psoriasis vulgar existe una ectasia vascular dérmica papilar (papilas dérmicas vascularizadas) debida a la pérdida de la función contráctil de las células del músculo liso vascular. La pérdida de los TC alrededor de los vasos sanguíneos está implicada en esta ectasia vascular y el característico «signo de Auspitz» que se observa en la psoriasis. La rotura de la membrana basal de los TC en la psoriasis facilita la migración de las células de Langerhans desde la epidermis a la dermis, lo que da como resultado la activación de las células T. Las alteraciones de las interacciones entre la red de los TC y la reacción inmune mediada por células T son esenciales en el inicio y en la progresión de la psoriasis<sup>49,50</sup>.

La esclerosis sistémica es una enfermedad multiorgánica caracterizada por una fibrosis excesiva, inflamación y vasculopatía (debido a la lesión de las células endoteliales). Afecta la piel, el corazón, los pulmones, el esófago y los riñones<sup>47</sup>. En la esclerosis sistémica, hay una pérdida de los TC y una fibrosis extensa que altera la microanatomía de la dermis. Las alteraciones de los TC en la esclerosis sistémica incluyen la vacuolización citoplásmica, la inflamación de las mitocondrias y cuerpos de lipofusina. Estos cambios se deben al daño isquémico de los TC como resultado de la lesión de las células endoteliales y de la privación de oxígeno. En las primeras fases de la esclerosis sistémica, la densidad de los TC alrededor de los folículos pilosos, las glándulas sebáceas, las arteriolas y los nervios se reduce en la dermis reticular y está ausente en la dermis papilar. La progresión de la enfermedad se asocia con la pérdida de la mayoría de los TC dérmicos, excepto unas pocas células alrededor de las glándulas sudoríparas ecrinas. La pérdida de los TC se debe a los cambios isquémicos asociados<sup>47</sup>. Los TC envuelven fibras colágenas y elásticas en la dermis, por lo que las alteraciones de los TC afectan también a la matriz extracelular ya que los TC envuelven a las fibras colágenas y a las elásticas<sup>47</sup>.

### La participación de los TC en los carcinomas cutáneos de células escamosas y basocelulares

Hasta la fecha, se desconocen las funciones de los TC en la carcinogénesis cutánea. Es bien sabido que una limita-



ción del contacto célula-célula es el sello distintivo de los carcinomas invasivos. Diversos estudios respaldan el papel de los TC en el desarrollo de los carcinomas cutáneos. Por ejemplo, la presencia de los TC en el estroma tumoral del carcinoma cutáneo de células escamosas y del carcinoma basocelular<sup>51</sup>. En estos carcinomas hay una disminución de la densidad de las uniones heterocelulares entre los TC y las células estromales peritumorales. Sin embargo, se conservan las uniones homocelulares. Las uniones TC-mastocitos también se pierden, lo que resulta en la pérdida de control sobre la secreción de los gránulos de los mastocitos y la sobreexpresión de mediadores inflamatorios en el estroma tumoral.

Además, en estos tumores se pierden las uniones TC-células endoteliales. La pérdida de las uniones heterocelulares de los TC resulta de la pérdida de las funciones de los TC en el estroma tumoral. Los TC pueden ejercer una función paracrina mediante el desprendimiento de microvesículas extracelulares en estos tumores<sup>51</sup>. Estas señales de transferencia de microvesículas son necesarias para la motilidad de las células cancerosas, la progresión del tumor y la metástasis. Por lo tanto, los TC están implicados en el desarrollo y en la progresión tumoral<sup>51,52</sup>.

### Las implicaciones de los TC como terapia dirigida

Los TC juegan un papel importante en la reparación, homeostasis y regeneración de tejidos a través de su comunicación con las células madre y progenitoras. Los TC expresan marcadores de células madre (Sca-1, c-kit y Oct 4) y, como tales, representan futuras armas prometedoras en el campo de la medicina regenerativa<sup>9,53</sup>. Los TC también expresan VEGF y PDGFR- $\beta$ , que promueven la angiogénesis durante los procesos de reparación tisular<sup>53</sup>. Por lo tanto, los TC representan una nueva diana terapéutica<sup>54</sup>. Varias observaciones respaldan esta afirmación. En un modelo murino de hepatectomía parcial, los TC estimulan la proliferación y la regeneración de hepatocitos y células progenitoras para restaurar el tamaño del hígado<sup>55</sup>. El trasplante de TC en un modelo experimental de asma puede mejorar la hiperreactividad de las vías respiratorias y la inflamación a través de la supresión de la diferenciación de las células Th2 y la estimulación de las células Th1, así como de las citocinas relacionadas. Por lo tanto, el trasplante de estos TC representa una nueva estrategia terapéutica en el asma bronquial<sup>56</sup>. En los modelos experimentales del infarto de miocardio, la inyección directa de los TC en el músculo cardíaco lesionado se asoció con la regeneración y disminución del tamaño de las áreas infringidas<sup>57</sup>.

En conclusión, los TC son nuevas células intersticiales ampliamente distribuidas no solo en el intestino sino también en la mayoría de los órganos humanos. Tienen características inmunohistoquímicas y ultraestructurales específicas que ayudan a separarlas de otras células intersticiales.

La investigación futura debe abordar varios temas, como (i) si los TC representan una población homogénea de células o subpoblaciones heterogéneas de células específicas para cada órgano; (ii) cuáles son los marcadores inmunohistoquímicos específicos del TC para facilitar su identificación; (iii) cuál es el papel exacto de los TC en las condiciones neoplásicas y no neoplásicas, y (iv) cuáles son las implicaciones

terapéuticas de los TC en las enfermedades humanas. Una mejor comprensión de estos problemas ayudará a utilizar los TC como nuevos objetivos terapéuticos en el futuro.

### Conflicto de intereses

Los autores declaran no tener ningún conflicto de intereses.

### Bibliografía

- Ramón y Cajal S. Histologie du système nerveux de l'homme & des vertébrés. En: Ed. française rev. & mise à jour par l'auteur, tr. de l'espagnol par L. Azoulay. Maloine: edn. Paris; 1911.
- Faussone-Pellegrini MS, Cortesini C, Romagnoli P. Ultrastructure of the tunica muscularis of the cardiac portion of the human esophagus and stomach, with special reference to the so-called Cajal's interstitial cells. *Arch Ital Anat Embriol.* 1977;82:157–77.
- Lecoin L, Gabella G, Le Douarin N. Origin of the c-kit-positive interstitial cells in the avian bowel. *Development.* 1996;122:725–33.
- Popescu LM, Hinescu ME, Ionescu N, Ciontea SM, Cretoiu D, Ardelean C. Interstitial cells of Cajal in pancreas. *J Cell Mol Med.* 2005;9:169–90.
- Popescu LM, Faussone-Pellegrini MS. Telocytes – a case of serendipity: the winding way from interstitial cells of Cajal (ICC), via interstitial Cajal-like cells (ICLC) to telocytes. *J Cell Mol Med.* 2010;14:729–40.
- Vannucchi MG, Traini C, Manetti M, Ibba-Manneschi L, Faussone-Pellegrini MS. Telocytes express PDGFR $\alpha$  in the human gastrointestinal tract. *J Cell Mol Med.* 2013;17:1099–108.
- Gherghiceanu M, Manole CG, Popescu LM. Telocytes in endocardium: electron microscope evidence. *J Cell Mol Med.* 2010;14:2330–4.
- Zhang H-Q, Lu S-S, Xu T, Feng Y-L, Li H, Ge J-B. Morphological evidence of telocytes in mice aorta. *Chin Med J.* 2015;128:348–52.
- Popescu LM, Gherghiceanu M, Suciuc LC, Manole CG, Hinescu ME. Telocytes and putative stem cells in the lungs: electron microscopy, electron tomography and laser scanning microscopy. *Cell Tissue Res.* 2011;345:391–403.
- Popescu BO, Gherghiceanu M, Kostin S, Ceafalan L, Popescu LM. Telocytes in meninges and choroid plexus. *Neurosci Lett.* 2012;516:265–9.
- Ceafalan L, Gherghiceanu M, Popescu LM, Simionescu O. Telocytes in human skin – are they involved in skin regeneration? *J Cell Mol Med.* 2012;16:1405–20.
- Nicolescu MI, Bucur A, Dinca O, Rusu MC, Popescu LM. Telocytes in parotid glands. *Anat Rec.* 2012;295:378–85.
- Hinescu ME, Ardeleanu C, Gherghiceanu M, Popescu LM. Interstitial Cajal-like cells in human gallbladder. *J Mol Histol.* 2007;38:275–84.
- Ciontea SM, Radu E, Regalia T, Ceafalan L, Cretoiu D, Gherghiceanu M, et al. C-kit immunopositive interstitial cells (Cajal-type) in human myometrium. *J Cell Mol Med.* 2005;9:407–20.
- Gherghiceanu M, Popescu LM. Interstitial Cajal-like cells (ICLC) in human resting mammary gland stroma. Transmission electron microscope (TEM) identification. *J Cell Mol Med.* 2005;9:893–910.
- Li H, Zhang H, Yang L, Lu S, Ge J. Telocytes in mice bone marrow: electron microscope evidence. *J Cell Mol Med.* 2014;18:975–8.
- Popescu LM, Ciontea SM, Cretoiu D. Interstitial Cajal-like cells in human uterus and fallopian tube. *Ann N Y Acad Sci.* 2007;1101:139–65.

18. Suciul L, Popescu LM, Gherghiceanu M, Regalia T, Nicolescu MI, Hinescu ME, et al. Telocytes in human term placenta: morphology and phenotype. *Cells Tissues Organs*. 2010;192:325–39.
19. Zheng Y, Zhu T, Lin M, Wu D, Wang X. Telocytes in the urinary system. *J Transl Med*. 2012;10:188.
20. Cretoiu D, Hummel E, Zimmermann H, Gherghiceanu M, Popescu LM. Human cardiac telocytes: 3D imaging by FIB-SEM tomography. *J Cell Mol Med*. 2014;18:2157–64.
21. Albulescu R, Tanase C, Codrici E, Popescu DI, Cretoiu SM, Popescu LM. The secretome of myocardial telocytes modulates the activity of cardiac stem cells. *J Cell Mol Med*. 2015;19:1783–94.
22. Cretoiu D, Gherghiceanu M, Hummel E, Zimmermann H, Simionescu O, Popescu LM. FIB-SEM tomography of human skin telocytes and their extracellular vesicles. *J Cell Mol Med*. 2015;19:714–22.
23. Roatesi I, Radu BM, Cretoiu D, Cretoiu SM. Uterine telocytes: a review of current knowledge. *Biol Reprod*. 2015;93:10.
24. Kondo A, Kaestner KH. Emerging diverse roles of telocytes. *Development*. 2019;146:dev175018.
25. Enciu AM, Popescu LM. Telopodes of telocytes are influenced in vitro by redox conditions and ageing. *Mol Cell Biochem*. 2015;410:165–74.
26. Vannucchi MG. The telocytes: ten years after their introduction in the scientific literature. An update on their morphology, distribution, and potential roles in the gut. *Int J Mol Sci*. 2020;21:4478.
27. Manole CG, Simionescu O. The cutaneous telocytes. *Adv Exp Med Biol*. 2016;913:303–23.
28. Cretoiu SM, Popescu LM. Telocytes revisited. *Biomol Concepts*. 2014;5:353–69.
29. Popescu LM, Manole E, Serboiu CS, Manole CG, Suciul LC, Gherghiceanu M, et al. Identification of telocytes in skeletal muscle interstitium: implication for muscle regeneration. *J Cell Mol Med*. 2011;15:1379–92.
30. Cretoiu SM, Cretoiu D, Suciul L, Popescu LM. Interstitial Cajal-like cells of human Fallopian tube express estrogen and progesterone receptors. *J Mol Histol*. 2009;40:387–94.
31. Gevaert T, De Vos R, van Der Aa F, Joniau S, van den Oord J, Roskams T, et al. Identification of telocytes in the upper lamina propria of the human urinary tract. *J Cell Mol Med*. 2012;16:2085–93.
32. Shoshkes-Carmel M, Wang YJ, Wangenstein KJ, Tóth B, Kondo A, Massasa EE, et al. Subepithelial telocytes are an important source of Wnts that supports intestinal crypts. *Nature*. 2018;557:242–6.
33. Zhang B, Yang C, Qiao L, Li Q, Wang C, Yan X, et al. Telocytes: a potential defender in the spleen of Npc1 mutant mice. *J Cell Mol Med*. 2017;21:848–59.
34. Bei Y, Zhou Q, Fu S, Lv D, Chen P, Chen Y, et al. Cardiac telocytes and fibroblasts in primary culture: different morphologies and immunophenotypes. *Plos One*. 2015;10:e0115991.
35. Zhou Q, Wei L, Zhong C, Fu S, Bei Y, Huică RI, et al. Cardiac telocytes are double positive for CD34/PDGFR- $\alpha$ . *J Cell Mol Med*. 2015;19:2036–42.
36. Song D, Cretoiu D, Zheng M, Qian M, Zhang M, Cretoiu SM, et al. Comparison of Chromosome 4 gene expression profile between lung telocytes and other local cell types. *J Cell Mol Med*. 2016;20:71–80.
37. Cismaşiu VB, Popescu LM. Telocytes transfer extracellular vesicles loaded with microRNAs to stem cells. *J Cell Mol Med*. 2015;19:351–8.
38. Cismaşiu VB, Radu E, Popescu LM. miR-193 expression differentiates telocytes from other stromal cells. *J Cell Mol Med*. 2011;15:1071–4.
39. Varga I, Polak S, Kyselovic J, Kachlik D, Danisovic L, Klein M. Recently discovered interstitial cell population of telocytes: distinguishing facts from fiction regarding their role in the pathogenesis of diverse diseases called “telocytopathies”. *Medicina (Kaunas, Lithuania)*. 2019;55:56.
40. Ricci R, Giustiniani MC, Gessi M, Lanza P, Castri F, Biondi A, et al. Telocytes are the physiological counterpart of inflammatory fibroid polyps and PDGFRA-mutant GISTs. *J Cell Mol Med*. 2018;22:4856–62.
41. Padhi S, Nayak HK. Primary extragastrointestinal stromal tumours in the hepatobiliary tree and telocytes. *Adv Exp Med Biol*. 2016;913:207–28.
42. You YH, Zhang Y. Primary prostatic extragastrointestinal stromal tumor: a case report and literature review. *J Int Med Res*. 2018;46:4343–9.
43. Peitsidis P, Zarganis P, Trichia H, Vorgias G, Smith JR, Akrivos T. Extragastrointestinal stromal tumor mimicking a uterine tumor. A rare clinical entity. *Int J Gynecol Cancer*. 2008;18:1115–8.
44. Liu QY, Kan YZ, Zhang MY, Sun TY, Kong LF. Primary extragastrointestinal stromal tumor arising in the vaginal wall: significant clinicopathological characteristics of a rare aggressive soft tissue neoplasm. *World J Clin Cases*. 2016;4:118–23.
45. Mou Y, Wang Y, Li J, Lü S, Duan C, Du Z, et al. Immunohistochemical characterization and functional identification of mammary gland telocytes in the self-assembly of reconstituted breast cancer tissue in vitro. *J Cell Mol Med*. 2013;17:65–75.
46. Kang Y, Zhu Z, Zheng Y, Wan W, Manole CG, Zhang Q. Skin telocytes versus fibroblasts: two distinct dermal cell populations. *J Cell Mol Med*. 2015;19:2530–9.
47. Manetti M, Guiducci S, Ruffo M, Rosa I, Fausone-Pellegrini MS, Matucci-Cerinic M, et al. Evidence for progressive reduction and loss of telocytes in the dermal cellular network of systemic sclerosis. *J Cell Mol Med*. 2013;17:482–96.
48. Manole CG, Simionescu O. The cutaneous telocytes. En: Wang X, Cretoiu D, editores. *Telocytes: connecting cells*. Singapore: Springer Singapore; 2016. p. 303–23.
49. Manole CG, Gherghiceanu M, Simionescu O. Telocyte dynamics in psoriasis. *J Cell Mol Med*. 2015;19:1504–19.
50. Tirumalae R. Psoriasisiform dermatoses: microscopic approach. *Indian J Dermatol*. 2013;58:290–3.
51. Mirancea N, Morosanu AM, Mirancea GV, Juravle FD, Manoiu VS. Infrastructure of the telocytes from tumor stroma in the skin basal and squamous cell carcinomas. *Rom J Morphol Embryol*. 2013;54:1025–37.
52. Smythies J. Intercellular signaling in cancer – the SMT and TOFT hypotheses, exosomes, telocytes and metastases: is the messenger in the message? *J Cancer*. 2015;6:604–9.
53. Bei Y, Wang F, Yang C, Xiao J. Telocytes in regenerative medicine. *J Cell Mol Med*. 2015;19:1441–54.
54. Boos AM, Weigand A, Brodbeck R, Beier JP, Arkudas A, Horch RE. The potential role of telocytes in tissue engineering and regenerative medicine. *Semin Cell Dev Biol*. 2016;55:70–8.
55. Wang F, Song Y, Bei Y, Zhao Y, Xiao J, Yang C. Telocytes in liver regeneration: possible roles. *J Cell Mol Med*. 2014;18:1720–6.
56. Ye L, Song D, Jin M, Wang X. Therapeutic roles of telocytes in OVA-induced acute asthma in mice. *J Cell Mol Med*. 2017;21:2863–71.
57. Zhao B, Chen S, Liu J, Yuan Z, Qi X, Qin J, et al. Cardiac telocytes were decreased during myocardial infarction and their therapeutic effects for ischaemic heart in rat. *J Cell Mol Med*. 2013;17:123–33.
58. Yang Y, Sun W, Wu SM, Xiao J, Kong X. Telocytes in human heart valves. *J Cell Mol Med*. 2014;18:759–65.
59. Luesma MJ, Gherghiceanu M, Popescu LM. Telocytes and stem cells in limbus and uvea of mouse eye. *J Cell Mol Med*. 2013;17:1016–24.
60. Chen X, Zheng Y, Manole CG, Wang X, Wang Q. Telocytes in human oesophagus. *J Cell Mol Med*. 2013;17:1506–12.
61. Cretoiu D, Cretoiu S, Simionescu AA, Popescu L. Telocytes, a distinct type of cell among the stromal cells present in the lamina propria of jejunum. *Histol Histopathol*. 2012;27:1067–78.

62. Corradi LS, Jesus MM, Fochi RA, Vilamaior PSL, Justulin LA, Góes RM, et al. Structural and ultrastructural evidence for telocytes in prostate stroma. *J Cell Mol Med.* 2013;17:398–406.
63. Greicius G, Kabiri Z, Sigmundsson K, Liang C, Bunte R, Singh MK, et al. PDGFR $\alpha$ (+) pericyptal stromal cells are the critical source of Wnts and RSPO3 for murine intestinal stem cells in vivo. *Proc Natl Acad Sci U S A.* 2018;115:E3173–81.
64. Karpus ON, Westendorp BF, Vermeulen JLM, Meisner S, Koster J, Muncan V, et al. Colonic CD90+ crypt fibroblasts secrete semaphorins to support epithelial growth. *Cell Rep.* 2019;26:3698–3708.e5.
65. Nicolescu MI, Popescu LM. Telocytes in the interstitium of human exocrine pancreas: ultrastructural evidence. *Pancreas.* 2012;41:949–56.
66. Cretoiu SM, Cretoiu D, Marin A, Radu BM, Popescu LM. Telocytes: ultrastructural, immunohistochemical and electrophysiological characteristics in human myometrium. *Reproduction (Cambridge, England).* 2013;145:357–70.
67. Vannucchi MG, Traini C, Guasti D, Del Popolo G, Faussone-Pellegrini MS. Telocytes subtypes in human urinary bladder. *J Cell Mol Med.* 2014;18:2000–8.
68. Qi G, Lin M, Xu M, Manole CG, Wang X, Zhu T. Telocytes in the human kidney cortex. *J Cell Mol Med.* 2012;16:3116–22.
69. Diaz-Flores L, Gutiérrez R, García MP, González M, Sáez F, Aparicio F, et al. Human resident CD34+ stromal cells/telocytes have progenitor capacity and are a source of  $\alpha$ SMA+ cells during repair. *Histol Histopathol.* 2015;30:615–27.
70. Vannucchi MG, Bani D, Faussone-Pellegrini MS. Telocytes contribute as cell progenitors and differentiation inductors in tissue regeneration. *Curr Stem Cell Res Ther.* 2016;11:383–9.
71. Diaz-Flores L, Gutierrez R, Garcia MP, Saez FJ, Aparicio F, Diaz-Flores L Jr, et al. Uptake and intracytoplasmic storage of pigmented particles by human CD34+ stromal cells/telocytes: endocytic property of telocytes. *J Cell Mol Med.* 2014;18:2478–87.
72. Diaz-Flores L, Gutierrez R, Garcia MP, Saez FJ, Diaz-Flores L Jr, Valladares F, et al. CD34+ stromal cells/fibroblasts/fibrocytes/telocytes as a tissue reserve and a principal source of mesenchymal cells. Location, morphology, function and role in pathology. *Histol Histopathol.* 2014;29:831–70.
73. Chi C, Jiang XJ, Su L, Shen ZJ, Yang XJ. In vitro morphology, viability and cytokine secretion of uterine telocyte-activated mouse peritoneal macrophages. *J Cell Mol Med.* 2015;19:2741–50.
74. Aleksandrovych V, Pasternak A, Basta P, Sajewicz M, Walocha JA, Gil K. Telocytes: facts, speculations and myths (review article). *Folia Med Cracov.* 2017;57:5–22.
75. Manetti M, Rosa I, Messerini L, Ibba-Manneschi L. Telocytes are reduced during fibrotic remodelling of the colonic wall in ulcerative colitis. *J Cell Mol Med.* 2015;19:62–73.
76. Wang XY, Zarate N, Soderholm JD, Bourgeois JM, Liu LW, Hui-zinga JD. Ultrastructural injury to interstitial cells of Cajal and communication with mast cells in Crohn's disease. *Neurogastroenterol Motil.* 2007;19:349–64.
77. Alunno A, Ibba-Manneschi L, Bistoni O, Rosa I, Caterbi S, Gerli R, et al. Telocytes in minor salivary glands of primary Sjögren's syndrome: association with the extent of inflammation and ectopic lymphoid neogenesis. *J Cell Mol Med.* 2015;19:1689–96.
78. Matyja A, Gil K, Pasternak A, Sztefko K, Gajda M, Tomaszewski KA, et al. Telocytes: new insight into the pathogenesis of gallstone disease. *J Cell Mol Med.* 2013;17:734–42.
79. Padhi S, Sarangi R, Mallick S. Pancreatic extragastrointestinal stromal tumors, interstitial cajal like cells, and telocytes. *JOP.* 2013;14:1–14.
80. Mehrazma M, Tanzifi P, Rakhshani N. Changes in structure, interstitial Cajal-like cells and apoptosis of smooth muscle cells in congenital ureteropelvic junction obstruction. *Iran J Pediatr.* 2014;24:105–10.
81. Gevaert T, De Vos R, Everaerts W, Libbrecht L, van der Aa F, van den Oord J, et al. Characterization of upper lamina propria interstitial cells in bladders from patients with neurogenic detrusor overactivity and bladder pain syndrome. *J Cell Mol Med.* 2011;15:2586–93.
82. Sun X, Zheng M, Zhang M, Qian M, Zheng Y, Li M, et al. Differences in the expression of chromosome 1 genes between lung telocytes and other cells: mesenchymal stem cells, fibroblasts, alveolar type II cells, airway epithelial cells and lymphocytes. *J Cell Mol Med.* 2014;18:801–10.
83. Diaz-Flores L, Gutiérrez R, Diaz-Flores L Jr, Gómez MG, Sáez FJ, Madrid JF. Behaviour of telocytes during physiopathological activation. *Semin Cell Dev Biol.* 2016;55:50–61.
84. Gevaert T, Lerut E, Joniau S, Franken J, Roskams T, de Ridder D. Characterization of subepithelial interstitial cells in normal and pathological human prostate. *Histopathology.* 2014;65:418–28.
85. Varga I, Klein M, Urban L, Danihel L Jr, Polak S, Danihel L Sr. Recently discovered interstitial cells "telocytes" as players in the pathogenesis of uterine leiomyomas. *Med Hypotheses.* 2018;110:64–7.
86. Klein M, Lapidés L, Fecmanova D, Varga I. From telocytes to telocytopathies. Do recently described interstitial cells play a role in female idiopathic infertility? *Medicina (Kaunas, Lithuania).* 2020;56:688.
87. Liu T, Wang S, Li Q, Huang Y, Chen C, Zheng J. Telocytes as potential targets in a cyclophosphamide-induced animal model of premature ovarian failure. *Mol Med Rep.* 2016;14:2415–22.
88. Bosco C, Diaz E, Gutiérrez R, González Montero J, Parra-Cordero M, Rodrigo R, et al. A putative role for telocytes in placental barrier impairment during preeclampsia. *Med Hypotheses.* 2014;84:72–7.
89. Marini M, Mencucci R, Rosa I, Favuzza E, Guasti D, Ibba-Manneschi L, et al. Telocytes in normal and keratoconic human cornea: an immunohistochemical and transmission electron microscopy study. *J Cell Mol Med.* 2017;21:3602–11.
90. Richter M, Kostin S. The failing human heart is characterized by decreased numbers of telocytes as result of apoptosis and altered extracellular matrix composition. *J Cell Mol Med.* 2015;19:2597–606.
91. Szotek S, Dawidowicz J, Eyden B, Matysiak N, Czogalla A, Dudzik G, et al. Morphological features of fascia lata in relation to fascia diseases. *Ultrastruct Pathol.* 2016;40:297–310.
92. Lertkiatmongkol P, Liao D, Mei H, Hu Y, Newman PJ. Endothelial functions of platelet/endothelial cell adhesion molecule-1 (CD31). *Curr Opin Hematol.* 2016;23:253–9.
93. Ehrlich HP, Allison GM, Leggett M. The myofibroblast, cadherin, alpha smooth muscle actin and the collagen effect. *Cell Biochem Funct.* 2006;24:63–70.
94. Nakagawa S, Miki Y, Miyashita M, Hata S, Takahashi Y, Rai Y, et al. Tumor microenvironment in invasive lobular carcinoma: possible therapeutic targets. *Breast Cancer Res Treat.* 2016;155:65–75.
95. Misharin AV, Morales-Nebreda L, Mutlu GM, Budinger GR, Perlman H. Flow cytometric analysis of macrophages and dendritic cell subsets in the mouse lung. *Am J Respir Cell Mol Biol.* 2013;49:503–10.
96. Orchard GE. Comparison of immunohistochemical labelling of melanocyte differentiation antibodies melan-A, tyrosinase and HMB 45 with NKIC3 and S100 protein in the evaluation of benign naevi and malignant melanoma. *Histochem J.* 2000;32:475–81.
97. Lui PP. Markers for the identification of tendon-derived stem cells in vitro and tendon stem cells in situ – update and future development. *Stem Cell Res Ther.* 2015;6:106.