



ACADEMIA ESPAÑOLA
DE DERMATOLOGÍA
Y VENEREOLOGÍA

ACTAS Dermo-Sifiliográficas

Full English text available at
www.actasdermo.org



REVISIÓN

Tratamiento mediante suplementación oral o fármacos sistémicos del envejecimiento cutáneo. Revisión narrativa de la literatura



D. Morgado-Carrasco^a, J. Gil-Lianes^{a,*}, E. Jourdain^b y J. Piquero-Casals^c

^a Servicio de Dermatología, Hospital Clínic de Barcelona, Universitat de Barcelona, España

^b Innovation and Development, ISDIN, Barcelona, España

^c Dermik, Clínica Dermatológica Multidisciplinar, Barcelona, España

Recibido el 12 de mayo de 2022; aceptado el 20 de septiembre de 2022

Disponibile en Internet el 4 de octubre de 2022

PALABRAS CLAVE

Fotoenvejecimiento;
Envejecimiento
cutáneo;
Colágeno hidrolizado
oral;
Ácido hialurónico;
Tratamiento;
Oral

Resumen El envejecimiento cutáneo está influido por factores intrínsecos y extrínsecos y múltiples mecanismos patogénicos están involucrados. Los tratamientos utilizados en la actualidad son sobre todo tópicos o son procedimientos mínimamente invasivos. La evidencia sobre la utilidad de la terapia sistémica es limitada: los estudios son en su mayoría de pequeño tamaño, de reducida duración, incluyen a mujeres de manera mayoritaria, la metodología de evaluación es heterogénea y no hay parámetros consensuados de respuesta clínica relevante. Además, los suplementos o fármacos sistémicos no están exentos de efectos adversos. El colágeno hidrolizado oral y el ácido hialurónico oral son bien tolerados y múltiples ensayos clínicos muestran que pueden mitigar algunos signos de envejecimiento cutáneo. La isotretinoína oral en dosis bajas es otra alternativa, pero con un mayor potencial de efectos adversos. Múltiples suplementos, como vitaminas, flavonoides, diversos extractos de plantas y oligoelementos, presentan escasa evidencia clínica. El futuro del manejo del envejecimiento cutáneo parece ser el tratamiento con agentes senolíticos o senomórficos dirigidos específicamente contra células cutáneas senescentes.

© 2022 AEDV. Publicado por Elsevier España, S.L.U. Este es un artículo Open Access bajo la licencia CC BY-NC-ND (<http://creativecommons.org/licenses/by-nc-nd/4.0/>).

KEYWORDS

Photoaging;
Skin aging;
Oral hydrolyzed
collagen;
Hyaluronic acid;
Treatment;
Oral

Oral Supplementation and Systemic Drugs for Skin Aging: A Narrative Review

Abstract Skin aging is influenced by intrinsic and extrinsic factors and involves multiple pathogenic mechanisms. The most widely used treatments are topical products and minimally invasive procedures. Evidence on the benefits of systemic therapy is limited for several reasons: Reliance on mostly small and predominantly female samples, short study durations, methodologic heterogeneity, and a lack of consensus on which outcome measures are clinically relevant. Furthermore, systemic drugs and oral supplements are not without adverse effects.

* Autor para correspondencia.

Correo electrónico: jgillianes@gmail.com (J. Gil-Lianes).

Oral hydrolyzed collagen and oral hyaluronic acid are well tolerated, and numerous clinical trials show they can mitigate some signs of skin aging. Low-dose oral isotretinoin is another option, but it has a higher risk of adverse effects. Evidence is lacking on the effects of the many dietary supplements on offer, such as vitamins, flavonoids, plant extracts, and trace elements. The future of skin aging management would appear to lie in the use of senolytic and senomorphic agents targeting senescent cells in the skin.

© 2022 AEDV. Published by Elsevier España, S.L.U. This is an open access article under the CC BY-NC-ND license (<http://creativecommons.org/licenses/by-nc-nd/4.0/>).

Introducción

El envejecimiento cutáneo se caracteriza por la presencia de arrugas, disminución de la elasticidad, aumento de la fragilidad cutánea y de capilares visibles, presencia de lentigos solares, tono no homogéneo, incremento de la incidencia de cáncer cutáneo y de infecciones y alteración de la cicatrización, entre otros¹. Está influido por factores intrínsecos y extrínsecos y múltiples mecanismos patogénicos están involucrados (tabla 1) (fig. 1). El envejecimiento extrínseco está determinado mayormente por la exposición solar (fotoenvejecimiento), aunque también influyen el tabaco y la contaminación ambiental¹. En la práctica clínica, el envejecimiento cutáneo intrínseco se solapa con el extrínseco¹. Actualmente existe una gran demanda para disminuir los signos de envejecimiento cutáneo². Estudios recientes señalan que la actividad física rutinaria, además de disminuir la mortalidad, la incidencia de diversas enfermedades crónicas y aumentar la calidad de vida², podría disminuir el grosor del estrato córneo e incrementar el grosor de la dermis y del contenido de colágeno³. La dieta también jugaría un rol importante. Algunos estudios ponen

de manifiesto la importancia de la dieta en la prevención del envejecimiento. Destacan los referidos a micronutrientes antioxidantes, como la vitamina C y el ácido linoleico⁴. Así también, diversos estudios han mostrado que la dieta de restricción calórica (sin deficiencia de nutrientes esenciales) y el ayuno intermitente tienen un efecto antioxidante y antiinflamatorio y podrían ser beneficiosos para la salud. Estudios en modelos animales indican que podría disminuir el envejecimiento cutáneo⁵.

Existen diversos tratamientos para el envejecimiento cutáneo. La mayoría son tópicos o son procedimientos invasivos o mínimamente invasivos. En la terapia tópica destacan los retinoides, α -hidroxiácidos y antioxidantes/antiinflamatorios, como los derivados de las vitaminas C y E, niacinamida y los fotoprotectores de amplio espectro⁶, entre muchos otros. Entre los procedimientos encontramos los láseres ablativos y no ablativos, la luz pulsada intensa, la radiofrecuencia, la dermoabrasión y los *peelings* químicos. Actualmente no existe un consenso sobre el uso de terapia oral o sistémica para el tratamiento del envejecimiento cutáneo o del fotoenvejecimiento. A continuación, revisaremos los fármacos sistémicos y los suplementos alimenticios disponibles con evidencia clínica en el tratamiento o manejo de estas condiciones.

Tabla 1 Mecanismos moleculares del envejecimiento cutáneo

Mecanismo molecular	Impacto
Estrés oxidativo	Inducción de metaloproteinasas de la matriz Incremento de citocinas proinflamatorias Daño indirecto del ADN Daño mitocondrial Senescencia celular
Acortamiento de los telómeros	
Alteración de los micro-ARN y de la regulación de la expresión génica	Desregulación de la apoptosis Alteración de la expresión génica del colágeno
Incremento del estado proinflamatorio	Inmunosupresión relativa Angiogénesis Proliferación celular
Disfunción de la apoptosis	Senescencia celular Estado protumoral
Daño directo del ADN por la radiación UVB	Formación de fotoproductos mutagénicos

Material y métodos

Realizamos una búsqueda narrativa de la literatura en PubMed y Google Scholar, desde el 1 enero de 1990 hasta marzo del 2022 con las palabras clave (*keywords*) «oral», «systemic treatment», «treatment», «therapy», «skin aging», «photoaging», «oral collagen», «isotretinoin», «tranexamic acid», «Polypodium leucotomos», «niacinamide», «antioxidants», «metformin», «hormonal replacement therapy», «melatonin», «flavonoids», «vitamin», «vitamin C», «vitamin E», «vitamin D», «senolytics», «hyaluronan», «hyaluronic acid», «glucosamine», «coenzyme Q10», «glutathione», «marine complex», «pine bark extract», «food supplements», «aloe vera», «Hydrangea serrata». Se incluyeron estudios prospectivos y ensayos clínicos, sin limitación en el número de pacientes. La búsqueda estuvo limitada a artículos en inglés y español, se cribaron los artículos de acuerdo con su resumen (*abstract*) y se seleccionaron por su relevancia tras la lectura de los estudios. Dos investigadores (DMC y JPC) estuvieron a cargo de la búsqueda y selección de los artículos.

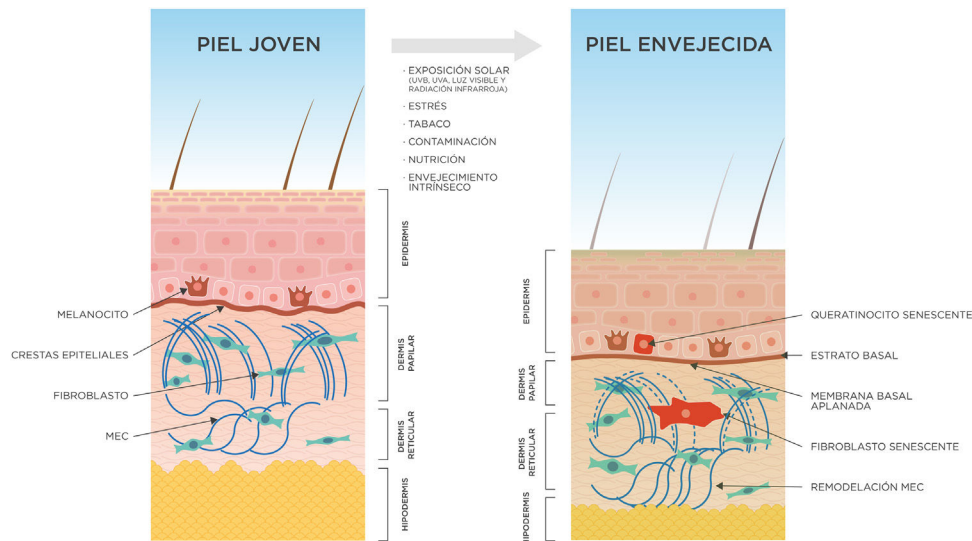


Figura 1 Cambios cutáneos secundarios al envejecimiento intrínseco y extrínseco (exposoma).

La piel envejecida presenta una epidermis atrófica, con queratinocitos y melanocitos senescentes, y una membrana basal aplanada. La dermis papilar se reduce significativamente, hay fibroblastos senescentes y una remodelación significativa de la matriz extracelular. El tejido subcutáneo también disminuye su grosor. MEC: matriz extracelular.

Resultados

A continuación, se presentan los estudios más relevantes realizados con diversos compuestos en el tratamiento sistémico del envejecimiento cutáneo.

Isotretinoína oral

La isotretinoína es un retinoide ampliamente utilizado en el acné y en múltiples dermatosis. Además de sus propiedades comedolíticas, seborreguladoras y antiinflamatorias, la isotretinoína parece inhibir las metaloproteinasas de la matriz extracelular y aumentar la producción de colágeno I y III⁷. En un estudio prospectivo (n=20), se administró isotretinoína oral (20 mg 3 veces/sem, 12 semanas). Se realizaron biopsias cutáneas antes, al finalizar el tratamiento y 12 semanas después, y se observó un significativo incremento de la densidad del colágeno y fibras más gruesas. Un 65% de las pacientes mostró una mejoría en el aspecto y distribución de las fibras elásticas. Todas las pacientes refirieron un incremento en la calidad de su piel⁸.

Dos estudios previos también habían mostrado una mejoría histológica de la elastosis solar, además de parámetros clínicos, como la textura cutánea, profundidad de las arrugas y color de la piel^{9,10}. Sin embargo, un ensayo clínico aleatorizado (ECA) (n=32) no encontró diferencias clínicas ni histológicas entre el grupo que recibió isotretinoína oral (20 mg 3 veces/sem) junto a fotoprotección tópica y cremas emolientes y el grupo control con emolientes y fotoprotección¹¹. En una reciente revisión sistemática⁷, que incluyó 6 estudios, 3 de ellos (tabla 2) (251 pacientes en total), se concluyó que la isotretinoína podría ser útil en el tratamiento del envejecimiento cutáneo. Sin embargo, no hay evidencia suficiente para recomendarla por encima de los tratamientos tópicos y se deben tener en cuenta sus

potenciales efectos adversos, como la sequedad mucocutánea, alteraciones lipídicas y hepáticas y la teratogenicidad, entre otros.

Colágeno hidrolizado oral

El colágeno representa el 75% del peso de la matriz extracelular y es la principal proteína estructural cutánea. El colágeno hidrolizado oral (CHO) se obtiene a través de la hidrólisis enzimática del colágeno natural de diversas fuentes (pescado, cerdo, pollo, entre otros)¹². Al ser digerido, se degrada en dipéptidos y tripéptidos, que son absorbidos a nivel gastrointestinal, llegan al torrente sanguíneo y se depositan mayoritariamente en la piel. Estos dipéptidos estimulan el metabolismo, migración y proliferación de los fibroblastos e incrementan la producción de colágeno y de ácido hialurónico¹²⁻¹⁴. Existe un creciente interés en estos productos, especialmente por el CHO en polvo¹⁵. En una revisión sistemática y un metaanálisis¹², que incluyó 19 ECA doble ciego, se evaluó el efecto del CHO en el envejecimiento cutáneo. Los ECA seleccionados incluían un total de 1.125 individuos. La posología de CHO utilizada fue de entre 372 mg y 12 g al día. En la mayoría de los ECA se administraron de 2,5 a 5 g/día durante 8-12 semanas. La inmensa mayoría de los estudios reveló un aumento de la elasticidad cutánea y reducción de las arrugas faciales tras la suplementación con CHO. El efecto positivo se mantuvo alrededor de 30 días después de finalizado el tratamiento. No se observaron efectos adversos asociados. Algunos ECA también revelaron una disminución de la fragilidad cutánea en pacientes ancianos hospitalizados tras procedimientos de enfermería y una optimización de la cicatrización después de procedimientos con láser. El metaanálisis reveló que el CHO se asoció a un aumento de la densidad (z=0,48; p=0,002), elasticidad (z=2,31; p=0,02)

Tabla 2 Ensayos clínicos aleatorizados sobre el uso de isotretinoína oral para el tratamiento del envejecimiento cutáneo

Autor/año	N total	Intervención realizada	Resultados principales
Hernández-Pérez et al., 2000 ⁸⁷	120	ISO 10-20 mg 3 v/sem por 2 meses*	Mejoría de arrugas, tamaño poros e hiperpigmentación. Aumento del espesor, elasticidad y tonalidad cutánea
Rabello-Fonseca et al., 2009 ¹⁰	30	ISO 10 mg vs. 20 mg 3 v/sem 3 meses	Sin diferencias significativas entre ambos grupos. En ambos, evaluación subjetiva buena/excelente por parte del paciente e investigador. Por microscopia, aumento de fibras de colágeno ($p < 0,05$) y tendencia a disminución de la elastosis
Bagatin et al., 2010 ¹¹	32	ISO 20 mg 3 v/sem y fotoprotector tópico 3 meses vs. fotoprotector tópico	Sin diferencias clínicas ni histológicas (grosor epidérmico, número de fibras elásticas y colágeno dérmico) entre ambos grupos. Reducción significativa de expresión de p53 epidérmico en grupo con ISO
Bagatin et al., 2014 ⁸⁸	24	ISO 20 mg/d vs. ácido retinoico tópico 0,05% por 6 meses	Mejoría clínica en ambos grupos, histológica (disminución de capa córnea, aumento grosor epidérmico y reducción de elastosis) e inmunohistoquímica (reducción de p53, aumento del colágeno dérmico). Sin diferencias significativas ($p > 0,05$)
Ianhez et al., 2019 ⁸⁹	61	ISO 10 mg/d vs. tretinoína 0,05% en crema c/48 h por 6 meses	Sin diferencias significativas entre ambos grupos. Mejoría en ambas líneas del número de QA, de variables histológicas (disminución del estrato córneo, aumento del grosor epitelial) e inmunohistoquímicas (disminución de p53 y bax, aumento de bcl2)

d: día; ISO: isotretinoína oral; mg: miligramo; n: número de individuos; QA: queratosis actínicas; sem: semanas; v: veces.

* En ambos grupos se aplicaron, además, otro tipo de técnicas para tratar el fotoenvejecimiento (*peelings*, láser, botox, liposucción), sin un control estricto en la distribución en ambos grupos, ni en el análisis estadístico.

e hidratación cutánea ($z = 2,58$; $p = 0,010$) y a la reducción significativa de las arrugas faciales ($z = -1,11$; $p = 0,009$). Una de las limitaciones del metaanálisis fue la heterogeneidad en la composición y origen del CHO utilizado, así como su concentración, vehículo (sólido o líquido) y formulación.

En otro ECA reciente ($n = 46$) no incluido en el metaanálisis (tabla 3), se observó un aumento significativo de la ecogenicidad de la dermis, así como una reducción de la elastosis y una mejoría de la apariencia de las fibras de colágeno en la microscopia confocal en el grupo que recibió CHO durante 90 días¹⁶. Así también, en otro ECA doble ciego¹⁷ ($n = 99$), la administración de 1 g o 5 g de CHO se asoció a un aumento significativo del contenido de agua del estrato córneo en ambos grupos y a una reducción de la pérdida transepidérmica de agua en el grupo que recibió 5 g/día de CHO.

Un estudio reciente demostró en un modelo animal que la administración de una mezcla (1:1 o 3:1) de colágeno hidrolizado (colágeno tripéptido) junto a galacto-oligosacáridos disminuía los parámetros clínicos de fotoenvejecimiento y la inflamación secundaria a la exposición a radiación UV-B¹⁸.

Ácido hialurónico oral

El ácido hialurónico (AH) es un mucopolisacárido ampliamente distribuido en el tejido conectivo. La piel contiene el 50% del AH corporal, que es sintetizado por queratinocitos y fibroblastos. El AH regula el balance hídrico y mantiene la estructura cutánea. Los suplementos de AH se pueden obtener de fuentes animales o de fermentación bacteriana. Su absorción depende del peso molecular y puede alcanzar el 93,6%¹⁹. En un ECA reciente doble ciego ($n = 60$) se observó que la administración de 200 mg/día de AH oral durante 28 días aumentó significativamente la hidratación y elasticidad cutánea y que disminuyó objetivamente la pérdida transepidérmica de agua y las arrugas faciales. Un 63% de las participantes refirió una disminución de las arrugas faciales y un 90% aumento de la elasticidad. No se reportaron efectos adversos¹⁹. Otro ECA doble ciego ($n = 40$) que evaluó la administración de 120 mg/día durante 12 semanas reportó una significativa disminución de las arrugas y un aumento del contenido de agua del estrato córneo, de la elasticidad y grosor cutáneos²⁰. En ECA previos (tabla 4)²¹⁻²³ y otros

Tabla 3 Colágeno hidrolizado oral en el tratamiento del envejecimiento cutáneo. Ensayos clínicos aleatorizados no incluidos o posteriores al metaanálisis de De Miranda et al. (2021)^a

Autor/año	N total	Intervención realizada	Resultados principales
Kim et al., 2018 ⁸⁰	64	1 g/d CHO (O: pescado) 12 sem	Mejoría en hidratación y elasticidad cutánea. Reducción de arrugas periorculares
Evans et al., 2021 ⁸¹	50	10 g/d CHO (O: pescado) 12 sem	Disminución en arrugas (-15%). Aumento de elasticidad (+23%), hidratación (+14%) y firmeza (+25%) cutáneas
Lin et al., 2020 ⁹⁰	50	5-5,5 g/d (O: pescado) + 1 g extracto de <i>Djulis</i> ^b 8 sem	Mejoría de hidratación (+17,8%) y brillo cutáneo (+5,4%). Disminución de arrugas periorculares (-14,9%) y poros (-9,9%). Aumento en la cantidad de colágeno dérmico (+22,3%)
Miyanaga et al., 2021 ¹⁷	99	1 vs. 5 g/d CHO (O: pescado) 90 d	Aumento de agua en estrato córneo y reducción de PTA. Cambios mantenidos hasta 30 días postratamiento
Campos et al., 2021 ¹⁶	46	500 mg/d CHO (O: pescado) 90 d	Aumento en ecogenicidad dérmica y disminución de arrugas faciales. En microscopia confocal: disminución de elastosis y mejoría en la morfología de las fibras de colágeno en dermis

BPM: bajo peso molecular; CHO: colágeno hidrolizado oral; d: día; g: gramo; n: número de individuos; NC: no conocido; O: origen; PTA: pérdida transepidermica de agua; sem: semanas.

^a Esta revisión sistemática incluyó 19 ensayos clínicos aleatorizados.

^b *Chenopodium formosanum* Koidz.

Tabla 4 Ensayos clínicos aleatorizados sobre el uso de ácido hialurónico oral para el tratamiento del envejecimiento cutáneo

Autor/año	N total	Intervención	Resultados principales
Kawada et al., 2015 ²²	24	200 mg/d de AH (300 kDa y 800 kDa) 6 sem	Aumento de la hidratación cutánea y disminución del espesor epitelial. Aumento de expresión del gen <i>HAS2</i>
Oe et al., 2017 ²¹	60	120 mg/d de AH (2 kDa o 300kDa) 4 sem	Mejoría de arrugas periorculares (mejoría en volumen del surco, volumen y área total de arruga)
Kalman et al., 2020 ²⁶	88	450 mg/d de cáscara de huevo hidrolizada ^a 12 sem	Disminución de arrugas periorculares. Aumento en el crecimiento y grosor del cabello. Sin impacto en el crecimiento ungüal
Hsu et al., 2021 ²⁰	40	120 mg/d de AH 12 sem	Disminución de arrugas faciales. Aumento de agua en estrato córneo, de elasticidad y del grosor cutáneo
Michelotti et al., 2021 ¹⁹	60	200 mg/d de AH AEPM 28 d	Mejoría de la hidratación y elasticidad cutánea. Disminución de la PTA y de la profundidad y volumen de las arrugas faciales

AEP: amplio espectro de peso molecular; AH: ácido hialurónico; d: día; g: gramo; kDa: kilo dalton; n: número de individuos; PTA: pérdida transepidermica de agua; sem: semana.

^a El extracto de cáscara de huevo hidrolizada contiene ácido hialurónico y péptidos de colágeno.

estudios de diseño prospectivo²⁴ se han observado resultados similares.

Un estudio con un suplemento alimenticio oral derivado de la cáscara de huevo, la cual contiene AH y colágeno,

mostró un aumento en la elasticidad cutánea, reducción de la pigmentación cutánea y una altísima satisfacción de los pacientes con relación a la suavidad e hidratación de la piel y al aspecto del pelo y uñas²⁵. Un ECA doble ciego

(n = 88) de similares características reveló una disminución de las arrugas periorcarias y un incremento del grosor y del crecimiento del cabello²⁶.

Ácido tranexámico oral

El ácido tranexámico (AT) es un inhibidor de la plasmina y presenta un potente efecto antiinflamatorio y despigmentante. Múltiples ECA avalan la efectividad del AT oral en el melasma²⁷. Debemos recordar que el melasma presenta características como neovascularización, daño de la membrana basal y elastosis solar, que sugieren que sería un trastorno de fotoenvejecimiento²⁸. El AT parece disminuir indirectamente la activación de la metaloproteinasa 1 y reducir las citocinas proinflamatorias, como la interleucina 6 y el factor de necrosis tumoral alfa; también disminuye la expresión de metaloproteinasa 9 y la generación de especies reactivas del oxígeno²⁹ y aumenta la síntesis de AH³⁰. Además, parece incrementar la proliferación de fibroblastos y la generación de colágeno³¹.

Diversos estudios en modelos animales han mostrado una reducción de las arrugas³¹, de los signos de envejecimiento cutáneo³⁰, del fotoenvejecimiento³² e incluso cierto incremento de la longevidad de los ratones no expuestos a radiación ultravioleta²⁹.

El AT oral presenta un buen perfil de seguridad³³. No hemos encontrado estudios clínicos prospectivos que evalúen su impacto en el envejecimiento cutáneo.

Terapia de reemplazo hormonal

Las mujeres pueden perder un 30% del colágeno cutáneo en los primeros 5 años posmenopausia³⁴ y presentar una disminución de la elasticidad cutánea de un 0,55% anual³⁵. El impacto de la terapia de reemplazo hormonal (TRH) estrogénica (2 mg 17B estradiol/10 mg didrogesterona) en la piel de mujeres posmenopáusicas fue evaluado en un ECA doble ciego (n = 40). A los 7 meses de tratamiento se observó un incremento del grosor, de la hidratación y de la elasticidad cutánea³⁶. Otro estudio (n = 55) mostró que mujeres posmenopáusicas en TRH con estrógenos y testosterona presentaban un 48% más de contenido de colágeno en la piel³⁷. Otro estudio similar (n = 25) observó un contenido de colágeno III significativamente mayor en las mujeres tratadas³⁸. Asimismo, un amplio estudio prospectivo (n = 176) encontró un aumento de la elasticidad cutánea del 5,2% tras 12 meses de TRH³⁵.

Otros autores que evaluaron la viscoelasticidad cutánea (n = 200) describieron un aumento significativo de la elasticidad³⁹. Sin embargo, en un amplio ECA (n = 485) no se encontraron diferencias en las arrugas faciales ni en la flacidez cutánea entre las mujeres menopáusicas tratadas con TRH y el grupo placebo⁴⁰.

En cuanto a otras hormonas, niveles bajos de hormona del crecimiento (HC) pueden ser detectados en ancianos. En estos individuos se observa una disminución drástica del grosor cutáneo⁴¹. La terapia con HC en individuos con deficiencia de esta hormona ha mostrado en 2 estudios incrementar el grosor de la piel (epidermis + dermis)^{41,42}. La administración de HC puede producir ginecomastia y síndrome del túnel carpiano como efectos secundarios.

Polipodium leucotomos oral

El *Polipodium leucotomos* es un helecho procedente de América central y Sudamérica, y exhibe propiedades antiinflamatorias y antioxidantes. Estudios clínicos han mostrado que el extracto de *P. leucotomos* reduce el eritema inducido por radiación ultravioleta, el daño al ADN y que puede servir como adyuvante en dermatosis fotoinducidas o foto-gravadas y en trastornos de la pigmentación, como vitiligo o melasma, entre otras^{43,44}. Presenta un excelente perfil de seguridad. Múltiples estudios *in vitro*, en modelos animales y en humanos, indican que podría mitigar el fotoenvejecimiento inducido por radiación ultravioleta y luz visible⁴³.

Recientemente, un ECA doble ciego (n = 30) mostró un incremento de la dosis eritemática mínima, de la capacidad antioxidante de la piel, de la hidratación cutánea, de mejoría del aspecto de la piel y de la elasticidad, tras la ingesta de un suplemento alimenticio que contenía *P. leucotomos* y té verde, entre otros antioxidantes⁴⁵.

Coenzima Q10 oral

La coenzima Q10 es antioxidante y antiinflamatoria. En un ECA doble ciego (n = 33), la administración oral de coenzima Q10 se asoció a una disminución de las arrugas y a aumento de la suavidad cutánea, pero sin impacto en la hidratación cutánea, grosor de la dermis ni cambios en la dosis eritemática mínima⁴⁶. Otro ECA doble ciego (n = 34) mostró que la ingesta de un suplemento alimenticio que contenía coenzima Q10, CHO, vitaminas C y A y biotina durante 12 semanas redujo las arrugas faciales e incrementó la densidad de la dermis. No hubo diferencias en la hidratación cutánea ni en el grosor dérmico⁴⁷.

Glucosamina oral

El sulfato de glucosamina oral es ampliamente utilizado en la artrosis. Es fundamental para la síntesis de glicoproteínas, glicolípidos, glicosaminoglicanos y proteoglicanos. Un ensayo clínico (n = 8) mostró que la administración de 250 mg de glucosamina durante 8 semanas inducía un aumento de la expresión de colágeno I y III, y de hialuronano sintasa⁴⁸. En un ECA ciego (n = 53), la ingesta de un suplemento alimenticio que contenía glucosamina, minerales y antioxidantes disminuyó significativamente el número de arrugas y de líneas finas faciales⁴⁹.

Glutación sistémico

El glutati6n presenta propiedades antioxidantes, antitumorales, antivirales y antimelanogénicas⁵⁰. Se ha administrado por vía oral o intravenosa para disminuir la pigmentación cutánea y el fotoenvejecimiento. Dos recientes revisiones sistemáticas de la literatura, que incluyeron 3 ECA, no encontraron evidencia suficiente para recomendar su utilización en este contexto^{50,51}.

Un ECA reciente (n = 124), no incluido en las revisiones previas, mostró que la administración de 250 mg de glutati6n junto a 500 mg de L-cistina durante 12 semanas reducía significativamente los lentigos solares y máculas

hiperpigmentadas en mujeres asiáticas. La ingesta de 250 mg de glutatión no fue significativamente superior al placebo⁵². En otro ECA reciente (n=46) se observó una disminución de la pigmentación cutánea tras la ingesta de una combinación de 600 mg de glutatión, 50 mg de ácido α -lipoico y 4 mg de cinc durante 8 semanas. Aquellos pacientes que recibieron glutatión oral junto a glutatión tópico al 2% tuvieron mejores resultados⁵³. Sin embargo, un ECA multicéntrico (n=83) no encontró diferencias estadísticamente significativas entre la administración de esta combinación de glutatión oral y el placebo⁵⁴.

Melatonina oral

La melatonina es una hormona secretada por la glándula pineal, pero también es sintetizada y metabolizada en la piel. Presenta potentes propiedades antioxidantes, antiinflamatorias, inmunomoduladoras y antitumorales⁵⁵. Se ha observado *in vivo* e *in vitro* que puede atenuar los efectos deletéreos de la radiación ultravioleta y aumentar la capacidad antioxidante de la piel⁵⁵. No hemos encontrado estudios clínicos sobre su uso en el envejecimiento cutáneo.

Metformina oral

Un fármaco prometedor es la metformina, ampliamente utilizada en el tratamiento de la *diabetes mellitus* de tipo 2. Múltiples estudios han demostrado que la metformina reduce la incidencia de enfermedades relacionadas con el envejecimiento, como enfermedades cardiovasculares, neurológicas y cáncer, así como la mortalidad global⁵⁶, tanto en individuos diabéticos como en no diabéticos⁵⁷, y estudios en modelos animales han mostrado un incremento en la longevidad⁵⁸. Actualmente, está en curso el estudio Targeting Aging with Metformin (TAME), un amplio ensayo clínico aleatorizado y multicéntrico para determinar los efectos de la metformina en el envejecimiento humano⁵⁹. No hemos encontrado estudios clínicos de metformina en el tratamiento del envejecimiento cutáneo.

Extracto de pino marítimo francés

El extracto de pino marítimo francés es una mezcla de bioflavonoides, potentes antioxidantes y antiinflamatorios. Estudios clínicos han mostrado diversas acciones antienviejimiento, propiedades cardio- y neuroprotectoras, mejoría de las molestias osteoarticulares, urológicas y de las derivadas del climaterio⁶⁰, así como un efecto fotoprotector y modulador de la pigmentación cutánea⁶¹. Diversos ECA han revelado que la administración de pino marítimo francés disminuye significativamente los signos de envejecimiento facial, como arrugas y lentigos solares^{62,63}, e incrementa la expresión de hialuronano sintasa y colágeno de tipo I⁶⁴. Otro ECA (n=76) mostró que la administración de pino marítimo francés durante 12 semanas aumentó la elasticidad e hidratación cutánea y disminuyó el oscurecimiento de la piel en asiáticos que trabajaban con alta contaminación del aire⁶⁵. No se reportaron efectos adversos relevantes.

Otros agentes

La ingesta de una combinación de 210 mg de un complejo marino junto a vitamina C, cinc y otros antioxidantes se asoció, en 2 ECA dirigidos por el mismo grupo de autores (n=152⁶⁶ y n=72⁶⁷) y en estudios clínicos prospectivos^{68,69}, a una mejoría del aspecto facial. Sin embargo, un amplio ECA multicéntrico (n=194) no encontró diferencias significativas con el placebo⁷⁰. El metaanálisis de los resultados de estos estudios (un total de 480 pacientes) reveló un efecto favorable de la formulación en la apariencia facial⁷⁰.

Múltiples antioxidantes y antiinflamatorios orales, como los derivados de las vitaminas A, C, D y E, polifenoles del té verde, niacinamida y oligoelementos como el cinc, entre muchos otros, podrían ayudar a disminuir los signos del envejecimiento cutáneo. Sin embargo, los estudios disponibles evalúan frecuentemente combinaciones de antioxidantes, utilizan metodología variable y, con frecuencia, los resultados no han sido replicados por otros autores⁷¹. Actualmente, no existe una adecuada evidencia clínica que permita hacer recomendaciones sobre el uso de suplementos alimenticios para el manejo del envejecimiento cutáneo y algunos autores proponen cautela antes de indicar suplementos vitamínicos o alimenticios a individuos bien nutridos⁷². Así también, extractos de plantas como *Aloe vera*, *Citrus paradisi*, *Rosmarinus officinalis*, *Cyclopia intermedia* e *Hydrangea serrata* son agentes prometedores⁷³, pero la evidencia clínica es aún escasa.

En cuanto a los alimentos, 2 ECA (n=91 y n=31) revelaron que la ingesta de almendras, alimentos con alta concentración de vitamina E, en una cantidad correspondiente al 20% de la ingesta calórica diaria, se asoció a una reducción significativa de las arrugas y pigmentación facial^{74,75}. Así también, la ingesta de 85 g/día de mango redujo significativamente la profundidad de las arrugas faciales en un ECA (n=36). Sin embargo, la ingesta de 250 g de este fruto se asoció a un aumento de la profundidad y del largo de las arrugas⁷⁶. En un amplio estudio de cohortes (n=4.025), la ingesta incrementada de vitamina C se asoció a una disminución de la probabilidad de tener arrugas faciales y sequedad cutánea y la ingesta de ácido linoleico, con menor atrofia y sequedad cutánea. Por el contrario, un incremento en el consumo de 17 g de grasa y de 50 g de hidratos de carbono se asoció a mayor probabilidad de presentar arrugas y atrofia cutánea⁴.

Discusión

Existe una alta demanda de terapias antienviejimiento cutáneo y se estima que se incrementará aún más¹⁵. La prescripción de suplementos o medicamentos sistémicos resulta atractiva, ya que permitiría evitar o disminuir el uso de terapia tópica o de procedimientos invasivos o mínimamente invasivos, los cuales pueden tener efectos adversos y estar limitados por su coste. La población general tiende a utilizar polivitamínicos o suplementos alimenticios por múltiples razones y, en los últimos años, ha aumentado el interés por los suplementos antienviejimiento¹⁵. Se calcula que más de la mitad de los adultos en Estados Unidos toman suplementos vitamínicos y se espera que este porcentaje aumente próximamente⁷⁷. La ingesta de vitaminas o suplementos es

percibida como algo natural y seguro⁷⁷. Sin embargo, la evidencia sobre su efectividad es muy cuestionable. Una reciente revisión sistemática no encontró beneficios en reducir la mortalidad general o cardiovascular con la suplementación de vitaminas A, C, B₁₂, B₃, B₆, D (con o sin calcio) y polivitamínicos ni de selenio o calcio⁷⁸. El organismo estadounidense de prevención (*US Preventive Services Task Force*) no recomienda la ingesta de vitaminas ni polivitamínicos para la prevención de enfermedad cardiovascular o cáncer⁷⁸. De hecho, recomienda evitar la suplementación de betacaroteno, debido a un posible aumento de la incidencia de cáncer de pulmón y de la mortalidad general y cardiovascular. Tampoco recomienda la utilización de vitamina E para la prevención de enfermedad cardiovascular o neoplásica y advierte de los potenciales riesgos de la suplementación de vitaminas o minerales en general: es más recomendable seguir una dieta sana y balanceada⁷⁸.

En el tratamiento sistémico del envejecimiento cutáneo se debe valorar rigurosamente el riesgo/beneficio de las intervenciones, ya que se intenta tratar o ralentizar un proceso natural, y no una enfermedad *per se*. En cuanto a la efectividad de los suplementos o fármacos, es muy difícil hacer recomendaciones y extraer conclusiones válidas, ya que la mayoría de los estudios disponibles son de pequeño tamaño, unicéntricos, incluyen generalmente solo mujeres, son de corta duración (la mayoría de 2 a 4 meses), de metodología heterogénea, utilizan diversos parámetros de evaluación y, en algunos casos, los estudios confirmatorios están realizados por el mismo equipo de investigadores. Además, falta una definición consensuada de qué respuestas son clínicamente relevantes⁷¹ y muchos estudios presentan evidentes conflictos de interés.

En nuestra revisión no hemos encontrado estudios clínicos prospectivos que avalen adecuadamente la utilización de metformina, melatonina, ácido tranexámico, vitaminas A, C, D, E y niacinamida, o cinc para el tratamiento del envejecimiento cutáneo. La evidencia sobre el uso de isotretinoína es escasa y su perfil de seguridad requiere tomar diversas precauciones antes de indicar su uso. Los resultados no son concluyentes para indicar TRH para el envejecimiento cutáneo. Además, se debe evaluar el riesgo cardiovascular y de cáncer de mama antes de indicarla⁷⁹. Tampoco hemos encontrado evidencia suficiente para recomendar la utilización de glucosamina, glutatión y coenzima Q10.

La suplementación con CHO representaría el tratamiento con mayor evidencia para disminuir los signos del envejecimiento cutáneo, con 24 ECA disponibles^{12,16,17,26,80,81}. Es de bajo coste y buen perfil de seguridad y podría presentar una sinergia con otros agentes antioxidantes o antiinflamatorios. También el AH oral es un tratamiento novedoso y bien tolerado y podría reducir el envejecimiento cutáneo^{19-22,26}. Queda por determinar la posología, peso molecular y duración óptima de los tratamientos con CHO y AH. Otros compuestos prometedores son el extracto del pino marítimo francés^{62,63} y el complejo marino⁷⁰.

Futuro del tratamiento sistémico del envejecimiento cutáneo

Ha cobrado especial interés el estudio de la senescencia celular, caracterizada por la detención del ciclo celular,

cambios en el epigenoma, transcriptoma, protoma y secretoma. Algunos marcadores de senescencia celular son niveles intracelulares incrementados de ADN de doble hebra dañado y fragmentado, de lipofuscina, de inhibidores del ciclo celular, como p16 y p21, y la presencia de un fenotipo secretor proinflamatorio. La presencia crónica de células senescentes se ha relacionado con el envejecimiento y con enfermedades cutáneas⁸². La destrucción de células senescentes puede disminuir la carcinogénesis y la incidencia de enfermedades relacionadas con el envejecimiento y prolongar la supervivencia en modelos animales⁸³.

El uso de agentes selectivos dirigidos contra las células senescentes de la dermis podría ser un tratamiento prometedor del envejecimiento cutáneo. Sin embargo, existen dudas sobre sus efectos colaterales, ya que, paradójicamente, la presencia transitoria de estas células puede ser beneficiosa durante la embriogénesis y la cicatrización de heridas⁸².

Un enfoque más conservador sería el uso de senomórficos, agentes capaces de modular las características contraproducentes de células senescentes y reiniciar la proliferación celular. Ejemplos de estas moléculas son inhibidores de mTOR, como la rapamicina. La administración puntual de este fármaco ha demostrado en modelos animales revertir diversas características de los fibroblastos senescentes⁸⁴, proteger contra el daño de la radiación ultravioleta⁸⁵ y reiniciar su proliferación⁸⁴.

La metformina también ha presentado propiedades senomórficas en fibroblastos pulmonares⁸⁶ y los flavonoides y extractos de plantas, como la *S. virgaurea*, son agentes con la capacidad de modular la senescencia celular⁸².

El uso de senolíticos y senomórficos parece una alternativa prometedora en el manejo del envejecimiento humano. La realización de estudios clínicos es necesaria para evaluar su efectividad y seguridad real.

Limitaciones

La presente revisión está limitada por ser narrativa y no una revisión sistemática de la literatura. Además, la mayoría de los estudios incluidos son estudios prospectivos o ensayos clínicos de pequeño tamaño y de metodología heterogénea.

Conclusiones

Diversos fármacos sistémicos y suplementos alimenticios podrían ser útiles en el tratamiento del envejecimiento cutáneo. Sin embargo, en la mayoría de los casos, la evidencia clínica es limitada. Antes de indicarlos, se debe evaluar cuidadosamente su posible riesgo/beneficio. El CHO y el AH presentan un buen perfil de seguridad y parecen ser los más avalados por la evidencia clínica disponible.

Conflicto de intereses

DMC ha recibido honorarios de laboratorios Isdin, Galenicum, Galderma, Cantabria Labs, UCB y Janssen. EJ es empleado de laboratorios Isdin. JPC es consultor de laboratorios Isdin. JGJ no refiere tener conflictos de interés.

La industria no tuvo ningún papel en el diseño y la realización del estudio, ni en la recogida, el análisis y la

interpretación de los datos, ni en la preparación, revisión o aprobación del manuscrito.

Bibliografía

- Lee H, Hong Y, Kim M. Structural and functional changes and possible molecular mechanisms in aged skin. *Int J Mol Sci.* 2021;22:12489.
- Sreekantaswamy SA, Butler DC, Shah AA. Reframing aging in dermatology: The role of the dermatologist in healthy aging. *Int J Womens Dermatol.* 2021;7:529–32.
- Crane JD, MacNeil LG, Lally JS, Ford RJ, Bujak AL, Brar IK, et al. Exercise-stimulated interleukin-15 is controlled by AMPK and regulates skin metabolism and aging. *Aging Cell.* 2015;14:625–34.
- Cosgrove MC, Franco OH, Granger SP, Murray PG, Mayes AE. Dietary nutrient intakes and skin-aging appearance among middle-aged American women. *Am J Clin Nutr.* 2007;86:1225–31.
- Bragazzi NL, Sellami M, Salem I, Conic R, Kimak M, Pigatto PDM, et al. Fasting and its impact on skin anatomy physiology, and physiopathology: A comprehensive review of the literature. *Nutrients.* 2019;11:249.
- Guan LL, Lim HW, Mohammad TF. Sunscreens and photoaging: A review of current literature. *Am J Clin Dermatol.* 2021;22:819–28.
- Honeybrook A, Bernstein E. Oral isotretinoin and photoaging: A review. *J Cosmet Dermatol.* 2020;19:1548–54.
- Bravo BS, Azulay DR, Luiz RR, Mandarin-de-Lacerda CA, Cuzzi T, Azulay MM. Oral isotretinoin in photoaging: Objective histological evidence of efficacy and durability. *An Bras Dermatol.* 2015;90:479–86.
- Kalil CL, Fachinello FZ, Lamb FM, Comunello LN. Use of oral isotretinoin in photoaging therapy. *Skinmed.* 2008;7:10–4.
- Rabello-Fonseca RM, Azulay DR, Luiz RR, Mandarin-de-Lacerda CA, Cuzzi T, Manela-Azulay M. Oral isotretinoin in photoaging: Clinical and histopathological evidence of efficacy of an off-label indication. *J Eur Acad Dermatol Venereol.* 2009;23:115–23.
- Bagatin E, Parada MO, Miot HA, Hassun KM, Michalany N, Talarico S. A randomized and controlled trial about the use of oral isotretinoin for photoaging. *Int J Dermatol.* 2010;49:207–14.
- De Miranda RB, Weimer P, Rossi RC. Effects of hydrolyzed collagen supplementation on skin aging: A systematic review and meta-analysis. *Int J Dermatol.* 2021;60:1449–61.
- Zague V, de Freitas V, da Costa Rosa M, de Castro GÁ, Jaeger RG, Machado-Santelli GM. Collagen hydrolysate intake increases skin collagen expression and suppresses matrix metalloproteinase 2 activity. *J Med Food.* 2011;14:618–24.
- Ohara H, Ichikawa S, Matsumoto H, Akiyama M, Fujimoto N, Kobayashi T, et al. Collagen-derived dipeptide, proline-hydroxyproline, stimulates cell proliferation and hyaluronic acid synthesis in cultured human dermal fibroblasts. *J Dermatol.* 2010;37:330–8.
- Albornoz CA, Shah S, Murgia RD, Wang JV, Saedi N. Understanding aesthetic interest in oral collagen peptides: A 5-year national assessment. *J Cosmet Dermatol.* 2021;20:566–8.
- Maia Campos PM, Franco RS, Kakuda L, Cadioli GF, Costa GM, Bouvret E. Oral supplementation with hydrolyzed fish cartilage improves the morphological and structural characteristics of the skin: A double-blind placebo-controlled clinical study. *Molecules.* 2021;26:4880.
- Miyanaga M, Uchiyama T, Motoyama A, Ochiai N, Ueda O, Ogo M. Oral supplementation of collagen peptides improves skin hydration by increasing the natural moisturizing factor content in the stratum corneum: A randomized, double-blind placebo-controlled clinical trial. *Skin Pharmacol Physiol.* 2021;34:115–27.
- Han K, Hong K-B, Ahn Y, Jo K, Jung J, Suh HJ. Effects of collagen-tripeptide and galacto-oligosaccharide mixture on skin photoaging inhibition in UVB-exposed hairless mice. *Photochem Photobiol.* 2022, doi 10.1111/php.13618. Epub ahead of print.
- Michelotti A, Cestone E, De Ponti I, Pisati M, Sparta E, Tursi F. Oral intake of a new full-spectrum hyaluronan improves skin profilometry and ageing: A randomized, double-blind, placebo-controlled clinical trial. *Eur J Dermatol.* 2021;31:798–805.
- Hsu T-F, Su Z-R, Hsieh Y-H, Wang M-F, Oe M, Matsuoka R, et al. Oral hyaluronan relieves wrinkles and improves dry skin: A 12-week double-blinded placebo-controlled study. *Nutrients.* 2021;13:2220.
- Oe M, Sakai S, Yoshida H, Okado N, Kaneda H, Masuda Y, et al. Oral hyaluronan relieves wrinkles: A double-blinded, placebo-controlled study over a 12-week period. *Clin Cosmet Investig Dermatol.* 2017;10:267–73.
- Kawada C, Yoshida T, Yoshida H, Sakamoto W, Odanaka W, Sato T, et al. Ingestion of hyaluronans (molecular weights 800 k and 300 k) improves dry skin conditions: A randomized, double blind, controlled study. *J Clin Biochem Nutr.* 2015;56:66–73.
- Kawada C, Yoshida T, Yoshida H, Matsuoka R, Sakamoto W, Odanaka W, et al. Ingested hyaluronan moisturizes dry skin. *Nutr J.* 2014;13:70.
- Göllner I, Voss W, von Hehn U, Kammerer S. Ingestion of an oral hyaluronan solution improves skin hydration, wrinkle reduction elasticity, and skin roughness: Results of a clinical study. *J Evid Based Complementary Altern Med.* 2017;22:816–23.
- Aguirre A, Gil-Quintana E, Fenaux M, Erdozain S, Sarria I. Beneficial effects of oral supplementation with ovoiderm on human skin physiology: Two pilot studies. *J Diet Suppl.* 2017;14:706–14.
- Kalman DS, Hewlings S. The effect of oral hydrolyzed eggshell membrane on the appearance of hair, skin, and nails in healthy middle-aged adults: A randomized double-blind placebo-controlled clinical trial. *J Cosmet Dermatol.* 2020;19:1463–72.
- Kim HJ, Moon SH, Cho SH, Lee JD, Kim HS. Efficacy and safety of tranexamic acid in melasma: A meta-analysis and systematic review. *Acta Derm Venereol.* 2017;97:776–81.
- Passeron T, Picardo M. Melasma, a photoaging disorder. *Pigment Cell Melanoma Res.* 2018;31:461–5.
- Hiramoto K, Yamate Y, Sugiyama D, Matsuda K, Iizuka Y, Yamaguchi T. Effect of tranexamic acid in improving the lifespan of naturally aging mice. *Inflammopharmacology.* 2019;27:1319–23.
- Hiramoto K, Yamate Y, Sugiyama D, Matsuda K, Iizuka Y, Yamaguchi T. Ameliorative effect of tranexamic acid on physiological skin aging and its sex difference in mice. *Arch Dermatol Res.* 2019;311:545–53.
- Hiramoto K, Sugiyama D, Takahashi Y, Mafune E. The amelioration effect of tranexamic acid in wrinkles induced by skin dryness. *Biomed Pharmacother.* 2016;80:16–22.
- Hiramoto K, Yamate Y, Sugiyama D, Matsuda K, Iizuka Y, Yamaguchi T. Tranexamic acid inhibits the plasma and non-irradiated skin markers of photoaging induced by long-term UVA eye irradiation in female mice. *Biomed Pharmacother.* 2018;107:54–8.
- Zhang L, Tan W-Q, Fang Q-Q, Zhao W-Y, Zhao Q-M, Gao J, et al. Tranexamic acid for adults with melasma: A systematic review and meta-analysis. *Biomed Res Int.* 2018;2018:1683414.
- Majidian M, Kolli H, Moy RL. Management of skin thinning and aging: Review of therapies for neocollagenesis; hormones and energy devices. *Int J Dermatol.* 2021;60:1481–7.
- Sumino H, Ichikawa S, Abe M, Endo Y, Ishikawa O, Kurabayashi M. Effects of aging, menopause, and hormone replacement therapy on forearm skin elasticity in women. *J Am Geriatr Soc.* 2004;52:945–9.
- Sator P-G, Sator MO, Schmidt JB, Nahavandi H, Radakovic S, Huber JC, et al. A prospective, randomized, double-blind,

- placebo-controlled study on the influence of a hormone replacement therapy on skin aging in postmenopausal women. *Climacteric*. 2007;10:320–34.
37. Brincat M, Moniz CF, Studd JW, Darby AJ, Magos A, Cooper D. Sex hormones and skin collagen content in postmenopausal women. *Br Med J (Clin Res Ed)*. 1983;287:1337–8.
 38. Savvas M, Bishop J, Laurent G, Watson N, Studd J. Type III collagen content in the skin of postmenopausal women receiving oestradiol and testosterone implants. *Br J Obstet Gynaecol*. 1993;100:154–6.
 39. Piérard GE, Hermanns-Lê T, Paquet P, Piérard-Franchimont C. Skin viscoelasticity during hormone replacement therapy for climacteric ageing. *Int J Cosmet Sci*. 2014;36:88–92.
 40. Phillips TJ, Symons J, Menon S, HT Study Group. Does hormone therapy improve age-related skin changes in postmenopausal women? A randomized, double-blind, double-dummy, placebo-controlled multicenter study assessing the effects of norethindrone acetate and ethinyl estradiol in the improvement of mild to moderate age-related skin changes in postmenopausal women. *J Am Acad Dermatol*. 2008;59:397–404, e3.
 41. Rudman D, Feller AG, Cohn L, Shetty KR, Rudman IW, Draper MW. Effects of human growth hormone on body composition in elderly men. *Horm Res*. 1991;36:73–81.
 42. Rudman D, Feller AG, Nagraj HS, Gergans GA, Lalitha PY, Goldberg AF, et al. Effects of human growth hormone in men over 60 years old. *N Engl J Med*. 1990;323:1–6.
 43. Pourang A, Tisack A, Ezekwe N, Torres AE, Kohli I, Hamzavi IH, et al. Effects of visible light on mechanisms of skin photoaging. *Photodermatol Photoimmunol Photomed*. 2022 May;38:191–6.
 44. Segars K, McCarver V, Miller RA. Dermatologic applications of polydodium leucotomus: A literature review. *J Clin Aesthet Dermatol*. 2021;14:50–60.
 45. Granger C, Aladren S, Delgado J, Garre A, Trullas C, Gilaberte Y. Prospective evaluation of the efficacy of a food supplement in increasing photoprotection and improving selective markers related to skin photo-ageing. *Dermatol Ther (Heidelb)*. 2020;10:163–78.
 46. Žmitek K, Pogačnik T, Mervic L, Žmitek J, Pravst I. The effect of dietary intake of coenzyme Q10 on skin parameters and condition: Results of a randomised, placebo-controlled, double-blind study. *Biofactors*. 2017;43:132–40.
 47. Žmitek K, Žmitek J, Rogl Butina M, Pogačnik T. Effects of a combination of water-soluble coenzyme Q10 and collagen on skin parameters and condition: Results of a randomised, placebo-controlled double-blind study. *Nutrients*. 2020;12:E618.
 48. Gueniche A, Castiel-Higouenc I. Efficacy of glucosamine sulphate in skin ageing: Results from an ex vivo anti-ageing model and a clinical trial. *Skin Pharmacol Physiol*. 2017;30:36–41.
 49. Murad H, Tabibian MP. The effect of an oral supplement containing glucosamine, amino acids, minerals, and antioxidants on cutaneous aging: A preliminary study. *J Dermatolog Treat*. 2001;12:47–51.
 50. Sitohang IB, Ninditya S. Systemic glutathione as a skin-whitening agent in adult. *Dermatol Res Pract*. 2020;2020:8547960.
 51. Dilokthornsakul W, Dhippayom T, Dilokthornsakul P. The clinical effect of glutathione on skin color and other related skin conditions: A systematic review. *J Cosmet Dermatol*. 2019;18:728–37.
 52. Duperray J, Sergheraert R, Chalothorn K, Tachalardmanee P, Perin F. The effects of the oral supplementation of L-Cystine associated with reduced L-Glutathione-GSH on human skin pigmentation: A randomized, double-blinded, benchmark and placebo-controlled clinical trial. *J Cosmet Dermatol*. 2022;21:802–13.
 53. Wahab S, Anwar AI, Zainuddin AN, Hutabarat EN, Anwar AA, Kurniadi I. Combination of topical and oral glutathione as a skin-whitening agent: A double-blind randomized controlled clinical trial. *Int J Dermatol*. 2021;60:1013–8.
 54. Sitohang IB, Anwar AI, Jusuf NK, Arimuko A, Norawati L, Veronica S. Evaluating oral glutathione plus ascorbic acid, alpha-lipoic acid, and zinc aspartate as a skin-lightening agent: An Indonesian multicenter randomized, controlled trial. *J Clin Aesthet Dermatol*. 2021;14:E53–8.
 55. Bocheva G, Slominski RM, Janjetovic Z, Kim T-K, Böhm M, Steinbrink K, et al. Protective role of melatonin and its metabolites in skin aging. *Int J Mol Sci*. 2022;23:1238.
 56. Campbell JM, Bellman SM, Stephenson MD, Lisy K. Metformin reduces all-cause mortality and diseases of ageing independent of its effect on diabetes control: A systematic review and meta-analysis. *Ageing Res Rev*. 2017;40:31–44.
 57. Chen S, Gan D, Lin S, Zhong Y, Chen M, Zou X, et al. Metformin in aging and aging-related diseases: Clinical applications and relevant mechanisms. *Theranostics*. 2022;12:2722–40.
 58. Martin-Montalvo A, Mercken EM, Mitchell SJ, Palacios HH, Mote PL, Scheibye-Knudsen M, et al. Metformin improves healthspan and lifespan in mice. *Nat Commun*. 2013;4:2192.
 59. Justice JN, Niedernhofer L, Robbins PD, Aroda VR, Espeland MA, Kritchevsky SB, et al. Development of clinical trials to extend healthy lifespan. *Cardiovasc Endocrinol Metab*. 2018;7:80–3.
 60. Rohdewald P. Pleiotropic effects of French maritime pine bark extract to promote healthy aging. *Rejuvenation Res*. 2019;22:210–7.
 61. Grether-Beck S, Marini A, Jaenicke T, Krutmann J. French maritime pine bark extract (Pycnogenol®) effects on human skin: Clinical and molecular evidence. *Skin Pharmacol Physiol*. 2016;29:13–7.
 62. Furumura M, Sato N, Kusaba N, Takagaki K, Nakayama J. Oral administration of French maritime pine bark extract (Flavangenol®) improves clinical symptoms in photoaged facial skin. *Clin Interv Aging*. 2012;7:275–86.
 63. Thom E. A randomized, double-blind, placebo-controlled study on the clinical efficacy of oral treatment with DermaVite on ageing symptoms of the skin. *J Int Med Res*. 2005;33:267–72.
 64. Marini A, Grether-Beck S, Jaenicke T, Weber M, Burki C, Formann P, et al. Pycnogenol® effects on skin elasticity and hydration coincide with increased gene expressions of collagen type I and hyaluronic acid synthase in women. *Skin Pharmacol Physiol*. 2012;25:86–92.
 65. Zhao H, Wu J, Wang N, Grether-Beck S, Krutmann J, Wei L. Oral Pycnogenol® intake benefits the skin in urban chinese outdoor workers: A randomized, placebo-controlled double-blind, and crossover intervention study. *Skin Pharmacol Physiol*. 2021;34:135–45.
 66. Stephens TJ, Sigler ML, Hino PD, Moigne AL, Dispensa L. A randomized, double-blind placebo-controlled clinical trial evaluating an oral anti-aging skin care supplement for treating photodamaged skin. *J Clin Aesthet Dermatol*. 2016;9:25–32.
 67. Stephens TJ, Sigler ML, Herndon JH, Dispensa L, Le Moigne A. A placebo-controlled, double-blind clinical trial to evaluate the efficacy of Imedeem® Time Perfection® for improving the appearance of photodamaged skin. *Clin Cosmet Investig Dermatol*. 2016;9:63–70.
 68. Costa A, Pegas Pereira ES, Assumpção EC, Calixto dos Santos FB, Ota FS, de Oliveira Pereira M, et al. Assessment of clinical effects and safety of an oral supplement based on marine protein, vitamin C, grape seed extract, zinc, and tomato extract in the improvement of visible signs of skin aging in men. *Clin Cosmet Investig Dermatol*. 2015;8:319–28.
 69. Skovgaard GR, Jensen AS, Sigler ML. Effect of a novel dietary supplement on skin aging in post-menopausal women. *Eur J Clin Nutr*. 2006;60:1201–6.

70. Birnbaum JE, McDaniel DH, Hickman J, Dispensa L, Le Moigne A, Buchner L. A multicenter, placebo-controlled, double-blind clinical trial assessing the effects of a multicomponent nutritional supplement for treating photoaged skin in healthy women. *J Cosmet Dermatol.* 2017;16:120–31.
71. Birnbaum J, Le Moigne A, Dispensa L, Buchner L. A review of clinical trials conducted with oral multicomponent dietary supplements for improving Photoaged Skin. *J Drugs Dermatol.* 2015;14:1453–61.
72. Zhang S, Duan E. Fighting against skin aging: The way from bench to bedside. *Cell Transplant.* 2018;27:729–38.
73. Myung D-B, Lee J-H, Han H-S, Lee K-Y, Ahn HS, Shin Y-K, et al. Oral intake of *Hydrangea serrata* (thunb.) ser. leaves extract improves wrinkles, hydration, elasticity, texture, and roughness in human skin: A randomized double-blind, placebo-controlled study. *Nutrients.* 2020;12:E1588.
74. Rybak I, Carrington AE, Dhaliwal S, Hasan A, Wu H, Burney W, et al. Prospective randomized controlled trial on the effects of almonds on facial wrinkles and pigmentation. *Nutrients.* 2021;13:785.
75. Foolad N, Vaughn AR, Rybak I, Burney WA, Chodur GM, Newman JW, et al. Prospective randomized controlled pilot study on the effects of almond consumption on skin lipids and wrinkles. *Phytother Res.* 2019;33:3212–7.
76. Fam VW, Holt RR, Keen CL, Sivamani RK, Hackman RM. Prospective evaluation of mango fruit intake on facial wrinkles and erythema in postmenopausal women: A randomized clinical pilot study. *Nutrients.* 2020;12:E3381.
77. Ubel PA. Why too many vitamins feels just about right. *JAMA Intern Med.* 2022;182:791–2.
78. Mangione CM, Barry MJ, Nicholson WK, Cabana M, Chelmos D, Coker TR, et al., Preventive Services Task Force US. Vitamin mineral, and multivitamin supplementation to prevent cardiovascular disease and cancer: US Preventive Services Task Force recommendation statement. *JAMA.* 2022;327:2326–33.
79. Rozenberg S, Di Pietrantonio V, Vandromme J, Gilles C. Menopausal hormone therapy and breast cancer risk. *Best Pract Res Clin Endocrinol Metab.* 2021;35:101577.
80. Kim D-U, Chung H-C, Choi J, Sakai Y, Lee B-Y. Oral intake of low-molecular-weight collagen peptide improves hydration, elasticity, and wrinkling in human skin: A randomized double-blind, placebo-controlled study. *Nutrients.* 2018;10:E826.
81. Evans M, Lewis ED, Zakaria N, Pelipyagina T, Guthrie N. A randomized, triple-blind, placebo-controlled, parallel study to evaluate the efficacy of a freshwater marine collagen on skin wrinkles and elasticity. *J Cosmet Dermatol.* 2021;20:825–34.
82. Pils V, Ring N, Valdivieso K, Lämmermann I, Gruber F, Schosserer M, et al. Promises and challenges of senolytics in skin regeneration, pathology and ageing. *Mech Ageing Dev.* 2021;200:111588.
83. Baker DJ, Childs BG, Durik M, Wijers ME, Sieben CJ, Zhong J, et al. Naturally occurring p16(Ink4a)-positive cells shorten healthy lifespan. *Nature.* 2016;530:184–9.
84. Walters HE, Deneka-Hannemann S, Cox LS. Reversal of phenotypes of cellular senescence by pan-mTOR inhibition. *Aging (Albany NY).* 2016;8:231–44.
85. Bai G-L, Wang P, Huang X, Wang Z-Y, Cao D, Liu C, et al. Rapamycin protects skin fibroblasts from UVA-induced photoaging by inhibition of p53 and phosphorylated HSP27. *Front Cell Dev Biol.* 2021;9:633331.
86. Noren Hooten N, Martin-Montalvo A, Dluzen DF, Zhang Y, Bernier M, Zonderman AB, et al. Metformin-mediated increase in DICER1 regulates microRNA expression and cellular senescence. *Aging Cell.* 2016;15:572–81.
87. Hernández-Pérez E, Khawaja HA, Álvarez TY. Oral isotretinoin as part of the treatment of cutaneous aging. *Dermatol Surg.* 2000;26:649–52.
88. Bagatin E, Guadanhim LR, Enokihara MM, Sanudo A, Talarico S, Miot HA, et al. Low-dose oral isotretinoin versus topical retinoic acid for photoaging: A randomized, comparative study. *Int J Dermatol.* 2014;53:114–22.
89. Ianhez M, Pinto SA, Miot HA, Bagatin E. A randomized, open, controlled trial of tretinoin 0.05% cream vs. low-dose oral isotretinoin for the treatment of field cancerization. *Int J Dermatol.* 2019;58:365–73.
90. Lin P, Alexander RA, Liang C-H, Liu C, Lin Y-H, Lin Y-H, et al. Collagen formula with Djulis for improvement of skin hydration, brightness, texture, crow's feet, and collagen content: A double-blind, randomized, placebo-controlled trial. *J Cosmet Dermatol.* 2021;20:188–94.