



ACADEMIA ESPAÑOLA  
DE DERMATOLOGÍA  
Y VENEREOLÓGIA

# ACTAS Dermo-Sifiliográficas

Full English text available at  
[www.actasdermo.org](http://www.actasdermo.org)



## ORIGINAL

# [Artículo traducido] Análisis comparativo de los nódulos umbilicales en pacientes masculinos y femeninos: un estudio retrospectivo de 20 años



N.T. Onyishi<sup>a</sup> y O.C. Okafor<sup>b,\*</sup>

<sup>a</sup> Histopathology Department, Enugu State University College of Medicine, Enugu, Enugu State, Nigeria

<sup>b</sup> Department of Morbid Anatomy, University of Nigeria Teaching Hospital, Ituku/Ozalla, Enugu State, Nigeria

Recibido el 15 de noviembre de 2021; aceptado el 3 de marzo de 2022

Disponible en Internet el 11 de junio de 2022

### PALABRAS CLAVE

Lesiones umbilicales;  
Metástasis umbilical;  
Endometriosis umbilical;  
Biopsias umbilicales;  
Nódulos umbilicales;  
Enfermedad umbilical

### Resumen

**Antecedentes y objetivo:** Se sabe que en el ombligo se presentan metástasis de neoplasias de diversos órganos viscerales. Es imperativo el diagnóstico preciso y correcto de las lesiones umbilicales, ya que la caracterización metastásica implica una situación subyacente grave con un pronóstico nefasto. Es deseable la identificación de las características demográficas que pueden contribuir a la resolución diagnóstica de las lesiones umbilicales. Analizamos las biopsias umbilicales recibidas durante un periodo de 20 años para determinar los atributos distintivos de género de los nódulos umbilicales.

**Material y método:** Se identificaron y analizaron todas las biopsias umbilicales recibidas en nuestro departamento desde el 1 de enero del 2000 hasta el 31 de diciembre del 2019. Los datos adquiridos incluyeron el sexo del paciente, la edad, la fecha de la biopsia, el tipo de biopsia y los diagnósticos histopatológicos, y se analizaron mediante un software informático.

**Resultados:** Hubo 67 biopsias umbilicales de 22 hombres y 45 mujeres dando una relación hombre: mujer de 1:2. La diferencia entre la edad media (DE) de los hombres (47,8 años [19,4 años]) y la de las mujeres (42,8 años [13,9 años]) no fue estadísticamente significativa ( $p = 0,28$ ). Veinticinco de las 67 lesiones umbilicales fueron benignas, mientras que 42 fueron malignas. El 90,9% de las biopsias en hombres fueron malignas y el 9,1% benignas, mientras que el 48,9% de las biopsias en mujeres fueron malignas y el 51,1%, benignas. El riesgo de que una biopsia umbilical fuera maligna en hombres en comparación con mujeres fue de 10,5 (RP = 10,5; IC del 95% = 2,2 a 50,1).

Véase contenido relacionado en DOI: <https://doi.org/10.1016/j.ad.2022.03.001>

\* Autor para correspondencia.

Correo electrónico: [okechukwu.okafor@gmail.com](mailto:okechukwu.okafor@gmail.com) (O.C. Okafor).

<https://doi.org/10.1016/j.ad.2022.06.006>

0001-7310/© 2022 AEDV. Publicado por Elsevier España, S.L.U. Este es un artículo Open Access bajo la licencia CC BY-NC-ND (<http://creativecommons.org/licenses/by-nc-nd/4.0/>).

**KEYWORDS**

Umbilical lesions;  
Umbilical metastasis;  
Umbilical  
endometriosis;  
Umbilical biopsies;  
Umbilical nodules;  
Umbilical disease

**Conclusión:** Las biopsias umbilicales fueron relativamente poco frecuentes en nuestra práctica y fueron más comunes en mujeres que en hombres. Las lesiones umbilicales que presentan los varones son en su mayoría malignas. En general, el 78% de todas las lesiones umbilicales en mujeres fueron de derivación ginecológica.

© 2022 AEDV. Publicado por Elsevier España, S.L.U. Este es un artículo Open Access bajo la licencia CC BY-NC-ND (<http://creativecommons.org/licenses/by-nc-nd/4.0/>).

### Comparative Analysis of Umbilical Nodules in Male and Female Patients: A 20-Year Retrospective Study

**Abstract**

**Background and aims:** The umbilicus is known to receive metastatic malignancy from diverse visceral organs. Accurate and correct diagnosis of umbilical lesions is imperative since metastatic malignancy signifies a serious underlying situation with dire prognosis. Identification of demographic features that can contribute to diagnostic resolution of umbilical lesions is desirable. We analyzed umbilical biopsies received over a 20-year period to determine any gender distinctive attributes of umbilical nodules.

**Materials and method:** All umbilical biopsies received in our department from 1st January 2000 to 31st December 2019 were identified and analyzed. Data acquired included patient's gender, age, date of biopsy, type of biopsy and histopathological diagnoses and these were analyzed using computer software.

**Results:** There were 67 umbilical biopsies from 22 males and 45 females giving a male: female ratio of 1:2. The difference between the mean age (SD) of male patients [47.8 years (19.4 years)] and that of the females [42.8 years (13.9 years)] was not statistically significant ( $P=0.28$ ). Twenty-five of the 67 umbilical lesions were benign while 42 were malignant. About 90.9% of biopsies in males were malignant and 9.1% benign while 48.9% of biopsies in females were malignant and 51.1% benign. The odds of malignant umbilical biopsy in males compared to females is 10.5 [OR = 10.5; 95% CI = 2.2–50.1].

**Conclusion:** Umbilical biopsies were relatively infrequent in our practice and were more common in females than males. Umbilical lesions presented by males are mostly malignant. Overall, 78% of all umbilical lesions in females were of gynecological derivation.

© 2022 AEDV. Published by Elsevier España, S.L.U. This is an open access article under the CC BY-NC-ND license (<http://creativecommons.org/licenses/by-nc-nd/4.0/>).

## Introducción

El ombligo es una depresión cicatricial que inmortaliza el sitio de unión prenatal del bebé a su madre. Está situado en el centro de la pared abdominal anterior, en el punto más elevado de la cresta ilíaca, en el lado opuesto al 4.º disco lumbar o en el lado opuesto al disco situado entre la 3.ª y la 4.ª vértebras lumbares<sup>1</sup>. Se ha reportado que la altura y profundidad medias (DE) del ombligo en sujetos no obesos es de 2,1 cm (0,6 cm) y 2,3 cm (0,7 cm), respectivamente<sup>2</sup>.

A veces, el ombligo se convierte en el foco de la atención clínica, ya que es sabido que existe una serie de situaciones que le afectan. Con diferencia, la lesión neoplásica umbilical más prevalente es la metastásica. Homónimamente denominada nódulo de Sister Mary Joseph (SMJN), a menudo es indicativa de una neoplasia visceral subyacente avanzada, con pronóstico nefasto. A pesar de que las metástasis umbilicales se han considerado raras, y representan solo un 10% de todas las metástasis cutáneas<sup>3</sup>, la región umbilical es la única entre las regiones cutáneas que constituye un punto focal metastásico de tumores primarios de diversos órganos humanos<sup>4</sup>.

Las características diferenciales de una masa o nódulo umbilical son diversas, pudiendo suponer a veces un reto o

incertidumbre diagnósticos<sup>5,6</sup>. Dado que las neoplasias constituyen una elevada proporción de las lesiones incidentales umbilicales, y dado que las neoplasias malignas más comunes en el ombligo son los tumores metastásicos (SMJN), lo cual es sinónimo de una situación subyacente más grave, los diagnósticos precisos y correctos son imperativos. Es deseable identificar las características demográficas y clínicas que puedan contribuir a la resolución diagnóstica en un inicio. Ha et al.<sup>7</sup> investigaron las diferencias clínicas y demoscópicas que pueden distinguir entre lesiones umbilicales benignas y malignas.

En el presente estudio, se analizaron las biopsias umbilicales recibidas en un hospital terciario de una población africana de raza negra durante un periodo de 20 años, con arreglo al sexo de los sujetos, a fin de determinar si existían atributos distintivos de género de los nódulos umbilicales.

## Materiales y métodos

Estudio descriptivo, retrospectivo y transversal de todas las biopsias umbilicales analizadas en el Departamento de Anatomía Mórbida del Hospital Universitario de Nigeria en Ituku-Ozalla (UNTH) desde el 1 de enero del 2000 al 31 de diciembre del 2019. El UNTH es un hospital universita-

rio docente y un centro terciario de referencia situado en el estado de Enugu, en el sudeste de Nigeria, que atrae a pacientes de todos los estratos socioeconómicos sin sesgo alguno. El estudio fue aprobado por el comité de ética de investigación de UNTH.

Se realizó una búsqueda en los registros electrónicos de nuestro departamento, identificándose todas las biopsias umbilicales presentadas durante el periodo sometido a revisión. Los datos extraídos incluyeron el sexo del paciente, su edad, fecha de la biopsia, el tipo de la biopsia, los diagnósticos histopatológicos y el sitio del tumor primario, según el caso. Los datos así obtenidos se introdujeron en el software Statistical Package for Social Sciences (SPSS), así como el software estadístico R, separados por la variable de sexo, y se analizaron y graficaron utilizando el paquete ggplot2 de R<sup>8,9</sup>. Se analizaron las variables continuas utilizando medias (DE), comparándose mediante la prueba de la t de Student. Las variables categóricas se analizaron utilizando frecuencias, comparándose mediante la prueba  $\chi^2$  de Pearson. Se consideró significativo un nivel alfa de  $<0,05$ .

## Resultados

Solo se presentaron 67 biopsias umbilicales de entre 2.620 biopsias cutáneas recibidas en un periodo de 20 años. Por tanto, las biopsias umbilicales constituyeron el 2,6% de todas las biopsias cutáneas durante el periodo de revisión, lo cual se traduce en cerca de 3 biopsias umbilicales al año. Fueron 22 varones y 45 mujeres, lo cual arroja una ratio hombre:mujer de 1:2. Las edades de los sujetos varones fluctuó entre 6 y 79 años, siendo la de las mujeres de 22 a 76 años. La edad media (DE) de los pacientes varones fue de 47,8 años (19,4 años) y la de las mujeres fue de 42,8 años (13,9 años). La diferencia entre las edades medias de ambos sexos no fue estadísticamente significativa ( $t[df_{32}] = -1,09$ ;  $p = 0,28$ ).

La **tabla 1** muestra los diagnósticos histológicos y la naturaleza biológica de las lesiones umbilicales en ambos sexos, reflejando que 25 (37,3%) de las 67 biopsias umbilicales fueron benignas, mientras que 42 (62,7%) fueron malignas. Mientras que las lesiones malignas se produjeron con una frecuencia casi similar tanto en varones como en mujeres, 23 de entre 25 lesiones benignas se produjeron en mujeres y fueron casi íntegramente endometriosis (**fig. 1**). En general, el 78% de todas las lesiones umbilicales en mujeres fueron de origen ginecológico (endometriosis y neoplasias ginecológicas). La edad media (DE) de los pacientes con lesiones umbilicales benignas en comparación con los diagnósticos malignos fue de 32,8 (8,3) frente a 51,4 (15,3) años. La diferencia fue estadísticamente significativa ( $t[df_{64}] = -6,44$ ,  $p < 0,001$ ).

La **tabla 2** es una tabulación cruzada de la naturaleza de la lesión por sexo del paciente, que refleja una asociación estadísticamente fuerte entre las 2 variables ( $\chi^2[1] = 11,2$ ;  $p = 0,001$ ). Cerca del 91% (20/22) de las biopsias en varones fueron malignas y el 9,1% de ellas (2/22) fueron benignas. En comparación, el 48,9% de las biopsias en mujeres fueron malignas y el 51,1% fueron benignas. La odds ratio (OR) de las biopsias umbilicales malignas en varones, con respecto a las mujeres, fue de 10,5 (OR = 10,5; IC del 95% = 2,2-50,1).

Histológicamente, las principales enfermedades subyacentes de las biopsias umbilicales fueron endometriosis y

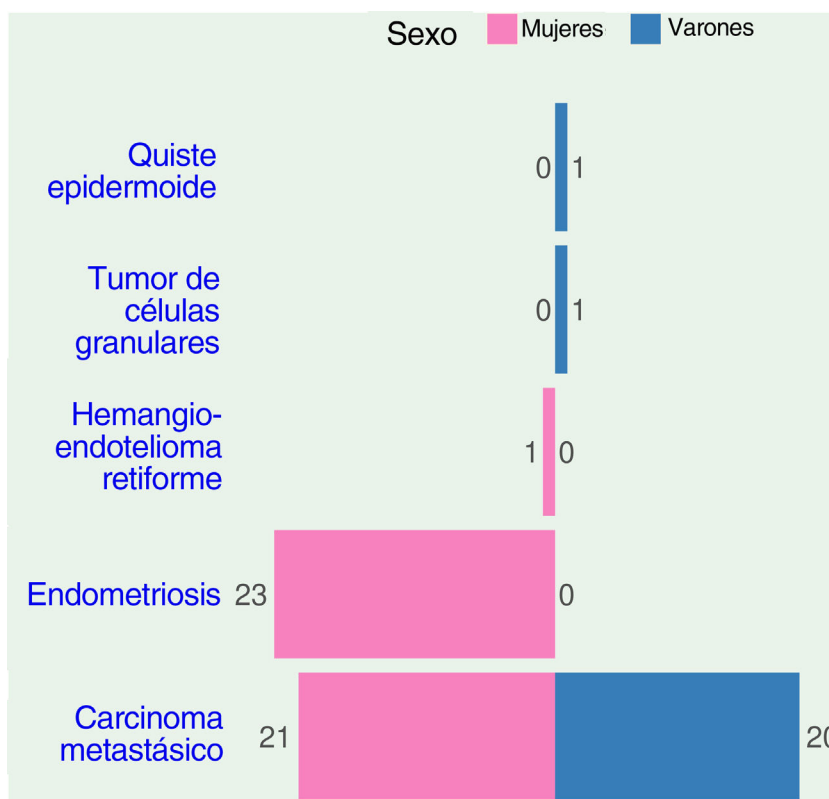
**Tabla 1** Grupo de edad, naturaleza de las lesiones y diagnósticos histológicos de biopsias umbilicales estratificados conforme al sexo de los pacientes

	Sexo de los pacientes	
	Mujeres	Hombres
<i>Grupo de edad</i>		
< 25 años	1	1
25-34 años	14	5
35-44 años	15	5
45-54 años	4	2
55 años o más	11	9
Total	45	22
<i>Naturaleza de la lesión</i>		
Benigna	23	2
Maligna	22	20
Total	45	22
<i>Diagnóstico histológico</i>		
Endometriosis	23	0
Quiste epidermoide	0	1
Tumor de células granulares	0	1
Carcinoma metastásico	21	20
Hemangioendoteliooma retiforme	1	0
Total	45	22

cánceres metastásicos (SMJN). La **tabla 3** muestra la histología de los cánceres metastásicos y sus órganos primarios para pacientes varones y mujeres. En los varones, el colon fue el sitio principal del tumor primario, seguido del estómago, mientras que en las mujeres el ovario fue el sitio más común, seguido del páncreas y el útero (**fig. 2**). En conjunto, el colon fue la localización del tumor primario más común en cuanto a aportación de metástasis al ombligo, contribuyendo al 19,5% de todos los carcinomas metastásicos. El ovario ocupó el segundo lugar (17,1%) y el estómago el tercero (14,7%) en cuanto a fuente más común de metástasis en el ombligo. La fuente primaria de metástasis umbilicales no se detectó en el 19,5% de los casos (**fig. 3**).

## Discusión

En el presente estudio, analizamos las características demográficas y patológicas de las biopsias umbilicales recibidas en un laboratorio histopatológico durante un periodo de 20 años y comparamos las características de los nódulos umbilicales en varones y mujeres a fin de comprobar si existían características distintivas de género que pudieran ser útiles en términos de valoración clínica. El ombligo es un sitio anatómico que puede presentar una gama de entidades patológicas, tales como cánceres metastásicos y primarios, neoplasias benignas, endometriosis, lesiones evolutivas y senos pilonidales, entre otros<sup>6,7,10,11</sup>. Con esta variedad de situaciones, y estableciendo el ombligo como foco de depósito metastásico desde diversos órganos viscerales, es necesario realizar una evaluación y un diagnóstico precisos de las lesiones umbilicales. Nuestro estudio documenta la infrecuencia relativa de nódulos umbilicales (2,6%) de todas las biopsias cutáneas en nuestro centro. Sin embargo, las



**Figura 1** Gráfico de barras divergente que muestra el recuento de las diversas lesiones umbilicales diferenciadas por género.

**Tabla 2** Tabulación cruzada entre la naturaleza de la lesión y el sexo de los 67 casos de biopsias umbilicales

Sexo	Naturaleza de la lesión		Total	Estadísticas
	Maligna	Benigna		
Varones	20 (90,9)	2 (9,1)	22 (100)	$\chi^2(1) = 11,2; p = 0,001$ V de Cramer = 0,408; $p = 0,001$ OR = 10,5; IC del 95% = 2,2; 50,1
Mujeres	22 (48,9)	23 (51,1)	45 (100)	
Total	42 (62,7)	25 (37,3)	67 (100)	

cifras cuantiosas de neoplasias metastásicas que emergen del ombligo confieren a las lesiones umbilicales una significación pronóstica considerable. Mientras la evaluación histopatológica arroja diagnósticos definitivos en caso de tumores umbilicales, las características demográficas, clínicas y demoscópicas podrían apuntar a unos diagnósticos probables de la lesión en cuestión<sup>7,11</sup> la mayoría de las veces.

No hay escasez de artículos centrados en el ombligo en la literatura médica. Existen también informes de casos y series de casos de cánceres metastásicos (SMJN) y primarios, informes de casos y series de casos de endometriosis umbilicales, además de otras situaciones benignas, y artículos de revisión que agregan informes de casos publicados de múltiples fuentes. Sin embargo, son escasos los estudios transversales y basados en una única institución de todas las biopsias umbilicales, tales como el presente estudio, como en el caso del trabajo actual. Nuestra búsqueda en PubMed y Google Scholar arrojó solamente 2 estudios de dicho tipo<sup>7,10</sup>.

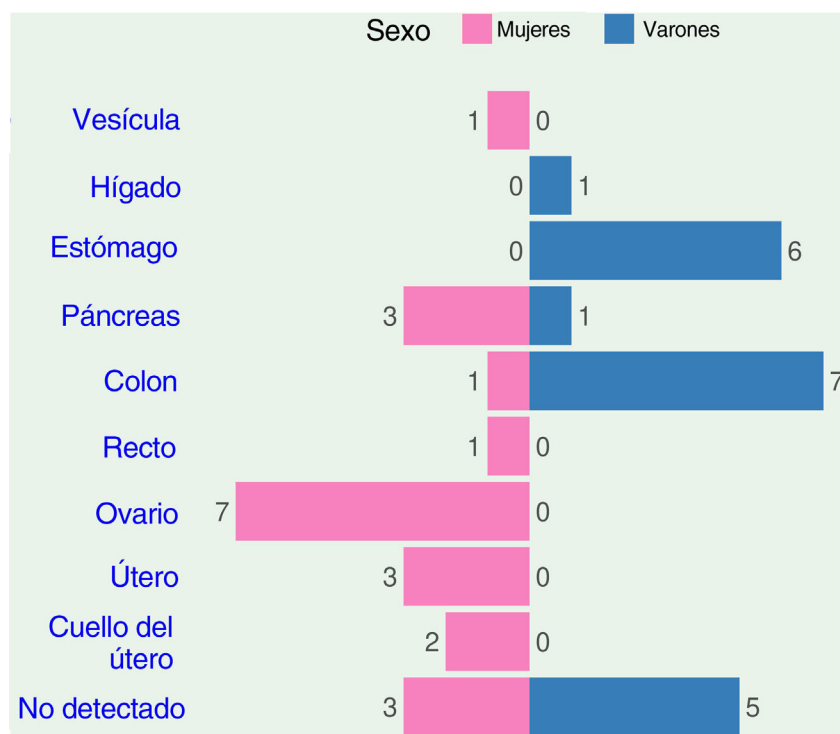
En un estudio histórico, en el que se agregaron 677 casos reportados en la literatura de lesiones umbilicales, Barrow determinó que el 32,2% fueron endometriosis, el 29,7%

carcinomas metastásicos, el 29,7% tumores benignos y el 8,4% neoplasias umbilicales primarias<sup>12</sup>. Su informe no especificó la distribución de las lesiones umbilicales por sexos, pero puede deducirse que las mujeres fueron los sujetos preponderantes, dada la alta proporción de endometriosis (32,2%) y el hecho de que el 17,8% de los 202 tumores metastásicos fueron atribuidos a órganos ginecológicos. En nuestra serie, el 67% (45/67) de las lesiones umbilicales se presentaron en mujeres, mientras que el 33% (22/67) lo fueron en varones. Una tendencia similar de predominancia femenina se reflejó en otro informe realizado por Yan et al., en el que el 78,8% (78/99) de todas las lesiones umbilicales se apreciaron en las mujeres y el 21,2% (21/99) en los varones<sup>10</sup>. Por tanto, las biopsias umbilicales son normalmente más comunes en los varones (fig. 4).

Considerando la histología de las biopsias, el 90,9% (20/22) de las mismas realizadas en varones en nuestra serie fueron malignas, en comparación con el 48,9% (22/45) correspondiente a las mujeres. Por tanto, la odds ratio de las biopsias umbilicales malignas en varones fue 10 veces mayor que en las mujeres. Esta gran disparidad entre mujeres y

**Tabla 3** Sitios primarios y tipo histológico de los tumores umbilicales metastásicos

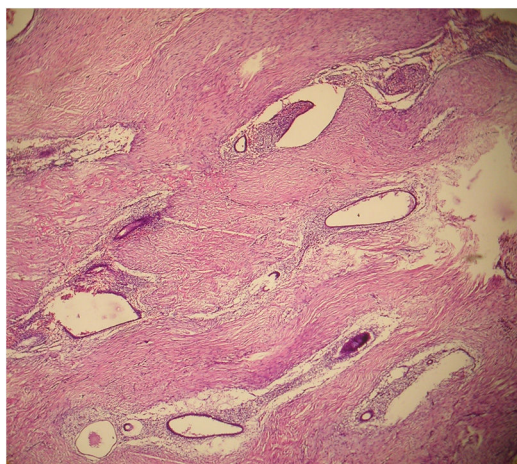
Sitio primario	Tipo de cáncer	Recuento		Porcentaje
		Mujeres	Varones	
Colon	Adenocarcinoma	1	7	19,5
Estómago	Adenocarcinoma	0	6	14,7
Páncreas	Adenocarcinoma	3	1	9,8
Recto	Adenocarcinoma	1	0	2,4
Hígado	Carcinoma hepatocelular	0	1	2,4
Vesícula	Adenocarcinoma	1	0	2,4
Ovario	Adenocarcinoma seroso	4	-	9,8
	Carcinoma endometriode	2	-	4,9
	Tumor de células de Sertoli-Leydig	1	-	2,4
Útero	Adenocarcinoma seroso	2	-	4,9
	Carcinoma adenoescamoso	1	-	2,4
Cérvix	Carcinoma de células escamosas	2	-	4,9
Sin detectar	Adenocarcinoma	0	3	7,3
	Carcinoma metastásico (nos)	2	1	7,3
	Adenocarcinoma mucinoso	1	1	4,9
	Total	21	20	100

**Figura 2** Gráfico de barras divergente que muestra el recuento de los diversos sitios primarios de tumores umbilicales metastásicos diferenciados por género.

varones en cuanto a la proporción de biopsias malignas fue debida a la alta contribución de las endometriosis umbilicales en las mujeres y a la ausencia de situaciones benignas presentadas por nuestros varones. Por contra, el 61% de las lesiones en mujeres y el 52% de las lesiones umbilicales en varones, caracterizadas en el informe realizado por Yan et al.<sup>10</sup>, fueron malignas. Registraron un amplio espectro y altas cifras de situaciones benignas, incluyendo quistes de inclusión epidérmica (15/40), endometriosis (11/40),

lipomas (3/40), neurofibromas (3/40), fibromas (3/40) y tumor aneural cutáneo (2/40). En su estudio, 10 de entre 40 situaciones benignas fueron detectadas en varones, mientras que 30 se presentaron en mujeres. Las situaciones benignas observadas en nuestro estudio incluyen 23 casos de endometriosis en todas las mujeres, un caso de quiste epidérmico en un niño de 6 años y un caso de mioblastoma de células granulares que se presentó en un varón de 25 años. De manera notable, las biopsias umbilicales benignas



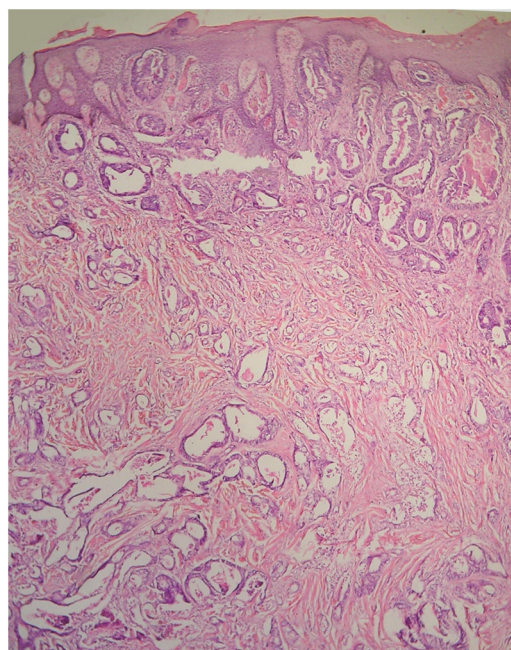


**Figura 3** Endometriosis umbilical. Obsérvense los focos de glándulas endometrioides y estroma en el tejido subcutáneo en una mujer de 32 años (hematoxilina-eosina, ampliación original  $\times 100$ ).

fueron casi íntegramente endometriosis. La escasez de otras situaciones benignas podría deberse a una baja y genuina incidencia o, más plausiblemente, a la no presentación de cuidados. En nuestro sistema de salud, donde el pago de la atención sanitaria sale básicamente del bolsillo de cada uno, los pacientes suelen acudir tarde y solo cuando los síntomas son muy alarmantes. El 96% de las biopsias de nuestra serie se compone de carcinomas metastásicos o endometriosis, 2 situaciones que, principalmente, pueden tener síntomas extraumbilicales y manifestaciones umbilicales de naturaleza preocupantes tales como ulceraciones, infecciones, flujos, dolor o sangrado menstrual. Sea cual sea el motivo, es instructivo reconocer que, en nuestro centro, las lesiones umbilicales presentadas por los varones adultos tienen una alta probabilidad de ser nefastas.

De manera similar al informe realizado por Yan et al.<sup>10</sup>, las lesiones malignas primarias fueron extremadamente raras en nuestra serie. Papalas y Selim<sup>13</sup> reportaron una serie de 77 neoplasias umbilicales, determinando que el 88% fueron carcinomas metastásicos y el 12% lesiones umbilicales primarias. Todos los tumores umbilicales primarios fueron cánceres de piel, incluyendo 6 melanomas, 2 cánceres de células escamosas y un cáncer de células basales<sup>13</sup>. De igual modo, los cánceres de piel primarios constituyeron el segundo tipo de cáncer más común entre las neoplasias umbilicales primarias reportadas por Barrow<sup>12</sup>. Dado que el cáncer de piel primario es la histología dominante en las neoplasias umbilicales primarias, no es sorprendente que nuestra serie carezca de dichos tumores, dado que las características epidemiológicas del cáncer de piel en la población africana como la nuestra son distintas. La población africana es poco propensa al cáncer de piel en comparación con la blanca, los melanomas se producen principalmente en localizaciones acrales y los carcinomas de células escamosas surgen, la mayoría de las veces, de las úlceras de Marjolin o las cicatrices con inflamación crónica<sup>14</sup>.

En nuestro estudio, los órganos ginecológicos fueron la fuente primaria más común de neoplasias metastásicas en el ombligo en las mujeres, mientras que el tracto gastrointestinal fue la fuente más común en los varones (fig. 2). Este



**Figura 4** Metástasis umbilical de cistoadenocarcinoma papilar seroso originado en el ovario de una mujer de 40 años (hematoxilina-eosina, ampliación original  $\times 60$ ).

hallazgo concuerda con informes previos<sup>15-17</sup>. El ombligo es un sitio de «suelo fértil» para metastatizar tumores de diversos órganos. Los tumores umbilicales secundarios tienen su origen en el estómago, el intestino delgado, el colon, el recto, el páncreas, la vesícula, el hígado, el ovario, el endometrio, el cérvix, la trompa de Falopio, la vejiga urinaria, el riñón, la próstata, la mama, el apéndice y el pulmón<sup>4,12,13</sup>. El mecanismo por el cual se producen metástasis en el ombligo no está plenamente esclarecido, pero los factores identificados como potencialmente contributivos incluyen: conexiones vasculares amplias (venosa, arterial y linfática) con los troncos superior e inferior del cuerpo, remanentes ligamentosos de las estructuras embriológicas y proximidad a las vísceras abdominales<sup>3</sup>. También son probablemente importantes las características tumorales intrínsecas y el microentorno de la piel umbilical, que podrían contribuir a albergar el tumor. Hugen et al. reportaron que las metástasis umbilicales se detectaron sincrónicamente con el tumor primario en el 67,7% de los casos, y metacrónicamente en el 32,3% de los pacientes, y concluyeron que la supervivencia depende del origen del tumor primario y que las malas tasas de supervivencia justifican el reconocimiento temprano<sup>17</sup>.

Además del carcinoma metastásico, destacó la endometriosis en nuestra serie de lesiones umbilicales, suscitando cuestiones sobre los posibles mecanismos moleculares comunes en cuanto a la implantación umbilical de ambas entidades. También se debe destacar el hallazgo de que las lesiones de derivación ginecológica son responsables de cerca del 78% de las biopsias umbilicales en las mujeres. La edad de presentación es otro indicador de enfermedad subyacente. A este respecto, se produce con mayor frecuencia un espectro de lesiones congénitas en los grupos pediátricos, mientras que los tumores son más susceptibles de presentarse en los adultos<sup>18</sup>. Por ello, cualquier crecimiento

o nódulo umbilical debería evaluarse de manera diligente, especialmente en adultos, ya que puede ser la única clave de una neoplasia subyacente oculta.

## Conclusión

Las biopsias umbilicales fueron relativamente infrecuentes en nuestra práctica, representando solo el 2,6% de todas las biopsias cutáneas, con una media de cerca de 3 biopsias anuales. Las lesiones umbilicales fueron más comunes en mujeres que en hombres. El 67% de todas las biopsias umbilicales de nuestro centro correspondieron a mujeres y el 78% de todas las lesiones umbilicales en mujeres se produjeron en órganos ginecológicos. En nuestra institución, las biopsias umbilicales en varones fueron mayoritariamente malignas. Una lesión umbilical decuplicó la incidencia de malignidad en varones, en comparación con las mujeres. Todas las lesiones umbilicales malignas fueron metastásicas. El tracto gastrointestinal fue la fuente primaria más común de metástasis umbilicales en varones, mientras que los órganos ginecológicos fueron la fuente más común en mujeres.

## Conflicto de intereses

Los autores declaran la ausencia de conflicto de intereses.

## Bibliografía

- Hegazy AA. Anatomy and embryology of umbilicus in newborns: A review and clinical correlations. *Front Med*. 2016;10:271–7, <http://dx.doi.org/10.1007/s11684-016-0457-8>.
- Fahmy M. Anatomy and physiology of the umbilicus. En: Fahmy M, editor. *Umbilicus and umbilical cord*. Cham: Springer International Publishing; 2018. p. 97–100, <http://dx.doi.org/10.1007/978-3-319-62383-2>.
- Gabriele R, Conte M, Egidio F, Borghese M. Umbilical metastases: Current viewpoint. *World J Surg Oncol*. 2005;3:7–9, <http://dx.doi.org/10.1186/1477-7819-3-13>.
- Palaniappan M, Jose WM, Mehta A, Kumar K, Pavithran K. Umbilical metastasis: A case series of four sister joseph nodules from four different visceral malignancies. *Curr Oncol*. 2010;17:78–81, <http://dx.doi.org/10.3747/co.v17i6.684>.
- Vargas-Diez E, Delgado Y, Ibanez S, Garcia-Diez A. “Unveiling the umbilicus”: A simple technique to approach examination and excision of umbilical cutaneous lesions. *Dermatol Surg*. 2010;36:392–4, <http://dx.doi.org/10.1111/j.1524-4725.2009.01451.x>.
- Fahmy M. Umbilical neoplasm. En: Fahmy M, editor. *Umbilicus and umbilical cord*. Cham: Springer International Publishing; 2018. p. 171–84, <http://dx.doi.org/10.1007/978-3-319-62383-2>.
- Ha D, Yang M, Shin J, Kim H, Ko H, Kim B, et al. Benign umbilical tumors resembling sister Mary Joseph nodule. *Clin Med Insights Oncol*. 2021;15:1–5, <http://dx.doi.org/10.1177/1179554921995022>.
- R Core Team. R: A language and environment for statistical computing. Vienna (Austria): R Foundation for Statistical Computing; 2021. Disponible en: <https://www.R-project.org/>.
- Wickham H. *ggplot2: Elegant graphics for data analysis*. New York: Springer-Verlag; 2016. Disponible en: <https://ggplot2.tidyverse.org>.
- Yan L, Sethi S, Bitterman P, Reddy V, Gattuso P. Umbilical lesions: Clinicopathologic features of 99 tumors. *Int J Surg Pathol*. 2018;26:417–22, <http://dx.doi.org/10.1177/1066896918758916>.
- Singaravel S, Yadav PC. Histomorphology of the lesions of the umbilicus: Are we naïve about the navel? *Indian J Pathol Microbiol*. 2021;64:91–5. Disponible en: <https://www.ijpmonline.org/article.asp?issn=0377-4929;year=2021;volume=64;issue=1;spage=91;epage=95;aulast=Singaravel>.
- Barrow MV. Metastatic tumors of the umbilicus. *J Chronic Dis*. 1966;19:1113–7, [http://dx.doi.org/10.1016/0021-9681\(66\)90144-5](http://dx.doi.org/10.1016/0021-9681(66)90144-5).
- Papalas JA, Selim MA. Metastatic vs primary malignant neoplasms affecting the umbilicus: Clinicopathologic features of 77 tumors. *Ann Diagn Pathol*. 2011;15:237–42, <http://dx.doi.org/10.1016/j.anndiagpath.2010.12.004>.
- Okafor O, Onyishi N. Primary cutaneous malignancies in nonalbinos and albino Africans. *Int J Dermatol*. 2021;60:222–8, <http://dx.doi.org/10.1111/ijd.15312>.
- Heatley MK, Toner PG. Sister Mary Joseph’s nodule: A study of the incidence of biopsied umbilical secondary tumours in a defined population. *Br J Surg*. 1989;76:728–9, <http://dx.doi.org/10.1002/bjs.1800760726>.
- Powell FC, Cooper AJ, Massa MC, Goellner JR, Daniel Su WP. Sister Mary Joseph’s nodule: A clinical and histologic study. *J Am Acad Dermatol*. 1984;10:610–5, [http://dx.doi.org/10.1016/S0190-9622\(84\)80265-0](http://dx.doi.org/10.1016/S0190-9622(84)80265-0).
- Hugen N, Kanne H, Simmer F, van de Water C, Voorham QJ, Ho VK, et al. Umbilical metastases: Real-world data shows abysmal outcome. *Int J Cancer*. 2021;149:1266–73, <http://dx.doi.org/10.1002/ijc.33684>.
- Das A. Umbilical lesions: A cluster of known unknowns and unknown unknowns. *Cureus*. 2019;11:e5309, <http://dx.doi.org/10.7759/cureus.5309>.