



# ACTAS Dermo-Sifiliográficas

Full English text available at  
[www.actasdermo.org](http://www.actasdermo.org)



## REVISIÓN

# Psoriasis ungueal

E. Canal-García<sup>a</sup>, X. Bosch-Amate<sup>b</sup>, I. Belinchón<sup>c,\*</sup> y L. Puig<sup>d</sup>



<sup>a</sup> Departamento de Dermatología, Hospital Universitari Arnau de Vilanova, Lleida, España

<sup>b</sup> Departamento de Dermatología, Hospital Clínic de Barcelona, Barcelona, España

<sup>c</sup> Departamento de Dermatología, Hospital General Universitario de Alicante-ISABIAL-UMH, Alicante, España

<sup>d</sup> Departamento de Dermatología, Hospital de la Santa Creu i Sant Pau, Barcelona, España

Recibido el 7 de noviembre de 2021; aceptado el 15 de enero de 2022

Disponible en Internet el 2 de febrero de 2022

### KEYWORDS

Psoriasis;  
Nails;  
Nail diseases;  
Psoriatic arthritis

**Resumen** La psoriasis ungueal puede afectar al 80% de los pacientes con psoriasis cutánea y puede ser la única manifestación en el 6% del total. Además, se correlaciona con una enfermedad psoriásica más grave, con un inicio más precoz y con una mayor probabilidad de desarrollar artritis psoriásica. Todo ello hace que se asocie a un importante deterioro funcional y a una disminución de la calidad de vida. La psoriasis ungueal que afecta la matriz puede causar piqueteado/*pitting*, leuconiquia, manchas rojas en la lúnula o distrofia de la lámina, mientras que la afectación del lecho causa hemorragias en astilla, onicólisis, manchas de aceite o salmón e hiperqueratosis subungueal. Los métodos de evaluación comunes son las escalas NAPSI, NAPSI modificada o f-PGA. Actualmente, disponemos de tratamientos tópicos, intralesionales, sistémicos y biológicos, por lo que deberá individualizarse según el número de uñas implicadas, la zona ungueal afectada y la presencia de afectación cutánea y/o articular.

© 2022 AEDV. Publicado por Elsevier España, S.L.U. Este es un artículo Open Access bajo la licencia CC BY-NC-ND (<http://creativecommons.org/licenses/by-nc-nd/4.0/>).

### PALABRAS CLAVE

Psoriasis;  
Uñas;  
Enfermedades de las uñas;  
Artritis psoriásica

### Nail Psoriasis

**Abstract** Nail involvement in psoriasis is common. It is seen in up to 80% of patients with psoriatic lesions and may be the only manifestation in 6% of cases. Nail psoriasis is correlated with more severe disease, characterized by earlier onset and a higher risk of psoriatic arthritis. Accordingly, it can also result in significant functional impairment and reduced quality of life. Psoriasis involving the nail matrix causes pitting, leukonychia, red lunula and nail dystrophy, while nail bed involvement causes splinter hemorrhages, onycholysis, oil spots (salmon patches), and subungual hyperkeratosis. Common evaluation tools are the Nail Psoriasis Severity Index (NAPSI), the modified NAPSI, and the f-PGA (Physician's Global Assessment of Fingernail Psoriasis). Treatment options include topical therapy, intralesional injections, and systemic and

\* Autor para correspondencia.

Correo electrónico: [belinchon\\_isa@gva.es](mailto:belinchon_isa@gva.es) (I. Belinchón).

biologic agents. Treatment should therefore be assessed on an individualized basis according to the number of nails involved, the part of the nail or nails affected, and the presence of concomitant nail and/or joint involvement.

© 2022 AEDV. Published by Elsevier España, S.L.U. This is an open access article under the CC BY-NC-ND license (<http://creativecommons.org/licenses/by-nc-nd/4.0/>).

## Introducción

La afectación ungueal es muy frecuente en la psoriasis, con una prevalencia que varía entre 47,4% hasta un 78,3% según los estudios publicados<sup>1-3</sup>. Resulta de la afectación del lecho o de la matriz ungueal y se puede manifestar clínicamente con una amplia variedad de alteraciones como la presencia de piqueteado, onicólisis, hiperqueratosis subungueal, cambios de coloración de la lámina ungueal, etc.<sup>4</sup>. En aquellos casos con múltiples uñas afectadas o en los que la psoriasis ungueal se acompaña de alteraciones funcionales, puede existir un importante impacto negativo en la calidad de vida de los pacientes. La psoriasis ungueal es una forma de psoriasis considerada de difícil tratamiento, lo que puede atribuirse al hecho de que la lámina ungueal sea un gel hidrófilo de queratina de alta densidad, que proporciona resistencia pero que dificulta la penetración de los principios activos tópicos, resultando a menudo ineficaces<sup>5</sup>. Además, las inyecciones en las proximidades de la matriz o el lecho son dolorosas y no están exentas de complicaciones. La respuesta al tratamiento sistémico es a menudo insuficiente por lo que constituye un notable reto terapéutico.

El objetivo de este manuscrito es proporcionar una revisión narrativa de las características clínicas de la afectación ungueal en la psoriasis y sus opciones terapéuticas. Se efectuó una búsqueda bibliográfica en PubMed desde el inicio de la base de datos incluyendo los términos «nail psoriasis» AND «treatment OR therapy» y los diversos tratamientos que se discuten en el manuscrito<sup>6</sup>. Se revisaron los artículos que incluían el tratamiento de la psoriasis ungueal como tema primario, escritos en inglés y publicados en revistas revisadas por pares. Asimismo, se incluyeron algunos artículos obtenidos mediante búsqueda manual a partir de referencias de artículos de revisión. La información recogida se resumió, organizó y editó mediante síntesis narrativa.

## Epidemiología

Los datos de prevalencia de psoriasis ungueal varían ampliamente, entre el 6,4% y el 81,8% en las distintas series reportadas, por lo que se desconoce su prevalencia exacta<sup>1-4,7-9</sup>. La mayoría de los estudios evalúan la prevalencia de la afectación ungueal en estudios de psoriasis cutánea, mientras que algunas series han descrito la prevalencia de afectación ungueal exclusiva, que llega al 6%<sup>4</sup>. La psoriasis ungueal es más frecuente en el sexo masculino y la forma de afectación más prevalente es el piqueteado ungueal<sup>4</sup>. Los pacientes con afectación ungueal tienen un comienzo más precoz de la psoriasis cutánea<sup>9</sup>. Algunos estudios han descrito que los antecedentes familiares son un 10%

más frecuentes en los pacientes con psoriasis que presentan afectación ungueal<sup>2</sup>. Asimismo, la afectación ungueal se correlaciona con la duración y la severidad de la psoriasis cutánea y también conlleva un mayor riesgo de desarrollar artritis psoriásica (APs)<sup>2</sup>. La psoriasis ungueal en la edad infantil tiene una prevalencia comprendida entre el 17 y el 38% y se asocia con una enfermedad más grave en la mayoría de los estudios<sup>8,10</sup>.

## Etiopatogenia

La psoriasis es una enfermedad sistémica multifactorial en la que intervienen distintos factores genéticos y ambientales<sup>11</sup>. Actualmente se conocen distintos alelos de susceptibilidad a la psoriasis, siendo el HLA Cw0602, que explica el 50% de la heredabilidad de la psoriasis, el más estudiado<sup>12</sup>. Sin embargo, se ha determinado que la afectación ungueal es menos frecuente en los pacientes con este haplotipo<sup>2,12,13</sup>. La base genética responsable de todos los subtipos clínicos de la psoriasis no se conoce con exactitud y actualmente no se ha identificado una causa genética evidente de la afectación ungueal. Algunos autores han identificado una variación localizada en *IL1RN*, un regulador de la actividad proinflamatoria de IL-1A; esta citocina se ha demostrado que provoca cambios en las uñas, por lo que podría ser el responsable del rasgo ungueal en pacientes con psoriasis cutánea<sup>14</sup>. Sin embargo, los estudios más recientes remarcan que la afectación ungueal y articular estarían relacionadas con factores específicos de los tejidos, incluidos el estrés biomecánico tisular y los microtraumatismos, que conducen a la activación de respuestas inmunes innatas aberrantes<sup>15,16</sup>.

## Comorbilidades y factores asociados

### Artritis psoriásica

La APs es la comorbilidad más frecuente asociada a la psoriasis y ocurre aproximadamente en un 20% de los pacientes<sup>16</sup>. La psoriasis ungueal es más frecuente entre los pacientes con APs respecto a los pacientes con afectación cutánea exclusiva<sup>4,17</sup>. Asimismo, se ha estimado que entre un 80-90% de los pacientes con APs desarrollan afectación ungueal<sup>2,4,17</sup>.

La relación entre la entesopatía subclínica y la onicopatía se explica por la proximidad anatómica existente entre el tendón del extensor de la falange distal y la matriz ungueal<sup>18</sup>. La mayoría de los autores coinciden en que la afectación ungueal es un predictor de entesitis, que se asocia a estadios precoces de APs<sup>18-22</sup>. Por ello, concluyen que es importante diagnosticar y tratar la afectación ungueal con

**Tabla 1** Descripción de las características clínicas de la psoriasis ungueal según el área del aparato ungueal afectada

Localización de la afectación	Hallazgos clínicos
Matriz ungueal	Piqueteado o pitting: depresiones puntiformes en la lámina ungueal. Leuconiquia: coloración blanca de la lámina ungueal. Manchas rojas en la lúnula: áreas punteadas de coloración rosada-rojo en la lúnula Crumbling: fragilidad y desintegración de la lámina ungueal. Líneas de Beau: surcos transversos. Traquioniquia: uñas ásperas y con aspecto deslustrado por la presencia de abundantes estriaciones longitudinales y depresiones puntiformes.
Lecho ungueal	Hemorragias en astilla: áreas lineales de hemorragia visibles a través de la lámina ungueal. Onicólisis: separación distal de la lámina ungueal del lecho ungueal. Manchas de aceite: áreas irregulares de coloración amarillenta o asalmonada, también conocidas como manchas salmón. Hiperqueratosis subungueal: acumulación de queratina blanco-grisácea entre el lecho y la lámina ungueal.
Hiponiquio Pliegue ungueal	Onicorrexis: crestas longitudinales y división distal de la placa ungueal. Paroniquia: inflamación de los tejidos periungueales. Acropustulosis: pústulas, que pueden confluir, alrededor de las uñas

el objetivo de retrasar la potencial aparición de la enfermedad articular<sup>23</sup>.

### Onicomicosis

Los hallazgos clínicos que se observan en la psoriasis ungueal, como la hiperqueratosis y la onicólisis, pueden observarse también en distintos trastornos ungueales. El diagnóstico diferencial entre psoriasis ungueal y onicomicosis es a menudo difícil. Además, también se produce la coexistencia de ambos trastornos en el 30% de los pacientes con psoriasis ungueal<sup>24</sup>. Algunos autores han determinado que la prevalencia de onicomicosis en pacientes con psoriasis ungueal es mayor que en la población no afecta<sup>25</sup>. Se ha postulado que las alteraciones morfológicas de las uñas psoriásicas son factores predisponentes para la onicomicosis y que la onicomicosis puede actuar como un fenómeno de Koebner para el desarrollo de la onicopatía psoriásica<sup>25,26</sup>.

Habitualmente cuando un paciente tiene psoriasis cutánea y ungueal no se realiza cultivo micológico ungueal, exceptuando los casos en que haya cambios clínicos evidentes<sup>27</sup>. Dada la frecuente coexistencia de onicomicosis y psoriasis ungueal, algunos autores sugieren que todos los pacientes deberían ser examinados para descartar una onicomicosis antes de empezar el tratamiento, sobre todo si precisan de fármacos inmunosupresores que podrían agravar la infección<sup>26,28</sup>. Se debe considerar incorporar el cultivo micológico ungueal en las guías de manejo terapéutico de psoriasis con afectación ungueal<sup>28</sup>. Sin embargo, el cultivo micológico tiene limitaciones importantes (tiempo, falsos negativos), por lo que puede sustituirse favorablemente por el examen directo con KOH (sensibilidad 61%) o incluso el examen histopatológico (sensibilidad 88,4%), consiguiendo la mayor sensibilidad con KOH e histología (94%)<sup>29</sup>. También existen técnicas de diagnóstico molecular mediante PCR que presentan una sensibilidad muy elevada (97%) pero aún no están ampliamente disponibles<sup>30,31</sup>. Asimismo, algunos centros disponen de un test de diagnóstico rápido que consiste en un ensayo inmunocromatográfico capaz de

detectar antígenos de *Trichophyton* en muestras ungueales, obteniendo resultados inmediatos<sup>32</sup>.

### Tabaco

Se sabe que el tabaco es un factor de riesgo independiente para la psoriasis<sup>33</sup>. Algunos autores han estudiado si fumar tiene relación con la psoriasis ungueal. Recientemente, Temiz et al. han evidenciado que los pacientes con psoriasis que son fumadores tienen mayor afectación ungueal que los pacientes con psoriasis que no son fumadores, de forma estadísticamente significativa<sup>34</sup>. Los mismos autores destacan que los pacientes fumadores con psoriasis requieren más tratamientos sistémicos<sup>34</sup>.

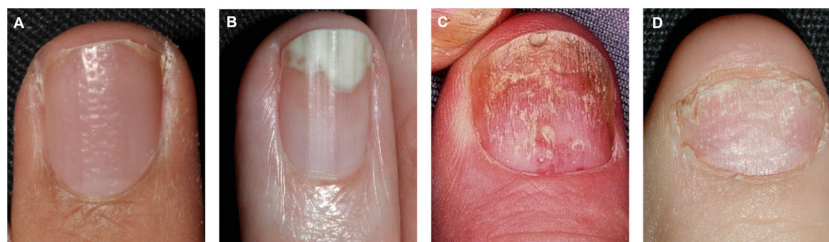### Presentación clínica

En la mayoría de los pacientes, la afectación ungueal aparece de forma posterior o concurrente con el inicio de la clínica cutánea. Ocasionalmente, la psoriasis ungueal es la única manifestación de la enfermedad<sup>4,35</sup>.

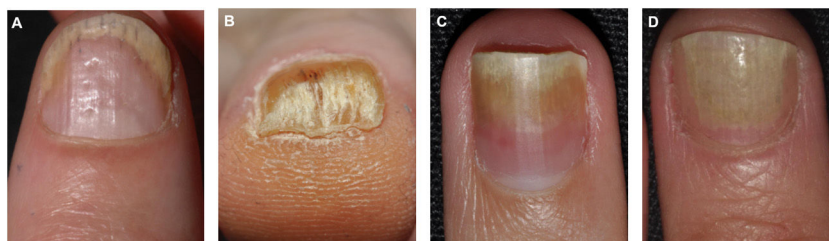
Las manifestaciones clínicas de la psoriasis ungueal son variadas y dependen del área afectada<sup>35</sup>. En la psoriasis ungueal pueden producirse alteraciones a nivel del lecho ungueal, de la matriz ungueal, del hiponiquio y de los pliegues ungueales (tabla 1)<sup>23</sup>.

### Manifestaciones clínicas por afectación de la matriz ungueal

El piqueteado ungueal o *pitting* es la afectación más frecuente de la matriz ungueal<sup>23</sup>. Consiste en la presencia de depresiones distribuidas irregularmente en la lámina ungueal que se corresponden histológicamente con focos de paraqueratosis<sup>36</sup>. A mayor severidad se produce un mayor número de lesiones de piqueteado en las uñas<sup>37</sup>. El *pitting* es característico de la psoriasis ungueal, siendo más profundo y de distribución irregular, pero no exclusivo, pudiéndose detectar en casos de alopecia areata o eccema<sup>36</sup>. Otras



**Figura 1** Manifestaciones clínicas por afectación de la matriz ungueal. A) Piqueteado o *pitting* ungueal. B) Onicólisis con pseudo-leuconiquia. C) Distrofia ungueal o *crumbling* y manchas rojas en la lúnula. D) Traquioniquia.



**Figura 2** Manifestaciones clínicas por afectación del lecho ungueal. A) Hemorragias en astilla. B) Hiperqueratosis subungueal. C) Mancha de aceite. D) Onicólisis.

alteraciones por afectación de la matriz ungueal son la leuconiquia, las manchas rojas en la lúnula, el *crumbling* o distrofia completa de la lámina ungueal y la traquioniquia (fig. 1)<sup>38</sup>.

### Manifestaciones clínicas por afectación del lecho ungueal

La afectación del lecho ungueal se traduce en la aparición de hemorragias en astilla, ocasionadas por daño capilar, onicólisis con un borde proximal amarillo-naranja, discromía en forma de mancha de aceite o mancha salmón e hiperqueratosis subungueal (fig. 2)<sup>38-40</sup>. La hiperqueratosis a menudo es de color blanco nacarado o amarillento debido al acúmulo de glicoproteínas, siendo verde o marrón en caso de sobreinfección añadida bacteriana y/o fúngica<sup>38</sup>. Otras manifestaciones clínicas son la onicorrexis y las líneas de Beau<sup>38-40</sup>. En el caso de afectación de los pliegues periungueales se observa la presencia de paroniquia o acropustulosis.

### Localización de la afectación

En general existe mayor afectación de las uñas de las manos, siendo el cuarto dedo de la mano y el primer dedo del pie las uñas más frecuentemente afectadas<sup>41</sup>. Los hallazgos clínicos difieren si aparecen en las uñas de las manos o de los pies. En las de las manos es característico encontrar piqueteado ungueal, mientras que en los pies es más frecuente detectar hiperqueratosis ungueal y onicólisis<sup>41</sup>.

### Hallazgos histopatológicos

Las características histológicas clásicas de la psoriasis ungueal se superponen con los hallazgos en la psoriasis

cutánea e incluyen: hiperqueratosis leve a moderada, focos de paraqueratosis, hiperplasia epidérmica psoriasiforme, capilares dilatados y tortuosos en la dermis papilar, infiltrados de neutrófilos<sup>42</sup>. La presencia de espongirosis y el acúmulo de exudados serosos son más frecuentes que en otras localizaciones. Además, puede haber una pérdida de la capa granular en el hiponiquio e hipergranulosis en la matriz y el lecho ungueales<sup>4,42</sup>. El epitelio de la matriz debajo de la paraqueratosis intraungueal suele estar inalterado; a veces se observa espongirosis leve con exocitosis de linfocitos y neutrófilos.

### Evaluación de la gravedad de la psoriasis ungueal

La evaluación de la gravedad de la psoriasis ungueal depende de sus características clínicas y de la extensión. La utilización de escalas facilita la estandarización y homogeneización de los pacientes. Una de las más usadas es la escala *Nail Psoriasis Severity Index* (NAPSI) (tabla 2)<sup>43</sup>. Otras escalas, utilizadas principalmente en ensayos clínicos, son la modificación del NAPSI (mNAPSI) o la *physician global assessment* (f-PGA)<sup>44,45</sup>.

### Exploraciones complementarias

La evaluación de la psoriasis ungueal es principalmente clínica, aunque esta puede ser difícil ya que los síntomas son comunes con otras patologías ungueales. Por lo tanto, podemos apoyar nuestro diagnóstico y seguimiento en diversas exploraciones complementarias fácilmente accesibles en las consultas de dermatología.

### Dermatoscopia

La dermatoscopia es una prueba de imagen no invasiva a disposición de la mayoría de los dermatólogos, que ha demostrado su utilidad en el diagnóstico y segui-



Tabla 2 Índice NAPSI

Afectación de la matriz ungueal (0 o 1)	Afectación del lecho ungueal (0 o 1)
Piqueteado o <i>pitting</i> Leuconiquia Puntos rojos en la lúnula Resquebrajamiento de la tabla	Onicólisis Mancha de aceite Hemorragia en astilla Hiperqueratosis subungueal
Evaluación de la extensión de las lesiones por la afectación de la matriz y la del lecho ungueal	Suma de puntuaciones
0 = Ausencia de hallazgos 1 = Presente en 1/4 de la uña 2 = Presente en 2/4 de la uña 3 = Presente en 3/4 de la uña 4 = Presente en 4/4 de la uña	Una única uña = 0 – 8 Todas las uñas de la mano = 0 – 80 Todas las uñas del pie = 0 – 80 NAPSI total = 0 – 160

Evalúa independientemente la afectación de la matriz y del lecho ungueal (con la presencia de una manifestación ya se obtiene la puntuación máxima de 1). Posteriormente, se divide la uña en 4 cuadrantes, y según el número de cuadrantes afectados por las lesiones de la matriz y del lecho ungueal se adjudicarán dos puntuaciones de 0 a 4. Para obtener la puntuación final de una uña se suman ambas puntuaciones.

miento de la psoriasis ungueal. El estudio de la patología ungueal con esta técnica se ha renombrado como onicoscopia. Además, recientemente se ha correlacionado la presencia de algunos hallazgos dermatoscópicos con la gravedad de la enfermedad<sup>46–48</sup>. Los principales signos dermatoscópicos que podemos visualizar son hemorragias en astilla, piqueteado o *pitting*, onicólisis distal, aumento de capilares dilatados en el hiponiquio y pliegue proximal, engrosamiento/desestructuración de la placa ungueal, hiperqueratosis subungueal, traquioniquia, líneas transversales (líneas de Beau) y manchas de aceite. Esta técnica tendrá especial relevancia en casos leves con onicólisis simple o hiperqueratosis aislada del lecho ungueal ya que permitirá la visualización de los capilares del hiponiquio<sup>46,48</sup>. En conclusión, la onicoscopia nos puede ayudar en el diagnóstico, el diagnóstico diferencial (descartar o confirmar la asociación con onicomicosis) y el control de la respuesta al tratamiento.

### Ecografía

En los últimos años se han multiplicado los estudios que demuestran el papel capital que pueden desempeñar los ultrasonidos en la evaluación de la psoriasis ungueal. La ecografía es una técnica útil ya que es sencilla, indolora y rápida de realizar. Esta exploración puede mostrar con detalle el aparato ungueal (constituido por la lámina, matriz, lecho ungueal y los pliegues laterales, proximal y distal), permitiendo además valorar las estructuras subyacentes y colindantes (hueso, tendones...); sin embargo requiere un entrenamiento adecuado. El uso de sondas lineales de alta frecuencia (15–22 MHz) facilita la detección de lesiones submilimétricas (o incluso cambios subclínicos). Los cambios observados son los siguientes<sup>49–54</sup>:

**Lámina ungueal.** Aparición de focos hiperecoicos en la parte ventral de la lámina que hacen perder su buena definición. Aparición de depresiones superficiales que se corresponderían con el piqueteado o *pitting*. Disminución del espacio hipoecoico intermedio con engrosamiento

homogéneo de la lámina. Finalmente, la lámina adquiere un aspecto ondulado, hiperecoico y desestructurado.

**Lecho y matriz ungueal.** Aumento del grosor de la matriz junto con un incremento de la distancia entre la parte ventral de la lámina ungueal y la falange distal. Se ha comprobado que el punto de corte de 2 mm diferencia claramente a los pacientes con psoriasis/APs y a los controles con una sensibilidad del 80% y especificidad del 71%.

**Microvascularización del aparato ungueal.** Mediante el modo Doppler se puede observar un incremento del flujo generalizado con un incremento del índice de resistencia vascular en los vasos del pliegue ungueal.

### Diagnóstico diferencial

Diversas enfermedades de etiología infecciosa, autoinmune, idiopática o traumática pueden causar manifestaciones clínicas similares a la psoriasis ungueal. Realizar una buena historia clínica junto con un examen de las 20 uñas será indispensable para llegar al diagnóstico correcto. Será importante preguntar por antecedentes personales o familiares de psoriasis, episodios de artritis o entesitis previos, posibilidad de microtraumatismos repetidos... En la [tabla 3](#) se describen las patologías con las que se debe realizar el diagnóstico diferencial según las características clínicas<sup>48,55–58</sup>.

### Manejo de la psoriasis ungueal

#### Recomendaciones generales

Desde hace unos años, el manejo de la psoriasis cutánea y ungueal ha avanzado gracias a la aparición de nuevos fármacos que han mostrado una alta eficacia duradera<sup>59,60</sup>. El abordaje deberá individualizarse según el número de uñas afectadas, la asociación de lesiones cutáneo-articulares, otras comorbilidades, el grado de afectación de la calidad de vida... Como recomendaciones generales, todos los pacientes deberán mantener las uñas cortas, evitar

**Tabla 3** Principales diagnósticos diferenciales según características clínicas

Hallazgo clínico	Diagnóstico diferencial y claves diagnósticas
Piqueteado o <i>pitting</i>	Psoriasis: >20 y profundos Alopecia areata: pequeños, superficiales y distribución regular Eccema: gruesos, irregulares y asociados a surcos transversales Idiopático: aislado
Onicólisis	Psoriasis: borde eritematoso a la onicólisis Idiopático: mujeres con exceso de humedad en la zona Onicomicosis: borde onicolítico proximal dentado con picos, manchas opacas y estrías longitudinales de color blanco, amarillo o marrón Causa externa (manicura, peluqueros...): borde irregular y hemorragias acompañantes
Hiperqueratosis subungueal	Psoriasis: coloración blanco-plateada. Onicomicosis: se acompaña de rayas longitudinales y alteración del área ventral de la zona distal de la lámina ungueal
Hemorragias en astilla	Eccema: se acompaña de pulpitis y suele afectar los 3 primeros dedos de la mano dominante. Psoriasis: distal. Traumática: distal y se acompaña de hematomas subungueales y puede perderse la uña. Enfermedades sistémicas (endocarditis, enfermedad renal o pulmonar, vasculitis): proximal y doloroso
Mancha de aceite	Signo bastante específico de psoriasis ungueal
Puntos rojos en la lúnula	Signo bastante específico de psoriasis ungueal aunque también puede verse en alopecia areata y liquen plano

su manipulación (manicura, morderlas...), usar guantes protectores para las faenas manuales, evitar el contacto con irritantes, entre otros.

### Tratamiento tópico

Existen escasos estudios de calidad que evalúen y comparen los diferentes tratamientos tópicos para la psoriasis ungueal. En general, obtendrán mejores resultados los vehículos con mayor componente graso (cremas o ungüentos) aplicados en oclusión. Las manifestaciones ungueales ocasionadas por daño de la matriz (tabla 2) podrán ser tratadas aplicando los tratamientos en la zona del pliegue proximal; en las manifestaciones generadas en el lecho ungueal se deberá aplicar el tratamiento lo más cerca del lecho tras haber recortado la uña onicolítica y haber realizado un curetaje subungueal<sup>57</sup>. Disponemos de diferentes opciones terapéuticas:

**Corticoides.** Actualmente, no hay consenso con ninguna pauta terapéutica estándar. Sin embargo, en la práctica clínica se suelen prescribir con frecuencia corticoides de alta potencia, a menudo en oclusión, durante largos periodos de tiempo. La eficacia observada es mayor en las manifestaciones por daño de la matriz que del lecho. Se deberá tener precaución con su uso a largo plazo por el riesgo de atrofia cutánea y disminución de la falange distal<sup>57,61-64</sup>.

**Derivados de la vitamina D (calcitriol, tacalcitol, calcipotriol).** Son eficaces en monoterapia o con corticoides tópicos (clobetasol en laca o betametasona tópica). Parecen ser más útiles en los signos del lecho que de la matriz<sup>61,65-67</sup>.

**Inhibidores de la calcineurina (tacrolimus).** En un estudio fue eficaz tanto en las manifestaciones de la matriz como del lecho ungueal<sup>68</sup>.

**Tazaroteno.** Parece ser eficaz usado en oclusión en los signos causados por daño del lecho ungueal. Su uso puede

verse limitado por la frecuente aparición de eritema, descamación, irritación y paroniquia<sup>69-71</sup>.

### Tratamiento intralesional

**Corticoides.** Es el único fármaco con resultados aceptables con la administración intralesional, pudiéndose administrar tanto en la matriz como en el lecho. Se deberá administrar con una aguja de 28-30G y es recomendable la realización de alguna técnica analgésica de la zona para evitar el dolor intra- y postintervención (principal efecto adverso). La técnica recomendada es la inyección en la dermis de los pliegues ungueales laterales, de forma proximal para tratar la matriz y más distal para la psoriasis del lecho ungueal. La pauta más utilizada es la inyección de unos 0,4 mL de acetónido de triamcinolona a una concentración de 10 mg/mL, aunque existen múltiples protocolos de uso<sup>57,72-75</sup>.

### Tratamientos no farmacológicos

Se han usado múltiples tratamientos no farmacológicos para la psoriasis ungueal: fototerapia<sup>76-78</sup>, terapia fotodinámica<sup>79</sup>, radioterapia superficial<sup>80</sup>, terapia con rayos Grenz<sup>81</sup> o la terapia láser<sup>79,82-84</sup>. Los resultados son muy dispares, por lo que no se recomienda su uso en la práctica clínica habitual.

### Tratamientos sistémicos

Los tratamientos sistémicos serán los de elección en los pacientes con afectación de múltiples uñas o cuando la psoriasis ungueal se acompañe de manifestaciones cutáneas o articulares. Existen escasos ensayos clínicos aleatorizados que proporcionen evidencia para apoyar unas guías específicas. Disponemos de información de los siguientes fármacos:

**Retinoides (acitretina).** Han demostrado tener una eficacia moderada con mejorías del NAPSI del 40-50%. Se usan dosis menores que en la psoriasis cutánea (0,2-0,3 mg/kg/día). Su mecanismo de acción es lento, pero son fármacos que pueden usarse durante años. Los efectos adversos más comunes son la queilitis y descamación cutánea<sup>77,85-87</sup>.

**Metotrexato.** Parece ser más útil en las manifestaciones de la matriz ungueal. La eficacia obtenida es moderada, con una mejoría de las puntuaciones NAPSI entre el 40-50%. Las dosis usadas son las mismas que en la psoriasis cutánea. Cuando se ha comparado su eficacia con respecto a tratamientos biológicos siempre ha sido menor<sup>77,85,88,89</sup>.

**Ciclosporina.** Es útil tanto en la clínica del lecho como de la matriz ungueal. Ha demostrado eficacia en monoterapia, pero esta aumenta usada en combinación con calcipotriol. Su uso se ve limitado a unos 12 meses dado el peligro de lesión renal<sup>77,88,90-92</sup>.

**Apemilast.** En los ensayos clínicos para la aprobación del fármaco mostró mejorías tanto de la psoriasis matricial como del lecho ungueal, con cambios del NAPSI del 60% a las 52 semanas<sup>93-96</sup>.

## Tratamientos biológicos

Gran parte de los fármacos biológicos han medido su utilidad en la psoriasis ungueal, ya sea como variable principal o secundaria. La respuesta tiende a ser más lenta que la mejora cutánea, siendo visible a partir de la semana 12. En general, las uñas de las manos mejoran antes que las de los pies debido a su crecimiento más rápido. Además, los pacientes con mejor respuesta cutáneo-articular presentan mejor respuesta ungueal. En cambio, no se ha demostrado que la mejoría de la psoriasis ungueal por un biológico sea independiente de la presencia o ausencia de artritis psoriásica<sup>77,97</sup>. Los siguientes fármacos han evaluado su eficacia en psoriasis ungueal:

**Infliximab.** Diversos estudios han demostrado la eficacia de infliximab en las manifestaciones del lecho y de la matriz ungueal. Los pacientes con psoriasis más graves mejoraban más rápido y en mayor grado que los pacientes leves. Además, las escalas de calidad de vida mejoraron con el tratamiento con infliximab<sup>98-101</sup>.

**Adalimumab.** Múltiples estudios incluyendo ensayos clínicos y cohortes poblacionales han evaluado la eficacia de adalimumab en psoriasis ungueal, mostrando en general buenos resultados (mejoras del NAPSI entre 55-95%). Esta mejora era independiente de haber recibido previamente infliximab o etanercept<sup>77,102-104</sup>.

**Etanercept.** Ha demostrado mejorías del NAPSI entre el 50-90% y de la calidad de vida en diversos estudios observacionales y de práctica clínica diaria<sup>104-106</sup>.

**Ustekinumab.** Ha mostrado eficacia en las manifestaciones del lecho y de la matriz ungueal, con mejoras del NAPSI del 57-97%. Concomitantemente, mejoró la calidad de vida de los pacientes tratados<sup>107-109</sup>.

**Secukinumab.** Recientemente se han publicado los resultados a 2,5 años de este fármaco en psoriasis ungueal, mostrando mejorías del NAPSI mantenidas en torno al 70% con una mejora de la calidad de vida<sup>110</sup>.

**Ixekizumab.** Múltiples estudios han demostrado su eficacia, obteniendo altas tasas de respuesta completa (mejora de NAPSI 100) de hasta el 55%<sup>111-113</sup>.

**Brodalumab.** Múltiples estudios, incluyendo ensayos clínicos aleatorizados, han evaluado la eficacia de este fármaco en psoriasis ungueal. Los resultados son prometedores ya que a la semana 52 el 64% de los pacientes había obtenido una puntuación NAPSI de 0<sup>114,115</sup>.

**Guselkumab.** Desde 2019 disponemos de este fármaco en España para el tratamiento de la psoriasis cutánea. No existen muchos reportes de su eficacia en psoriasis ungueal, pero en los ensayos clínicos para su aprobación mostró mejorías del NAPSI respecto placebo a la semana 16<sup>116</sup>.

**Risankizumab.** Mostró en los ensayos clínicos mejorías del NAPSI estadísticamente significativas respecto placebo a las semanas 16 y 52<sup>117</sup>.

En un metanálisis en red publicado recientemente se han evaluado los resultados publicados en 7 ensayos clínicos de 6 fármacos biológicos para intentar comparar su eficacia. Se incluyeron pacientes con psoriasis moderada-grave y psoriasis ungueal concomitante y la variable principal fue la resolución completa de las lesiones ungueales (NAPSI, mNAPSI o PGA de 0) en la semana 24-26. La probabilidad de obtener una respuesta completa fue mayor con ixekizumab (46,5%), seguido por brodalumab (37%), adalimumab (28,3%), guselkumab (27,7%), ustekinumab (20,8%) e infliximab (0,8%)<sup>60</sup>.

## Conclusiones

La psoriasis ungueal se correlaciona con una enfermedad psoriásica más grave, de inicio más precoz y con el desarrollo de afectación articular. Todo ello asociado a un deterioro funcional y reducción de la calidad de vida. Clínicamente presenta una gran variedad de manifestaciones. Su diagnóstico puede ser un reto, pero podemos apoyar nuestra sospecha clínica con el uso de la ecografía cutánea y la dermatoscopia. El arsenal terapéutico actual es muy amplio, disponiendo de tratamientos tópicos, intralesionales, sistémicos y biológicos, por lo que el tratamiento deberá individualizarse en todos los casos.

## Autoría/colaboradores

Los doctores Canal-García y Bosch-Amate contribuyeron igualmente a este artículo.

## Conflicto de intereses

Los autores declaran no tener ningún conflicto de intereses.

## Bibliografía

1. Salomon J, Szepietowski JC, Proniewicz A. Psoriatic nails: a prospective clinical study. *J Cutan Med Surg.* 2003;7:317-21.
2. Armesto S, Esteve A, Coto-Segura P, Drake M, Galache C, Martínez-Borra J, et al. Nail psoriasis in individuals with psoriasis vulgaris: a study of 661 patients. *Actas Dermosifiliogr.* 2011;102:365-72.

3. Rachakonda TD, Schupp CW, Armstrong AW. Psoriasis prevalence among adults in the United States. *J Am Acad Dermatol.* 2014;70:512–6.
4. Rigopoulos D, Tosti A, editors. *Nail Psoriasis: From A to Z.* London: Springer; 2014.
5. Saner MV, Kulkarni AD, Pardeshi CV. Insights into drug delivery across the nail plate barrier. *J Drug Target.* 2014;22:769–89.
6. Gregory AT, Denniss AR. *An Introduction to Writing Narrative and Systematic Reviews – Tasks, Tips and Traps for Aspiring Authors.* Heart Lung Circ. 2018;27:893–8.
7. Taieb C, Corvest M, Voisard J, Myon E, Martin N. Nail psoriasis: Epidemiological study in France. *J Eur Acad Dermatol Venereol.* 2005;19:1–411.
8. Al-Mutairi N, Manchanda Y, Nour-Eldin O. Nail changes in childhood psoriasis: a study from Kuwait. *Pediatr Dermatol.* 2007;24:7–10.
9. Augustin M, Reich K, Blome C, Schäfer I, Laass A, Radtke MA. Nail psoriasis in Germany: epidemiology and burden of disease. *Br J Dermatol.* 2010;163:580–5.
10. Mercy K, Kwasny M, Cordero KM, Menter A, Tom WL, Korman N, et al. Clinical manifestations of pediatric psoriasis: results of a multicenter study in the United States. *Pediatr Dermatol.* 2013;30:424–8.
11. Rigopoulos D, Baran R, Chiheb S, Daniel CR, di Chiacchio N, Gregoriou S, et al. Recommendations for the definition, evaluation, and treatment of nail psoriasis in adult patients with no or mild skin psoriasis: A dermatologist and nail expert group consensus. *J Am Acad Dermatol.* 2019;81:228–40.
12. Dand N, Mahil SK, Capon F, Smith CH, Simpson MA, Barker JN. Psoriasis and Genetics. *Acta Derm Venereol.* 2020;100:55–65.
13. Ogawa K, Okada Y. The current landscape of psoriasis genetics in 2020. *J Dermatol Sci.* 2020;99:2–8.
14. Julià A, Tortosa R, Hernanz JM, Cañete JD, Fonseca E, Ferrándiz C, et al. Risk variants for psoriasis vulgaris in a large case-control collection and association with clinical subphenotypes. *Hum Mol Genet.* 2012;4549–57.
15. McGonagle D, Ash Z, Dickie L, McDermott M, Aydin SZ. The early phase of psoriatic arthritis. *Ann Rheum Dis.* 2011;70:71–6.
16. McGonagle D, Benjamin M, Tan AL. The pathogenesis of psoriatic arthritis and associated nail disease: not autoimmune after all? *Curr Opin Rheumatol.* 2009;21:340–7.
17. Lai TL, Pang HT, Cheuk YY, Yip ML. Psoriatic nail involvement and its relationship with distal interphalangeal joint disease. *Clin Rheumatol.* 2016;2031–7.
18. Tan AL, Benjamin M, Toumi H, Grainger AJ, Tanner SF, Emery P, et al. The relationship between the extensor tendon entheses and the nail in distal interphalangeal joint disease in psoriatic arthritis—a high-resolution MRI and histological study. *Rheumatology (Oxford).* 2007;46:253–6.
19. Raposo I, Torres T. Nail psoriasis as a predictor of the development of psoriatic arthritis. *Actas Dermosifiliogr.* 2015;106:452–7.
20. Wilson FC, Icen M, Crowson CS, McEvoy MT, Gabriel SE, Kremers HM. Incidence and clinical predictors of psoriatic arthritis in patients with psoriasis: a population-based study. *Arthritis Rheum.* 2009;61:233–9.
21. Williamson L, Dalbeth N, Dockerty JL, Gee BC, Weatherall R, Wordsworth BP. Extended report: nail disease in psoriatic arthritis—clinically important, potentially treatable and often overlooked. *Rheumatology (Oxford).* 2004;43:790–4.
22. Serarslan G, Güler H, Karazincir S. The relationship between nail- and distal phalangeal bone involvement severity in patients with psoriasis. *Clin Rheumatol.* 2007;26:1245–7.
23. Kaeley GS, Eder L, Aydin SZ, Rich P, Bakewell CJ. Nail Psoriasis: Diagnosis, Assessment Treatment Options, and Unmet Clinical Needs. *J Rheumatol.* 2021;48:1208–20.
24. Zisova L, Valtchev V, Sotiriou E, Gospodinov D, Mateev G. Onychomycosis in patients with psoriasis—a multicentre study. *Mycoses.* 2012;55:143–7.
25. Klaassen KMG, van de Kerkhof PCM, Pasch MC. Nail psoriasis: a questionnaire-based survey. *Br J Dermatol.* 2013;169:314–9.
26. Tabassum S, Rahman A, Awan S, Jabeen K, Farooqi J, Ahmed B, et al. Factors associated with onychomycosis in nail psoriasis: a multicenter study in Pakistan. *Int J Dermatol.* 2019;58:672–8.
27. Ventura A, Mazzeo M, Gaziano R, Galluzzo M, Bianchi L, Campione E. New insight into the pathogenesis of nail psoriasis and overview of treatment strategies. *Drug Des Devel Ther.* 2017;11:2527–35.
28. Kaul S, Singal A, Grover C, Sharma S. Clinical and histological spectrum of nail psoriasis: A cross-sectional study. *J Cutan Pathol.* 2018;45:824–30.
29. Decroos F, Springenberg S, Lang T, Päpper M, Zapf A, Metzger D, et al. A Deep Learning Approach for Histopathological Diagnosis of Onychomycosis: Not Inferior to Analogue Diagnosis by Histopathologists. *Acta Derm Venereol.* 2021;101:1–8.
30. Ghannoum M, Mukherjee P, Isham N, Markinson B, Rosso JD, Leal L. Examining the importance of laboratory and diagnostic testing when treating and diagnosing onychomycosis. *Int J Dermatol.* 2018;57:131–8.
31. Bao F, Fan Y, Sun L, Yu Y, Wang Z, Pan Q, et al. Comparison of fungal fluorescent staining and ITS rDNA PCR-based sequencing with conventional methods for the diagnosis of onychomycosis. *J Eur Acad Dermatol Venereol.* 2018;32:1017–21.
32. Paugam A, Challier S. Dermatophytic onychia: Effectiveness of rapid immunochromatographic diagnostic testing directly on samples compared to culture. *Ann Dermatol Venereol.* 2021.
33. Armstrong AW, Armstrong EJ, Fuller EN, Sockolov ME, Voyles SV. Smoking and pathogenesis of psoriasis: a review of oxidative, inflammatory and genetic mechanisms. *Br J Dermatol.* 2011;165:1162–8.
34. Temiz SA, Özer İ, Ataseven A, Dursun R, Uyar M. The effect of smoking on the psoriasis: Is it related to nail involvement? *Dermatol Ther.* 2020;33:33–630.
35. Jiaravuthisan MM, Sasseville D, Vender RB, Murphy F, Muhn CY. Psoriasis of the nail: anatomy, pathology, clinical presentation, and a review of the literature on therapy. *J Am Acad Dermatol.* 2007;57:1–27.
36. Singh SK. Finger nail pitting in psoriasis and its relation with different variables. *Indian J Dermatol.* 2013;58:310–2.
37. You Z, Yang H, Ran Y. Clinical parameters associated with severity of nail psoriasis and therapeutic efficacy. *Eur J Dermatol.* 2020;30:362–71.
38. Baran R, DR Haneke E, Tosti A, Bristow I. *A text atlas of nail disorders: techniques in investigation and diagnosis.* 3rd ed. CRC Press; . 2003.
39. Idrees S, Uddin R, Rizvi SDA, Tahir M. Frequency of nail changes in patients with psoriasis reporting to PNS, Shifa Naval Hospital Karachi. *J Pak Assoc Dermatol.* 2012;22:315–9.
40. Kouskoukis CE, Scher RK, Ackerman AB. The «oil drop» sign of psoriatic nails. A clinical finding specific for psoriasis. *Am J Dermatopathol.* 1983;5:259–62.
41. Brazzelli V, Carugno A, Alborghetti A, Grasso V, Cananzi R, Fornara L, et al. Prevalence, severity and clinical features of psoriasis in fingernails and toenails in adult patients: Italian experience. *J Eur Acad Dermatol Venereol.* 2012;26:1354–9.
42. Grover C, Reddy BSN, Uma Chaturvedi K. Diagnosis of nail psoriasis: importance of biopsy and histopathology. *Br J Dermatol.* 2005;153:1153–8.
43. Rich P, Scher RK. Nail Psoriasis Severity Index: a useful tool for evaluation of nail psoriasis. *J Am Acad Dermatol.* 2003;49:206–12.
44. Cassell SE, Bieber JD, Rich P, Tutuncu ZN, Lee SJ, Kalunian KC, et al. The modified Nail Psoriasis Severity Index: validation of



- an instrument to assess psoriatic nail involvement in patients with psoriatic arthritis. *J Rheumatol.* 2007;34:123–9.
45. Hudgens S, Rich P, Geng Z, Williams D, Fleischer A, Ganguli A. Development and validation of the Physician's Global Assessment of Fingernail Psoriasis. *J Eur Acad Dermatol Venereol.* 2021;35:2324–30.
  46. Yorulmaz A, Artuz F. A study of dermoscopic features of nail psoriasis. *Postepy Dermatol Alergol.* 2017;34:28–35.
  47. Long F, Zhang Z, He F, Tu J, Yin Z, Xia J, et al. Dermoscopic features of nail psoriasis: Positive correlation with the severity of psoriasis. *J Dermatol.* 2021;48:894–901.
  48. Chauhan A, Singal A, Grover C, Sharma S. Dermoscopic Features of Nail Psoriasis: An Observational, Analytical Study. *Skin Appendage Disord.* 2020;6:207–15.
  49. El Miedany Y, El Gaafary M, Youssef S, Ahmed I, Nasr A. Tailored approach to early psoriatic arthritis patients: clinical and ultrasonographic predictors for structural joint damage. *Clin Rheumatol.* 2015;34:307–13.
  50. Sandobal C, Carbó E, Iribas J, Roverano S, Paira S. Ultrasound nail imaging on patients with psoriasis and psoriatic arthritis compared with rheumatoid arthritis and control subjects. *J Clin Rheumatol.* 2014;20:21–4.
  51. Wortsman X, Gutierrez M, Saavedra T, Honeyman J. The role of ultrasound in rheumatic skin and nail lesions: a multi-specialist approach. *Clin Rheumatol.* 2011;30:739–48.
  52. Gisondi P, Idolazzi L, Girolomoni G. Ultrasonography reveals nail thickening in patients with chronic plaque psoriasis. *Arch Dermatol Res.* 2012;304:727–32.
  53. Gutierrez M, Filippucci E, De Angelis R, Filosa G, Kane D, Grassi W. A sonographic spectrum of psoriatic arthritis: «the five targets». *Clin Rheumatol.* 2010;29:133–42.
  54. Vidal D, Echeverría B, García-Gavín J, Comba Pérez-Pérez L. Ecografía aplicada al manejo de la patología de la uña. *Actas Dermosifiliogr.* 2015;106:60–6.
  55. Jadhav VM, Mahajan PM, Mhaske CB. Nail pitting and onycholysis. *Indian J Dermatol Venereol Leprol.* 2009;75:631–3.
  56. Tosti A, Morelli R, Bardazzi F, Peluso AM. Prevalence of nail abnormalities in children with alopecia areata. *Pediatr Dermatol.* 1994;11:112–5.
  57. Jiaravuthisan MM, Sasseville D, Vender RB, Murphy F, Muhn CY. Psoriasis of the nail: anatomy, pathology, clinical presentation, and a review of the literature on therapy. *J Am Acad Dermatol.* 2007;57:1–27.
  58. Mortimer PS, Dawber RP. Trauma to the nail unit including occupational sports injuries. *Dermatol Clin.* 1985;3:415–20.
  59. Pasch MC. Nail Psoriasis: A Review of Treatment Options. *Drugs.* 2016;76:675–705.
  60. Reich K, Conrad C, Kristensen LE, Smith SD, Puig L, Rich P, et al. Network meta-analysis comparing the efficacy of biologic treatments for achieving complete resolution of nail psoriasis. *J Dermatolog Treat.* 2021:1–9.
  61. Tosti A, Piraccini BM, Cameli N, Kokely F, Plozzer C, Cannata GE, et al. Calcipotriol ointment in nail psoriasis: a controlled double-blind comparison with betamethasone dipropionate and salicylic acid. *Br J Dermatol.* 1998;139:655–9.
  62. Kole L, Cantrell W, Elewski B. A randomized, double-blinded trial evaluating the efficacy and tolerability of vectical ointment (calcitriol 3 mcg/g ointment) when compared to betamethasone dipropionate ointment (64 mg/g) in patients with nail psoriasis. *J Drugs Dermatol.* 2014;13:912–5.
  63. Sánchez Regaña M, Martín Ezquerro G, Umbert Millet P, Llambí Mateos F. Treatment of nail psoriasis with 8% clobetasol nail lacquer: positive experience in 10 patients. *J Eur Acad Dermatol Venereol.* 2005;19:573–7.
  64. Deffer TA, Goette DK. Distal phalangeal atrophy secondary to topical steroid therapy. *Arch Dermatol.* 1987;123:571–2.
  65. Rigopoulos D, Ioannides D, Prastitis N, Katsambas A. Nail psoriasis: a combined treatment using calcipotriol cream and clobetasol propionate cream. *Acta Derm Venereol.* 2002;82:140.
  66. Sánchez Regaña M, Márquez Balbás G, Umbert Millet P. Nail psoriasis: a combined treatment with 8% clobetasol nail lacquer and tacalcitol ointment. *J Eur Acad Dermatol Venereol.* 2008;22:963–9.
  67. Tzung T-Y, Chen C-Y, Yang C-Y, Lo P-Y, Chen Y-H. Calcipotriol used as monotherapy or combination therapy with betamethasone dipropionate in the treatment of nail psoriasis. *Acta Derm Venereol.* 2008;88:279–80.
  68. De Simone C, Maiorino A, Tassone F, D'Agostino M, Caldarola G. Tacrolimus 0.1% ointment in nail psoriasis: a randomized controlled open-label study. *J Eur Acad Dermatol Venereol.* 2013;27:1003–6.
  69. Fischer-Levancini C, Sánchez-Regaña M, Llambí F, Collgros H, Expósito-Serrano V, Umbert-Millet P. Nail psoriasis: treatment with tazarotene 0.1% hydrophilic ointment. *Actas Dermosifiliogr.* 2012;103:725–8.
  70. Scher RK, Stiller M, Zhu YI. Tazarotene 0.1% gel in the treatment of fingernail psoriasis: a double-blind, randomized, vehicle-controlled study. *Cutis.* 2001;68:355–8.
  71. Bianchi L, Soda R, Diluvio L, Chimenti S. Tazarotene 0.1% gel for psoriasis of the fingernails and toenails: an open, prospective study. *Br J Dermatol.* 2003;149:207–9.
  72. de Berker DA, Lawrence CM. A simplified protocol of steroid injection for psoriatic nail dystrophy. *Br J Dermatol.* 1998;138:90–5.
  73. Abell E, Samman PD. Intradermal triamcinolone treatment of nail dystrophies. *Br J Dermatol.* 1973;89:191–7.
  74. Saleem K, Azim W. Treatment of nail psoriasis with a modified regimen of steroid injections. *J Coll Physicians Surg Pak.* 2008;18:78–81.
  75. Grover C, Bansal S. A Compendium of Intralesional Therapies in Nail Disorders. *Indian Dermatol Online J.* 2018;9:373–82.
  76. Maranda EL, Nguyen AH, Lim VM, Hafeez F, Jimenez JJ. Laser and light therapies for the treatment of nail psoriasis. *J Eur Acad Dermatol Venereol.* 2016;30:1278–84.
  77. Sánchez-Regaña M, Sola-Ortigosa J, Alsina-Gibert M, Vidal-Fernández M, Umbert-Millet P. Nail psoriasis: a retrospective study on the effectiveness of systemic treatments (classical and biological therapy). *J Eur Acad Dermatol Venereol.* 2011;25:579–86.
  78. Handfield-Jones SE, Boyle J, Harman RR. Local PUVA treatment for nail psoriasis. *Br J Dermatol.* 1987;116:280–1.
  79. Fernández-Guarino M, Harto A, Sánchez-Ronco M, García-Morales I, Jaén P. Pulsed dye laser vs. photodynamic therapy in the treatment of refractory nail psoriasis: a comparative pilot study. *J Eur Acad Dermatol Venereol.* 2009;23:891–5.
  80. Yu RC, King CM. A double-blind study of superficial radiotherapy in psoriatic nail dystrophy. *Acta Derm Venereol.* 1992;72:134–6.
  81. Fenton L, Dawe RS. Six years' experience of grenz ray therapy for the treatment of inflammatory skin conditions. *Clin Exp Dermatol.* 2016;41:864–70.
  82. Oram Y, Karıncaoğlu Y, Koyuncu E, Kaharaman F. Pulsed dye laser in the treatment of nail psoriasis. *Dermatol Surg.* 2010;36:377–81.
  83. Huang Y-C, Chou C-L, Chiang Y-Y. Efficacy of pulsed dye laser plus topical tazarotene versus topical tazarotene alone in psoriatic nail disease: a single-blind, intrapatient left-to-right controlled study. *Lasers Surg Med.* 2013;45:102–7.
  84. Goldust M, Raghifar R. Clinical Trial Study in the Treatment of Nail Psoriasis with Pulsed Dye Laser. *J Cosmet Laser Ther.* 2013.
  85. Demirsoy EO, Kiran R, Salman S, Çağlayan C, Aktürk AS, Bayramgürler D, et al. Effectiveness of systemic treatment agents on psoriatic nails: a comparative study. *J Drugs Dermatol.* 2013;12:1039–43.

86. Ricceri F, Pescitelli L, Tripo L, Bassi A, Prignano F. Treatment of severe nail psoriasis with acitretin: an impressive therapeutic result. *Dermatol Ther*. 2013;26:77–8.
87. Tosti A, Ricotti C, Romanelli P, Cameli N, Piraccini BM. Evaluation of the efficacy of acitretin therapy for nail psoriasis. *Arch Dermatol*. 2009;145:269–71.
88. Gümüşel M, Özdemir M, Mevlitoğlu I, Bodur S. Evaluation of the efficacy of methotrexate and cyclosporine therapies on psoriatic nails: a one-blind, randomized study. *J Eur Acad Dermatol Venereol*. 2011;25:1080–4.
89. Reich K, Langley RG, Papp KA, Ortonne J-P, Unnebrink K, Kaul M, et al. A 52-week trial comparing briakinumab with methotrexate in patients with psoriasis. *N Engl J Med*. 2011;365:1586–96.
90. Mahrle G, Schulze HJ, Färber L, Weidinger G, Steigleder GK. Low-dose short-term cyclosporine versus etretinate in psoriasis: improvement of skin, nail, and joint involvement. *J Am Acad Dermatol*. 1995;32:78–88.
91. Syuto T, Abe M, Ishibuchi H, Ishikawa O. Successful treatment of psoriatic nails with low-dose cyclosporine administration. *Eur J Dermatol*. 2007;17:248–9.
92. Feliciani C, Zampetti A, Forleo P, Cerritelli L, Amerio P, Proietto G, et al. Nail psoriasis: combined therapy with systemic cyclosporin and topical calcipotriol. *J Cutan Med Surg*. 2004;8:122–5.
93. Papp K, Reich K, Leonardi CL, Kircik L, Chimenti S, Langley RGB, et al. Apremilast, an oral phosphodiesterase 4 (PDE4) inhibitor, in patients with moderate to severe plaque psoriasis: Results of a phase III, randomized, controlled trial (Efficacy and Safety Trial Evaluating the Effects of Apremilast in Psoriasis [ESTEEM 1]). *J Am Acad Dermatol*. 2015;73:37–49.
94. Paul C, Cather J, Gooderham M, Poulin Y, Mrowietz U, Ferrandiz C, et al. Efficacy and safety of apremilast, an oral phosphodiesterase 4 inhibitor, in patients with moderate-to-severe plaque psoriasis over 52 weeks: a phase III, randomized controlled trial (ESTEEM 2). *Br J Dermatol*. 2015;173:1387–99.
95. Rich P, Gooderham M, Bachelez H, Goncalves J, Day RM, Chen R, et al. Apremilast, an oral phosphodiesterase 4 inhibitor, in patients with difficult-to-treat nail and scalp psoriasis: Results of 2 phase III randomized, controlled trials (ESTEEM 1 and ESTEEM 2). *J Am Acad Dermatol*. 2016;74:134–42.
96. Lanna C, Cesaroni GM, Mazzilli S, Vollono L, Gaziano R, Marino D, et al. Apremilast as a target therapy for nail psoriasis: a real-life observational study proving its efficacy in restoring the nail unit. *J Dermatolog Treat*. 2020;1–5.
97. Rigopoulos D, Gregoriou S, Lazaridou E, Belyayeva E, Apalla Z, Makris M, et al. Treatment of nail psoriasis with adalimumab: an open label unblinded study. *J Eur Acad Dermatol Venereol*. 2010;24:530–4.
98. Rich P, Griffiths CEM, Reich K, Nestle FO, Scher RK, Li S, et al. Baseline nail disease in patients with moderate to severe psoriasis and response to treatment with infliximab during 1 year. *J Am Acad Dermatol*. 2008;58:224–31.
99. Rigopoulos D, Gregoriou S, Stratigos A, Larios G, Korfitis C, Papaioannou D, et al. Evaluation of the efficacy and safety of infliximab on psoriatic nails: an unblinded, nonrandomized, open-label study. *Br J Dermatol*. 2008;159:453–6.
100. Reich K, Ortonne J-P, Kerkmann U, Wang Y, Saurat J-H, Papp K, et al. Skin and nail responses after 1 year of infliximab therapy in patients with moderate-to-severe psoriasis: a retrospective analysis of the EXPRESS Trial. *Dermatology*. 2010;221:172–8.
101. Torii H, Sato N, Yoshinari T, Nakagawa H. Japanese Infliximab Study Investigators. Dramatic impact of a Psoriasis Area and Severity Index 90 response on the quality of life in patients with psoriasis: an analysis of Japanese clinical trials of infliximab. *J Dermatol*. 2012;39:253–9.
102. Leonardi C, Langley RG, Papp K, Tying SK, Wasel N, Vender R, et al. Adalimumab for treatment of moderate to severe chronic plaque psoriasis of the hands and feet: efficacy and safety results from REACH, a randomized, placebo-controlled, double-blind trial. *Arch Dermatol*. 2011;147:429–36.
103. Thaçi D, Unnebrink K, Sundaram M, Sood S, Yamaguchi Y. Adalimumab for the treatment of moderate to severe psoriasis: subanalysis of effects on scalp and nails in the BELIEVE study. *J Eur Acad Dermatol Venereol*. 2015;29:353–60.
104. Bardazzi F, Antonucci VA, Tengattini V, Odorici G, Balestri R, Patrizi A. A 36-week retrospective open trial comparing the efficacy of biological therapies in nail psoriasis. *J Dtsch Dermatol Ges*. 2013;11:1065–70.
105. Luger TA, Barker J, Lambert J, Yang S, Robertson D, Foehl J, et al. Sustained improvement in joint pain and nail symptoms with etanercept therapy in patients with moderate-to-severe psoriasis. *J Eur Acad Dermatol Venereol*. 2009;23:896–904.
106. Ortonne JP, Paul C, Berardesca E, Marino V, Gallo G, Brault Y, et al. A 24-week randomized clinical trial investigating the efficacy and safety of two doses of etanercept in nail psoriasis. *Br J Dermatol*. 2013;168:1080–7.
107. Rigopoulos D, Gregoriou S, Makris M, Ioannides D. Efficacy of ustekinumab in nail psoriasis and improvement in nail-associated quality of life in a population treated with ustekinumab for cutaneous psoriasis: an open prospective unblinded study. *Dermatology*. 2011;223:325–9.
108. Patsatsi A, Kyriakou A, Sotiriadis D. Ustekinumab in nail psoriasis: an open-label, uncontrolled, nonrandomized study. *J Dermatolog Treat*. 2013;24:96–100.
109. Rich P, Bourcier M, Sofen H, Fakhrazadeh S, Wasfi Y, Wang Y, et al. Ustekinumab improves nail disease in patients with moderate-to-severe psoriasis: results from PHOENIX 1. *Br J Dermatol*. 2014;170:398–407.
110. Reich K, Sullivan J, Arenberger P, Jazayeri S, Mrowietz U, Augustin M, et al. Secukinumab shows high and sustained efficacy in nail psoriasis: 2.5-year results from the randomized placebo-controlled TRANSFIGURE study. *Br J Dermatol*. 2021;184:425–36.
111. Langley RG, Rich P, Menter A, Krueger G, Goldblum O, Dutronc Y, et al. Improvement of scalp and nail lesions with ixekizumab in a phase 2 trial in patients with chronic plaque psoriasis. *J Eur Acad Dermatol Venereol*. 2015;29:1763–70.
112. Van de Kerkhof P, Guenther L, Gottlieb AB, Sebastian M, Wu JJ, Foley P, et al. Ixekizumab treatment improves fingernail psoriasis in patients with moderate-to-severe psoriasis: results from the randomized, controlled and open-label phases of UNCOVER-3. *J Eur Acad Dermatol Venereol*. 2017;31:477–82.
113. Dennehy EB, Zhang L, Amato D, Goldblum O, Rich P. Ixekizumab Is Effective in Subjects With Moderate to Severe Plaque Psoriasis With Significant Nail Involvement: Results From UNCOVER 3. *J Drugs Dermatol*. 2016;15:958–61.
114. Elewski B, Rich P, Lain E, Soung J, Lewitt GM, Jacobson A. Efficacy of brodalumab in the treatment of scalp and nail psoriasis: results from three phase 3 trials. *J Dermatolog Treat*. 2020;1–5.
115. Gregoriou S, Tsiogka A, Tsimpidakis A, Nicolaidou E, Kontochristopoulos G, Rigopoulos D. Treatment of nail psoriasis with brodalumab: an open-label unblinded study. *J Eur Acad Dermatol Venereol*. 2021;35:e299–301.
116. Foley P, Gordon K, Griffiths CEM, Wasfi Y, Randazzo B, Song M, et al. Efficacy of Guselkumab Compared With Adalimumab and Placebo for Psoriasis in Specific Body Regions: A Secondary Analysis of 2 Randomized Clinical Trials. *JAMA Dermatol*. 2018;154:676–83.
117. Gordon KB, Strober B, Lebwohl M, Augustin M, Blauvelt A, Poulin Y, et al. Efficacy and safety of risankizumab in moderate-to-severe plaque psoriasis (UltIMMa-1 and UltIMMa-2): results from two double-blind, randomised, placebo-controlled and ustekinumab-controlled phase 3 trials. *Lancet*. 2018;392:650–61.