

DERMATOSCOPIA PRÁCTICA

Alopecia parcheada

Patchy Hair Loss



Presentación del caso

Un varón de 22 años acudió a nuestra consulta para la valoración de una pérdida parcheada del cabello de 2 semanas de evolución. A la exploración presentaba unas áreas alopecias de pequeño tamaño distribuidas en las regiones temporales y la región occipital, sin acompañarse de eritema ni de descamación (fig. 1).

¿Cuál es su diagnóstico?

Alopecia sifilítica.

Comentario

Los hallazgos dermatoscópicos se muestran en la figura 2. Una anamnesis dirigida permitió la sospecha clínica de sífilis secundaria. La prueba serológica confirmó dicho diagnóstico, con una serología treponémica positiva y una RPR de 1/16.

La alopecia sifilítica es una manifestación clínica infrecuente de la sífilis secundaria. Dependiendo de su patrón, moteado o difuso, puede tener hallazgos clínicamente superponibles a los de otras alopecias no cicatriciales, como

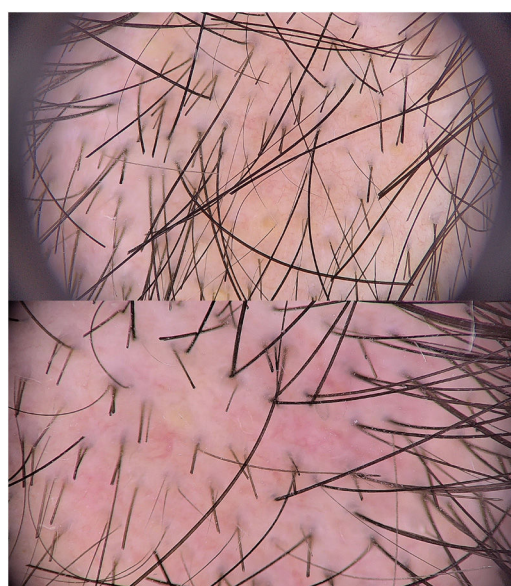


Figura 2 Imágenes dermatoscópicas con luz polarizada (obtenidas mediante el uso de dermatoscopio digital Fotofinder®). Panel superior: 20 aumentos. Panel inferior: 30 aumentos. Se observa alopecia focal, cabellos rotos de longitud homogénea, cabellos de recrecimiento cortos tipo veloso y puntos amarillos.

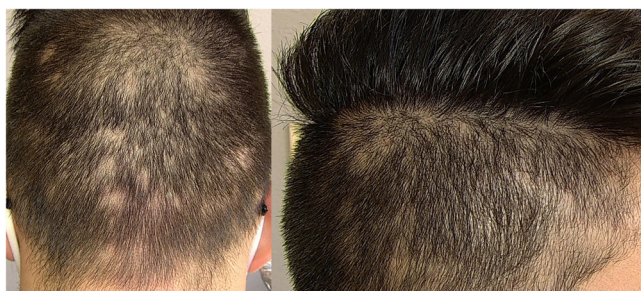

Figura 1 Presentación clínica del caso. Panel izquierdo: región occipital. Panel derecho: Región parietotemporal derecha.

la alopecia areata, la tricotilomanía o el efluvio telógeno. Se considera una alopecia sifilítica esencial cuando no hay evidencia de otra afectación mucocutánea (como en el presente caso), lo que dificulta el diagnóstico.

Los hallazgos dermatoscópicos de la alopecia sifilítica han sido escasamente descritos en la literatura hasta la fecha. En 2014, Ye et al. describieron por primera vez la tricoscopia en un paciente con una alopecia sifilítica parcheada en la que se identificaba la presencia de puntos negros, alopecia focal, hipopigmentación del tallo del cabello y puntos amarillos¹. Posteriormente se describió la presencia de puntos amarillos, cabellos de tipo veloso, pelos curvos, afilados, rotos o en zigzag, vasos dilatados y

<https://doi.org/10.1016/j.ad.2021.04.009>

0001-7310/© 2021 AEDV. Publicado por Elsevier España, S.L.U. Este es un artículo Open Access bajo la licencia CC BY-NC-ND (<http://creativecommons.org/licenses/by-nc-nd/4.0/>).

tortuosos con una extravasación ligera de sangre, un fondo eritematoso-parduzco e hiperqueratosis perifolicular²⁻⁵.

Los hallazgos dermatoscópicos más comunes en la alopecia areata incluyen los puntos negros, los cabellos peládicos en signo de exclamación, los cabellos de recrecimiento cortos y los puntos amarillos. En la tricotilomanía lo más frecuente es observar cabellos rotos de diferente longitud.

Los cabellos rotos son el resultado de la fractura transversal irregular del pelo terminal debilitado por un proceso inflamatorio o por el rápido recrecimiento de un pelo no completamente destruido. Los estudios moleculares han permitido identificar la bacteria *Treponema pallidum* en los folículos afectados⁶. Aunque la fisiopatología aún no está clara, se cree que la presencia de *T. pallidum*, o la respuesta inmune a esta bacteria, podría causar una vasculitis de pequeño vaso y un daño del folículo, con una pérdida de cabellos terminales y una detención del ciclo de crecimiento del folículo piloso, lo que da como resultado la presencia de folículos vacíos y de cabellos rotos.

La dermatoscopia en este caso de alopecia sifilítica esencial parcheada permitió apoyar la sospecha diagnóstica (dada la ausencia de criterios para el resto de los diagnósticos clínicos posibles) y agilizar el tratamiento (se pautó un antibiótico en el momento de su primera evaluación). La dermatoscopia representa un método útil, no invasivo y rápido que puede ayudar a sospechar una alopecia sifilítica, si bien la serología es indispensable para el diagnóstico de certeza.

Conflicto de intereses

Los autores declaran no tener ningún conflicto de intereses.

Bibliografía

1. Ye Y, Zhang X, Zhao Y, Gong Y, Yang J, Li H, et al. The clinical and trichoscopic features of syphilitic alopecia. *J Dermatol Case Rep.* 2014 30;8:78–80.
2. Doche I, Hordinsky MK, Valente NY, Romiti R, Tosti A. Syphilitic alopecia: Case reports and trichoscopic findings. *Skin Appendage Disord.* 2017;3:222–4.
3. Tognetti L, Cinotti E, Perrot JL, Campoli M, Rubegni P. Syphilitic alopecia: Uncommon trichoscopic findings. *Dermatol Pract Concept.* 2017 31;7:55–9.
4. Bomfim IC, Ianhez M, Miot HA. Dermatoscopic findings of syphilitic alopecia. *An Bras Dermatol.* 2020;95:518–20.
5. Piraccini BM, Broccoli A, Starace M, Gaspari V, D'Antuono A, Dika E, et al. Hair and scalp manifestations in secondary syphilis: Epidemiology clinical features and trichoscopy. *Dermatology.* 2015;231:171–6.
6. Nam-Cha SH, Guhl G, Fernández-Peña P, Fraga J. Alopecia syphilitica with detection of *Treponema pallidum* in the hair follicle. *J Cutan Pathol.* 2007;34:37–40.

M. Blanco-Calvo^a, A. Comuni3n-Artieda^b
y A. Martin-Gorgojo^{b,*}

^a Servicio de Dermatología, Hospital Universitario de Fuenlabrada, Fuenlabrada, España

^b Servicio de ITS/Dermatología, Sección de Especialidades Médicas, Ayuntamiento de Madrid, Madrid, España

* Autor para correspondencia.

Correo electrónico: alejandromartingorgojo@aedv.es
(A. Martin-Gorgojo).