ACTAS Dermo-Sifiliográficas 113 (2022) 183–186

ACADEMIA ESPAÑOLA DE DERMATOLOGÍA Y VENEREOLOGÍA

ACTAS Dermo-Sifiliográficas

Full English text available at www.actasdermo.org

COMUNICACIÓN BREVE

Hallazgos bucales en pacientes COVID-19

M. Villarroel-Dorrego*, **L. Chacón**, **R. Rosas**, **V. Barrios**, **Y. Pernía** y **H. Vélez**

Servicio de Cirugía Bucal y Maxilofacial, Hospital General del Este Dr. Domingo Luciani, Caracas, Venezuela

PALABRAS CLAVE
COVID-19;
SARS-CoV-2;
Coronavirus;
Lesiones orales;
Manifestaciones bucales

Resumen El propósito de este trabajo fue caracterizar las alteraciones orales en un grupo de pacientes COVID-19. Para ello se evaluaron 55 pacientes hospitalizados, confirmados COVID-19 en distintos estadios de severidad. Previo consentimiento informado, se examinó la cavidad oral y se registraron los hallazgos clínicos. El grupo de estudio estuvo conformado por 25 mujeres (45,5%) y 30 varones (54,5%), con edades comprendidas entre uno y 89 años. Un 40% de los pacientes mostraron alguna lesión bucal. Las lesiones más comunes fueron candidiasis y ulceraciones (7 pacientes cada uno) y en 2 pacientes se observó enantema. También se encontraron alteraciones de la normalidad como glositis migratoria y varicosidades linguales. Asimismo, se registraron alteraciones del gusto, xerostomía y dolor/ardor bucal en el 60, 27,3 y 36,4%, respectivamente. En los pacientes COVID-19 se observaron con frecuencia alteraciones y lesiones en la mucosa bucal. Finalmente, la disgeusia y el dolor y/o el ardor oral fueron los síntomas comunes en estos pacientes.
© 2021 AEDV. Publicado por Elsevier España, S.L.U. Este es un artículo Open Access bajo la licencia CC BY-NC-ND (http://creativecommons.org/licenses/by-nc-nd/4.0/).

KEYWORDS
COVID-19;
SARS-CoV-2;
Coronavirus;
Oral lesions;
Oral manifestations

Oral Findings in Patients With COVID-19

Abstract The aim of this study was to describe oral lesions in a group of patients with COVID-19. We recruited 55 patients, 25 women (45.5%) and 30 men (54.5%), aged between 1 and 89 years with confirmed COVID-19 at different stages of severity. After obtaining informed consent, we examined their mouths and recorded clinical findings. Forty percent of the patients had at least 1 oral lesion. The most common lesions were candidiasis and ulcers (7 patients each); 2 patients had enanthems. Geographic tongue and caviar tongue were also observed. Altered taste, dry mouth, and painful/burning mouth were noted in 60%, 27.3%, and 36.4% of patients, respectively. Oral mucosal alterations and lesions were prevalent in this series of COVID-19 patients. Altered taste and a painful/burning mouth were common symptoms.
© 2021 AEDV. Published by Elsevier España, S.L.U. This is an open access article under the CC BY-NC-ND license (http://creativecommons.org/licenses/by-nc-nd/4.0/).

Introducción

En el trascurso de la pandemia, los pacientes COVID-19 han manifestado distintas expresiones en variados sistemas,

* Autor para correspondencia.
Correo electrónico: mariana.villarroel@ucv.ve (M. Villarroel-Dorrego).

https://doi.org/10.1016/j.ad.2021.08.007
0001-7310/© 2021 AEDV. Publicado por Elsevier España, S.L.U. Este es un artículo Open Access bajo la licencia CC BY-NC-ND (http://creativecommons.org/licenses/by-nc-nd/4.0/).

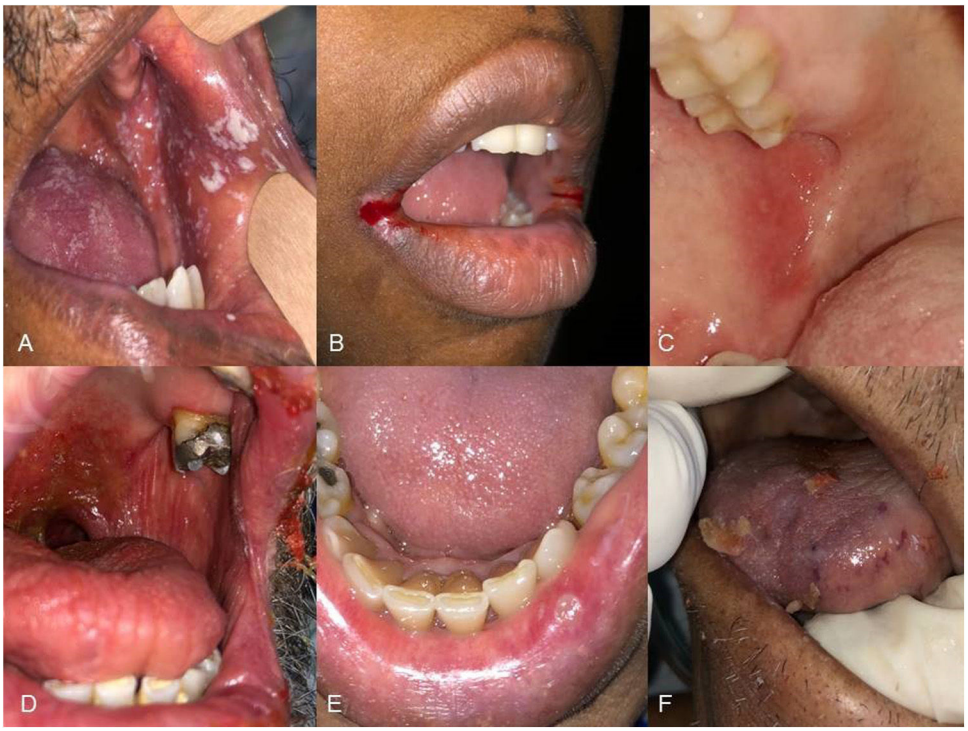

Figura 1 Lesiones orales en pacientes COVID-19. A) Candidiasis seudomembranosa. B) Queilitis angular. C) Enantema en carrillo. D) Úlceras en paladar blando y xerostomía. E) Úlcera labial «aftoide». F) Úlceras hemorrágicas en lengua.

incluyendo la piel y las mucosas. Las lesiones de la mucosa oral han sido descritas en pocos trabajos[1], y aún no está claro si son producto de los tratamientos usados para la enfermedad, la alteración inmunológica que provoca el virus u otros factores, como los niveles altos de estrés que genera estar infectado. La presencia tanto de receptores ACE2 y TMPRSS2[2,3] como de la proteína Spike del virus[4] en la mucosa bucal sugiere que existe un efecto directo del virus en algunas de las manifestaciones orales observadas.

Los cambios bucales descritos en pacientes COVID-19 han sido variados, aunque muchos de ellos se han descrito previamente asociados a otras enfermedades de forma secundaria. Un estudio reciente realizado en España, que incluyó 666 pacientes, mostró que más del 25% de los pacientes presentaron lesiones orales. Éstas incluían la inflamación de las papilas linguales, la glositis acompañada de indentaciones laterales, la estomatitis aftosa, la mucositis y la glositis con placas despapiladas (tipo glositis migratoria)[5].

Se han comunicado otras lesiones como enantemas[6], ulceraciones[7,8], lesiones vasculares y hemorrágicas[9,10], candidiasis[11,12] y lesiones herpéticas[13,14]. Sin embargo, aún no existe una evidencia de que estas manifestaciones estén causadas directamente por el virus[1].

El objetivo de nuestro trabajo fue caracterizar las lesiones bucales presentes en los pacientes COVID-19, así como los síntomas relacionados.

Métodos

Fueron evaluados 55 pacientes hospitalizados, COVID-19 confirmado mediante PCR y la prueba diagnóstica rápida antigénica COVID-19 FIA. Todos los pacientes presentaban las formas moderadas o graves de la enfermedad.

Previo consentimiento informado, fue revisada la historia clínica de cada paciente y explorada su cavidad bucal. Cada paciente fue interrogado para evaluar las alteraciones del gusto y la xerostomía. Los hallazgos clínicos bucales fueron registrados en un soporte informático diseñado para tal fin y en los pacientes donde las lesiones orales requerían un tratamiento médico, este fue indicado.

Los datos se analizaron mediante estadística descriptiva. La variable «edad» fue comparada mediante la prueba de la t de Student y los valores de p menores de 0,05 se consideraron estadísticamente significativos.

Resultados

Se evaluaron 30 varones (54,5%) y 25 mujeres (45,5%), con edad mínima de un año y edad máxima de 89 años, y una media de $51 \pm 23{,}24$ años. Todos los pacientes estaban hospitalizados y 19 (34,5%) de ellos en la unidad de terapia intensiva (UCI). Todos los pacientes en la UCI estaban bajo terapia con dexametasona y remdesivir. La mayoría de los pacientes hospitalizados en planta, estaban bajo tratamiento con la combinación lopinavir/ritonavir como terapia antiviral.

El 45,5% de los pacientes no presentaban ninguna enfermedad de base. En el grupo restante, la hipertensión arterial fue la enfermedad más frecuente (18,2%), así como la hipertensión combinada con una diabetes (10,9%). Otra enfermedad frecuentemente registrada fue el asma (16,4%). Otros antecedentes registrados fueron una hepatitis y procesos oncológicos.

En 22 pacientes (40%) se observó al menos una alteración o lesión en la mucosa bucal (figs. 1 y 2). Se diagnosticaron formas eritematosas y seudomembranosas de candidiasis

Figura 2 Lesiones orales en pacientes COVID-19. A) Glositis migratoria y petequias en carrillo. B) Varicosidades linguales unilaterales. C) Candidiasis seudomembranosa. D) Leucoplasia en piso de boca y cara ventral de lengua (paciente no fumador) E) Candidiasis seudomembranosa. F) Candidiasis eritematosa.

en 7 pacientes (12,7%), y una queilitis angular grave en un paciente (fig. 1B). Todos ellos fueron tratados con antimicóticos tópicos y sistémicos. El paciente con queilitis angular se trató con una mezcla tópica de antibiótico y antimicótico.

Se constataron lesiones ulcerativas hemorrágicas en 4 pacientes (7,3%) y 3 pacientes (5,5%) presentaron ulceraciones múltiples similares a aftas. Dos pacientes presentaron un enantema en la mucosa labial o yugal (figs. 1C y 2A).

Se observaron otras lesiones tales como placas blancas (un paciente) y lesiones liquenoides (un paciente) en las que se indicó la realización de una biopsia tras la recuperación del cuadro viral.

Finalmente, un paciente desarrolló un herpes labial recurrente, 3 pacientes mostraron varices linguales y en 3 pacientes se diagnosticó una glositis migratoria. Estos últimos desconocían si tenían la condición previa a COVID-19.

Las lesiones orales fueron más comunes en los varones que en las mujeres (13 y 9 casos, respectivamente), sin embargo, no se observó una diferencia estadísticamente significativa entre los grupos ($p = 0,58$ Chi-cuadrado de Pearson). Con respecto a la edad, la media fue similar entre los grupos con o sin lesiones ($53,45 \pm 22,51$ y $49,36 \pm 23,92$ años, respectivamente), sin diferencia estadísticamente significativa ($p = 0,52$). Solo 6 pacientes (27,3%) de los 22 pacientes que mostraron manifestaciones orales se encontraban en la UCI.

Se registró una alteración o una pérdida total del gusto en 33 pacientes (60%), la presencia de dolor o de ardor bucal en 20 pacientes (36,4%) y una xerostomía en 15 pacientes (27,3%). Tanto la disgeusia como el dolor/ardor oral fueron frecuentes en los pacientes que mostraron lesiones en la mucosa (68,2 y 77,3%, respectivamente).

Discusión

La evidencia emergente sobre las manifestaciones orales en pacientes COVID-19 ha provocado grandes debates sobre su verdadera relación con la infección viral. Las primeras descripciones de la mucosa bucal en pacientes COVID-19 fueron realizadas en España, comunicando principalmente la existencia de lesiones ulcerativas, similares a una infección herpética[13].

Se ha sugerido que las úlceras orales podrían ser un signo inicial de infección viral[15,16]. En nuestro estudio, las úlceras fueron las lesiones más comúnmente observadas y se presentaron tanto de forma hemorrágica como similares a lesiones aftosas. En nuestros pacientes no se realizaron biopsias para la determinación de proteínas virales en el tejido, pero este hallazgo ha sido descrito en la cavidad bucal, sugiriendo que estas úlceras pudieran deberse a un daño vírico tisular directo[4]. La presencia de daño vascular en el estudio histológico de las lesiones de cavidad bucal, hacen posible hipotetizar que el daño vascular trombótico en la mucosa y una ulterior vasculitis, induzca la lesión bucal[10,17].

Las lesiones tipo enantema también han sido descritas en los pacientes COVID-19[6,18,19]. Se han definido como petequias, máculas eritematosas y patrones eritemato-vesiculares en la mucosa oral, muchas veces asociados a cuadros virales secundarios[6]. En nuestro estudio, las lesiones tipo enantema solo se observaron en un niño y un adulto, acompañadas de intenso dolor, el cual pudiera estar asociado al daño tisular generado por el virus.

Las manifestaciones secundarias a la infección viral fueron frecuentemente observadas en la mucosa bucal de

nuestros pacientes. La candidiasis y la infección herpética recurrente son lesiones comunes en pacientes COVID-19[20]. La relación causa-efecto entre la infección viral y estas lesiones no se puede establecer por lo que parece que su aparición obedece más a una respuesta secundaria a las terapias medicamentosas utilizadas, la alteración del sistema inmunológico y los altos niveles de estrés que genera la infección por el virus[11].

También se observaron pacientes con varicosidades linguales y glositis migratoria, sin embargo, estas entidades son bastante comunes en la población general. Una de las limitaciones en este estudio fue la imposibilidad de estimar de forma precisa el inicio de estas alteraciones, por lo cual se dificulta relacionarlos con la COVID-19 directamente.

Finalmente, los cambios en la percepción del sabor y el ardor o dolor bucal fueron síntomas muy frecuentemente observados, además asociados a la aparición de lesión oral. Los trastornos del gusto pueden ser un síntoma significativo y específico de COVID-19, conformándose inclusive como un marcador temprano de infección viral[1].

Conflicto de intereses

Los autores declaran no tener ningún conflicto de intereses.

Bibliografía

1. Amorim Dos Santos J, Normando AGC, Carvalho da Silva RL, De Paula RM, Cembranel AC, Santos-Silva AR, et al. Oral mucosal lesions in a COVID-19 patient: New signs or secondary manifestations? Int J Infect Dis. 2020;97:326–8, http://dx.doi.org/10.1016/j.ijid.2020.06.012.
2. Xu H, Zhong L, Deng J, Peng J, Dan H, Zeng X, et al. High expression of ACE2 receptor of 2019-nCoV on the epithelial cells of oral mucosa. Int J Oral Sci. 2020;12:8, http://dx.doi.org/10.1038/s41368-020-0074-x.
3. Sakaguchi W, Kubota N, Shimizu T, Saruta J, Fuchida S, Kawata A, et al. Existence of SARS-CoV-2 Entry Molecules in the Oral Cavity. Int J Mol Sci. 2020;21:6000, http://dx.doi.org/10.3390/ijms21176000.
4. Soares CD, Mosqueda-Taylor A, de Carvalho MGF, de Almeida OP. Oral vesiculobullous lesions as an early sign of COVID-19: Immunohistochemical detection of SARS-CoV-2 spike protein. Br J Dermatol. 2021;184:e6, http://dx.doi.org/10.1111/bjd.19569.
5. Nuno-Gonzalez A, Martin-Carrillo P, Magaletsky K, Martin Rios MD, Herranz Mañas C, Artigas Almazan J, et al. Prevalence of mucocutaneous manifestations in 666 patients with COVID-19 in a field hospital in Spain: Oral and palmoplantar findings. Br J Dermatol. 2021;184:184–5, http://dx.doi.org/10.1111/bjd.19564.
6. Jimenez-Cauhe J, Ortega-Quijano D, de Perosanz-Lobo D, Burgos-Blasco P, Vañó-Galván S, Fernandez-Guarino M, et al. Enanthem in Patients With COVID-19 and Skin Rash. JAMA Dermatol. 2020;15:e202550, http://dx.doi.org/10.1001/jamadermatol.2020.2550.
7. Brandão TB, Gueiros LA, Melo TS, Prado-Ribeiro AC, Nesrallah ACFA, Prado GVB, et al. Oral lesions in patients with SARS-CoV-2 infection: Could the oral cavity be a target organ? Oral Surg Oral Med Oral Pathol Oral Radiol. 2020, http://dx.doi.org/10.1016/j.oooo.2020.07.014.
8. Ansari R, Gheitani M, Heidari F, Heidari F. Oral cavity lesions as a manifestation of the novel virus (COVID-19). Oral Dis. 2020 Jun 8, http://dx.doi.org/10.1111/odi.13465.
9. Ciccarese G, Drago F, Boatti M, Porro A, Muzic SI, Parodi A. Oral erosions and petechiae during SARS-CoV-2 infection. J Med Virol. 2020, http://dx.doi.org/10.1002/jmv.26221.
10. Cruz Tapia RO, Peraza Labrador AJ, Guimaraes DM, Matos Valdez LH. Oral mucosal lesions in patients with SARS-CoV-2 infection. Report of four cases. Are they a true sign of COVID-19 disease? Spec Care Dentist. 2020, http://dx.doi.org/10.1111/scd.12520.
11. Díaz Rodríguez M, Jiménez Romera A, Villarroel-Dorrego M. Oral manifestations associated to Covid-19. Oral Dis. 2020, http://dx.doi.org/10.1111/odi.13555.
12. Corchuelo J, Ulloa FC. Oral manifestations in a patient with a history of asymptomatic COVID-19: Case report. Int J Infect Dis. 2020;100:154–7, http://dx.doi.org/10.1016/j.ijid.2020.08.071.
13. Martín Carreras-Presas C, Amaro Sánchez J, López-Sánchez AF, Jané-Salas E, Somacarrera Pérez ML. Oral vesiculobullous lesions associated with SARS-CoV-2 infection. Oral Dis. 2020;5, http://dx.doi.org/10.1111/odi.13382.
14. Kitakawa D, Oliveira FE, Neves de Castro P, Carvalho LFCS. Short report - Herpes simplex lesion in the lip semimucosa in a COVID-19 patient. Eur Rev Med Pharmacol Sci. 2020;24:9151–3, http://dx.doi.org/10.26355/eurrev_202009_22863.
15. Glavina A, Biočina-Lukenda D, Mravak-Stipetić M, Markeljević J. Oral symptoms and lesions in SARS-CoV-2-positive patient. Oral Dis. 2020, http://dx.doi.org/10.1111/odi.13596.
16. Chaux-Bodard AG, Deneuve S, Desoutter A. Oral manifestation of Covid-19 as an inaugural symptom? J Oral Med Oral Surg. 2020;26:18, http://dx.doi.org/10.1051/mbcb/2020011.
17. Soares CD, Carvalho RA, Carvalho KA, Carvalho MG, Almeida OP. Letter to Editor: Oral lesions in a patient with Covid-19. Med Oral Patol Oral Cir Bucal. 2020;25:e563–4, http://dx.doi.org/10.4317/medoral.24044.
18. Cebeci Kahraman F, Çaşkurlu H. Mucosal involvement in a COVID-19-positive patient: A case report. Dermatol Ther. 2020:e13797, http://dx.doi.org/10.1111/dth.13797.
19. Tomo S, Miyahara GI, Simonato LE. Oral mucositis in a SARS-CoV-2-infected patient: Secondary or truly associated condition? Oral Dis. 2020, http://dx.doi.org/10.1111/odi.13570.
20. Hocková B, Riad A, Valky J, Šulajová Z, Stebel A, Slávik R, et al. Oral Complications of ICU Patients with COVID-19: Case-Series and Review of Two Hundred Ten Cases. J Clin Med. 2021;10:581, http://dx.doi.org/10.3390/jcm10040581.