

DERMATOSCOPIA PRÁCTICA

Estructuras pigmentadas periféricas de morfología similar a las espículas del SARS-CoV-2 como hallazgo dermatoscópico sugerente de nevo displásico y melanoma incipiente



SARS-CoV-2 Spike-like Pigmented Peripheral Structures: A Dermoscopic Finding in Dysplastic Nevi and Incipient Melanomas

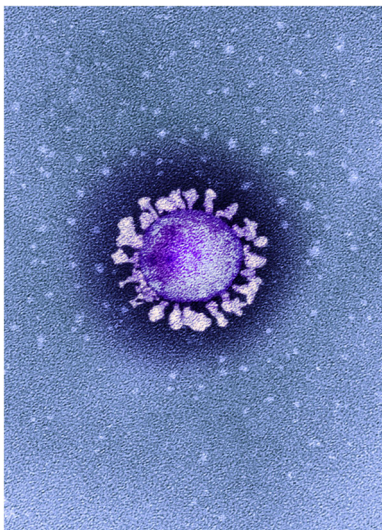


Figura 1 Microfotografía electrónica de transmisión (MET) coloreada de una partícula de coronavirus SARS-CoV-2 aislada de un caso de la enfermedad COVID-19 en el Reino Unido. ©National Infection Service, United Kingdom / Science Photo Library / agefotostock.
Se observan con claridad las espículas o protuberancias características en su superficie, proyectadas hacia el exterior, con un contorno llamativamente irregular y con una morfología bastante heterogénea.

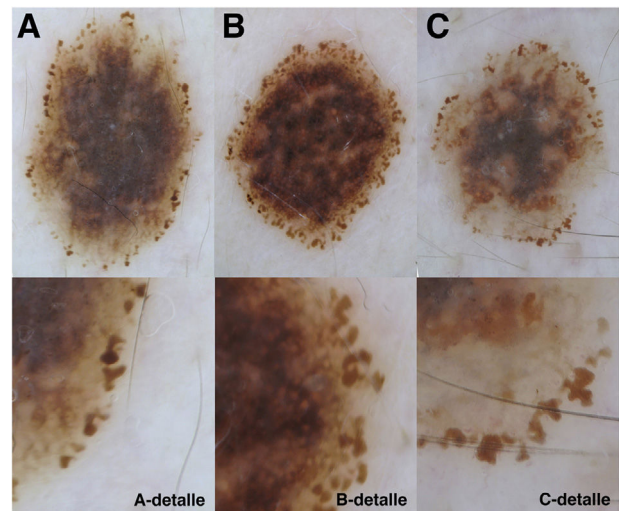


Figura 2 Imágenes de dermatoscopia con luz polarizada. Lesiones con estructuras pigmentadas periféricas de tamaño grande y morfología irregular, similares a las espículas del virus SARS-CoV-2. Bajo cada uno de los paneles se observa detalle de una zona (A y C: esquina inferior derecha de las lesiones, B: extremo derecho de la lesión).
Diagnósticos histopatológicos: A) Nevo displásico. B) Melanoma *in situ*. C) Melanoma de extensión superficial.

Presentación del caso

La imagen que ilustraba un artículo publicado recientemente en la revista *Nature*¹ (reproducida como *fig. 1*) llamó poderosamente nuestra atención. Aplicando la prueba de Rorschach con dicha imagen a un virólogo, probablemente exclamaría: ¡coronavirus! Pero nosotros, como dermatólogos entrenados en dermatoscopia, podríamos responder: ¡un nevo melanocítico en crecimiento! O incluso ¡un melanoma!

La imagen nos recordó a algunas figuras que hemos visto en determinados nevos melanocíticos displásicos y melanomas incipientes (*fig. 2*).

¿Cuál es su diagnóstico?

Morfología marcadamente irregular y polimorfa en grandes estructuras pigmentadas periféricas, con frecuencia elongadas y a menudo de reborde angulado, similares a las espículas de la partícula vírica presentada en la microfotografía de la *figura 1*, como marcador de lesiones melanocíticas atípicas en crecimiento (nevos displásicos y melanomas incipientes).

Comentario

La presencia de glóbulos en la periferia de una lesión melanocítica y su significado se describió hace años en la literatura². A menudo proyectadas hacia el exterior de su silueta, incluso a veces sin aparente conexión con ella, suelen ser indicadoras de crecimiento activo^{3,4}. Muchos nevos melanocíticos junturales o compuestos en crecimiento muestran un anillo periférico de glóbulos pigmentados durante su proceso de crecimiento. También pueden aparecer con frecuencia en nevos de Spitz y de Reed durante su fase de crecimiento más activo⁵.

En ocasiones los glóbulos periféricos pueden estar también presentes en melanomas. El análisis de la morfología y distribución de los glóbulos periféricos ha motivado una publicación reciente⁶ en la que no solo la distribución asimétrica, sino también las variaciones en su forma, tamaño y color –máxime si se dan en lesiones pigmentadas situadas en las extremidades– hacen recomendables biopsia o monitorización estrecha, ya que entre las lesiones con estas características es posible encontrar algunos melanomas incipientes.

En su trabajo, Reiter et al.⁶ no consideraron las lesiones con pseudópodos que, aunque se proyecten desde la periferia con una morfología redondeada u ovalada, no son en sentido estricto glóbulos, atendiendo a su definición como «pequeños cuerpos esféricos» (según la última edición del diccionario de la Real Academia Española de la Lengua). Asimismo, no creemos que las estructuras pigmentadas periféricas grandes, elongadas, polimorfas y de reborde ocasionalmente anguloso que mostramos en los casos que ilustran este trabajo (*fig. 2*) puedan definirse como «glóbulos periféricos». No pueden llamarse, por tanto, glóbulos *sensu stricto* y no tienen por qué compartir el significado biológico

ni el valor diagnóstico atribuido a los glóbulos pigmentados periféricos «clásicos» en lesiones melanocíticas²⁻⁵.

En nuestra experiencia, es poco frecuente esta morfología tan irregular de las estructuras pigmentadas periféricas, que no se corresponden claramente con glóbulos ni pseudópodos. Hemos identificado recientemente varios casos de nevos melanocíticos con displasia grave y de melanomas incipientes cuyo dato estructural más característico y sospechoso fue la presencia de un anillo periférico, no siempre completamente cerrado, con este tipo de estructuras (*fig. 2*).

A la vista de la microfotografía electrónica (*fig. 1*), y como observación realizada en el contexto pandémico en el que actualmente vivimos, hemos denominado este hallazgo como: «estructuras pigmentadas periféricas de morfología similar a las espículas del virus SARS-CoV-2». Las imágenes que acompañan este trabajo creemos que son suficientemente ilustrativas de dicha similitud morfológica. Pensamos que ni su significado biológico ni su valor diagnóstico se corresponden con el de los glóbulos pigmentados periféricos «clásicos», aunque esto debería ser evaluado de forma sistemática en un número mayor de casos.

Conflicto de intereses

Los autores declaran no tener conflictos de interés relacionados con el contenido del presente artículo.

Bibliografía

1. Callaway E, Ledford H, Viglione G, Watson T, Witze A. COVID and 2020: An extraordinary year for science. *Nature*. 2020;588:550–2.
2. Zalaudek I, Docimo G, Argenziano G. Using dermoscopic criteria and patient-related factors for the management of pigmented melanocytic nevi. *Arch Dermatol*. 2009;145:816–26.
3. Bajaj S, Dusza SW, Marchetti MA, Wu X, Fonseca M, Kose K, et al. Growth-curve modeling of nevi with a peripheral globular pattern. *JAMA Dermatol*. 2015;151:1338–45.
4. Kittler H, Seltenheim M, Dawid M, Pehamberger H, Wolff K, Binder M. Frequency and characteristics of enlarging common melanocytic nevi. *Arch Dermatol*. 2000;136:316–20.
5. Kerner M, Jaimes N, Scope A, Marghoob AA. Spitz nevi: a bridge between dermoscopic morphology and histopathology. *Dermatol Clin*. 2013;31:327–35.
6. Reiter O, Chousakos E, Kurtansky N, Nanda JK, Dusza SW, Marchetti MA, et al. Association between the dermoscopic morphology of peripheral globules and melanocytic lesion diagnosis. *J Eur Acad Dermatol Venereol*. 2021;35:892–9.

A. Martín-Gorgojo*, J.L. Ramírez-Bellver, R. Ruiz-Rodríguez y Á. Pizarro

Clínica Dermatológica Internacional, Madrid, España

* Autor para correspondencia.

Correo electrónico: alejandromartingorgojo@aedv.es (A. Martín-Gorgojo).