



ACADEMIA ESPAÑOLA
DE DERMATOLOGÍA
Y VENEREOLÓGIA

ACTAS Dermo-Sifiliográficas

Full English text available at
www.actasdermo.org



REVISIÓN

Claves diagnósticas en displasias pilosas II

A. Giacaman^{a,*} y J. Ferrando^b



^a Departamento de Dermatología, Hospital Universitari Son Espases, , Palma de Mallorca, España

^b Profesor Honorario de Dermatología, Universidad de Barcelona, Barcelona, España

Recibido el 1 de marzo de 2021; aceptado el 6 de junio de 2021

Disponible en Internet el 2 de julio de 2021

PALABRAS CLAVE

Tricoscopia;
Displasias pilosas;
Cabello

Resumen Las displasias pilosas constituyen alteraciones en la estructura del tallo que pueden estar provocadas por factores ambientales o por mutaciones genéticas. En esta revisión se presentan las displasias pilosas sin o con escasa fragilidad capilar. Es importante realizar una exhaustiva anamnesis y una exploración del cabello dirigida a detectar cambios en la textura, la densidad, la calidad y la presencia de fragilidad en el cabello. La tricoscopia es una herramienta útil y no invasiva, que permite hacer una aproximación diagnóstica en la mayoría de los casos. Actualmente no existe un tratamiento específico para el manejo de las displasias pilosas, se recomiendan cuidados generales para prevenir el daño del cabello como el cepillado excesivo, los productos químicos, los peinados con tensión y la exposición excesiva al calor. Algunas displasias pilosas mejoran con el inicio de la pubertad, y en otros casos, tratamientos como el minoxidil tópico pueden resultar de utilidad.

© 2021 AEDV. Publicado por Elsevier España, S.L.U. Este es un artículo Open Access bajo la licencia CC BY-NC-ND (<http://creativecommons.org/licenses/by-nc-nd/4.0/>).

KEYWORDS

Trichoscopy;
Hair shaft disorders;
Hair

Keys to the Diagnosis of Hair Shaft Disorders: Part II

Abstract Hair shaft disorders, involving dysplastic abnormalities in the shaft, may be caused by genetic mutations or acquired through environmental exposures. The second part of this review presents these disorders classified according to the degree of hair fragility. It is important to take a thorough medical history and examine the hair to detect changes in texture, density, quality, and whether fragility is observed or not. Trichoscopy is a useful, noninvasive tool that can suggest a diagnosis in most cases. Specific treatments for hair shaft disorders are not available at present. We recommend general care practices to prevent hair damage;

* Autor para correspondencia.

Correos electrónicos: anizagiacaman@gmail.com, boadas@cst.cat (A. Giacaman).

examples are avoiding excessive brushing, chemical products, hairstyles that introduce tension, and exposure to excessive heat. Some hair shaft disorders improve with puberty. Others may respond to treatments such as topical applications of minoxidil.

© 2021 AEDV. Published by Elsevier España, S.L.U. This is an open access article under the CC BY-NC-ND license (<http://creativecommons.org/licenses/by-nc-nd/4.0/>).

Introducción

Las displasias pilosas constituyen alteraciones en la estructura del tallo (fig. 1A), que pueden estar provocadas por factores ambientales o por mutaciones genéticas^{1,2}.

Displasias pilosas sin o con escasa fragilidad capilar

Síndrome del cabello en anágeno corto

Fue descrito por Kersey en 1987³, corresponde a un trastorno congénito en el ciclo del cabello, frecuente en la práctica clínica e infradiagnosticado, que se caracteriza por el acortamiento de la fase de anágeno^{4,5}.

Habitualmente se trata de niñas pequeñas, entre 2 y 4 años de edad, cuyos padres refieren que «no les crece el pelo» o que nunca han requerido un corte de cabello⁴. A la exploración física se observan cabellos cortos de menos de 6 cm de longitud. Los tallos no presentan fragilidad y no se observan signos de inflamación en el cuero cabelludo. El test del arrancamiento realizado en cinco zonas diferentes del cuero cabelludo es intensamente positivo, obteniendo más de 5 cabellos por área. Realizar esta prueba el mismo día del lavado del cabello puede dar lugar a un falso negativo. En la exploración con el microscopio óptico se observan cabellos en telógeno con los extremos en punta (fig. 1B), lo que confirma que no se han cortado⁵.

El principal diagnóstico diferencial del síndrome del cabello en anágeno corto se establece con el síndrome del cabello en anágeno suelto. Aunque clínicamente son similares, en este último el defecto se encuentra en el anclaje del folículo piloso. Otro diagnóstico diferencial son las hipotricosis congénitas, por lo que debemos indagar en la historia familiar y realizar una exploración completa para descartar signos de displasias ectodérmicas o anomalías esqueléticas.

El síndrome del anágeno corto suele mejorar durante la pubertad y no requiere tratamiento. Una alternativa a considerar es el minoxidil tópico al 2%, que prolonga la fase de anágeno del ciclo capilar.

Triconodosis

Son verdaderos nudos del tallo piloso. Descrita por Galewsky y MacLeod, si bien es un hallazgo frecuente, hay pocas publicaciones al respecto. Se debe sospechar cuando los tallos pilosos presentan angulaciones o cambian abruptamente de dirección⁶. Pueden coexistir uno (fig. 1C) o más nudos (fig. 2), por donde se suele producir la fractura del

tallo. En general los nudos aparecen en el cabello rizado, asociado a traumatismos locales, rascado o tics, y suele ser un hallazgo incidental⁷. Los nudos también pueden observarse en las axilas o en el vello púbico asociado al rascado y a la presencia de parásitos⁸. La triconodosis no tiene tratamiento, aunque se recomienda evitar los traumatismos locales.

Pili annulati (ringed hair, pelo anillado, anular o en código morse)

Es una condición poco frecuente que afecta a la médula del tallo piloso¹. Suele aparecer al nacimiento o durante la primera infancia⁹. En general se hereda de forma AD, se han detectado alteraciones en genes del cromosoma 12q24.32-24.33, aunque también existen casos esporádicos^{10,11}.

Clínicamente el cabello puede ser prácticamente normal o tener un aspecto moteado brillante (fig. 3), como el descrito en el *pili torti*¹. A la exploración macroscópica y tricoscópica se observan bandas brillantes, que al MO se corresponden con bandas oscuras (fig. 4), y que se producen por la presencia de cavidades con aire en el interior de la médula y una corteza fina. Aunque en general estos hallazgos se observan en el cabello, también se pueden encontrar en la barba, axilas y pubis¹².

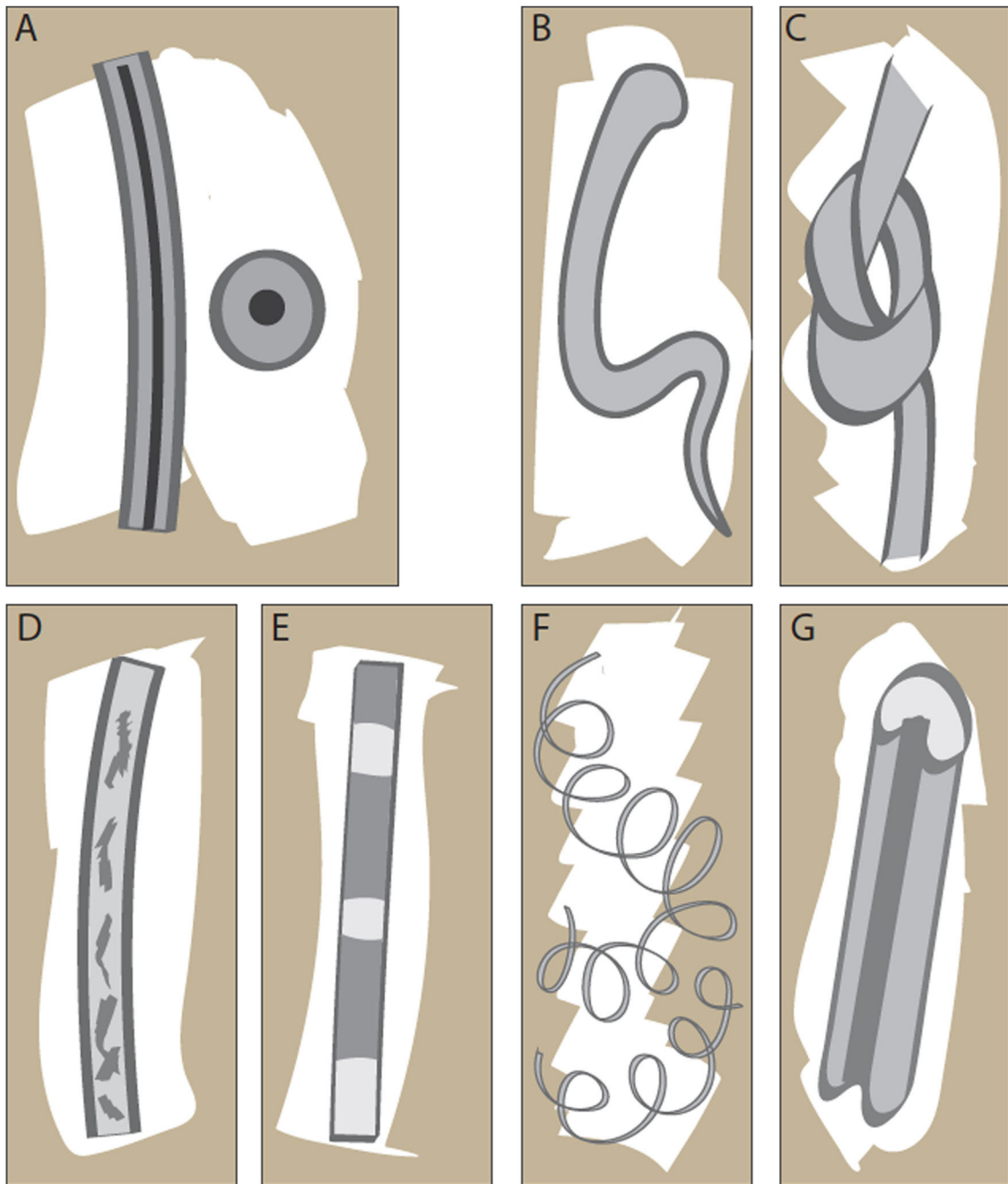
En la tricoscopia hay que diferenciar las bandas brillantes del *pili annulati* de las bandas presentes en sujetos con cabellos normales que tienen una médula intermitente en el tallo piloso. En esta última las bandas brillantes ocupan menos del 50% del ancho del tallo (fig. 1D), mientras que en el *pili annulati* la alteración ocupa entre el 50% y el 100% del ancho del tallo (fig. 1E)⁹.

En general el *pili annulati* no se asocia a otra enfermedad, aunque hay casos descritos en relación con alopecia areata, enfermedad tiroidea autoinmune y déficit primario de inmunoglobulina A^{9,11}.

El *pili annulati* no suele provocar fragilidad ni fracturas en el tallo, aunque estas pueden estar presentes. Es un motivo de consulta poco frecuente y el pronóstico es excelente. Se recomienda el cepillado suave del cabello para prevenir fracturas^{11,13}.

Pseudopili annulati

Clínicamente aquí también se observan bandas en el cabello, que corresponden a un efecto óptico producido por el reflejo de la luz sobre áreas en las que el tallo presenta torsiones o angulaciones. En este caso la tricoscopia no mostrará bandas, sino solamente tallos de diferente diámetro con curvas o torsiones⁹.



AUD. HOSPITAL UNIVERSITARI SON ESPASES

Figura 1 Cabello normal y displasias pilosas. A) Pelo terminal con médula en su interior. B) Cabello en anágeno corto. C) Triconodosis. D) Cabello normal con médula intermitente. E) *Pili annulati*. F) Cabello lanoso. G) *Pili canaliculi et trianguli*.

Cabello lanoso (woolly hair)

Corresponden a cabellos rizados, finos y aplanados en forma de «tagliatelle» (fig. 1F), con torsiones longitudinales de hasta 180° (fig. 5)^{6,9}. Suele presentarse en caucásicos. Se distinguen tres tipos¹.

Cabello lanoso generalizado o difuso

Es poco frecuente, los niños presentan un cabello muy fino, suave y rizado, que permite ver incluso el cuero cabelludo.

En la tricoscopia de los tallos se observan curvas que dan una imagen de «serpiente en movimiento», y pueden asociar fracturas o áreas de hipotricosis^{7,9}.

Los sujetos con cabello lanoso pueden asociar defectos en la queratinización y alteraciones oculares, en los dientes y huesos, entre otros. Se han descrito formas AD debido a mutaciones en el gen KTR75 (12q13) y mutaciones AR en los genes P2RY5 (13q14.2-q14.3), *LIPH* (3q27-q28), y *LAH2* (3q27-q28). Algunos síndromes asociados al cabello lanoso difuso son el síndrome de Naxos (cabello lanoso, queratodermia palmoplantar y miocardiopatía) causado por

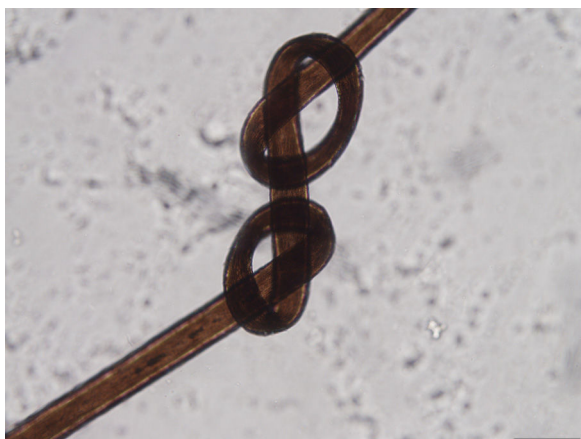

Figura 2 Triconodosis. Se observan dos nudos en el mismo tallo piloso.

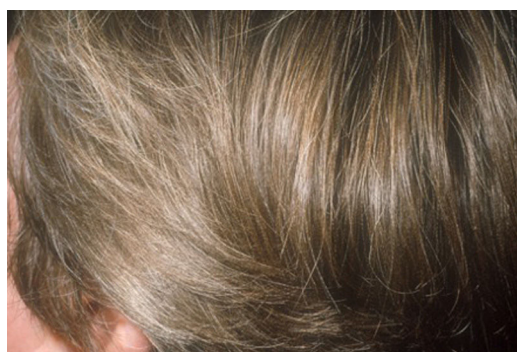

Figura 3 *Pili annulati* (anillado). Típico aspecto brillante del cabello, como lentejuelas.




Figura 4 *Pili annulati* (anillado). Típico aspecto alternante con bandas claras y oscuras como «alfabeto morse».

mutaciones en el gen de la placoglobina⁶. Otros síndromes asociados son el de Carvajal-Huerta, síndrome de Noonan, el cabello lanoso-hipotricosis, el síndrome de displasia ectodérmica-fragilidad cutánea, y el síndrome tricohepa-toentérico. Recientemente se han descrito cuatro casos de pacientes con afectación neurológica y cabello lanoso^{11,14}.

No existen tratamientos definitivos para el cabello lanoso. El aspecto del cabello puede mejorar con los años. Se ha descrito el uso de láser fraccionado no ablativo en una serie de 3 pacientes adultos con resultados favorables¹⁵.

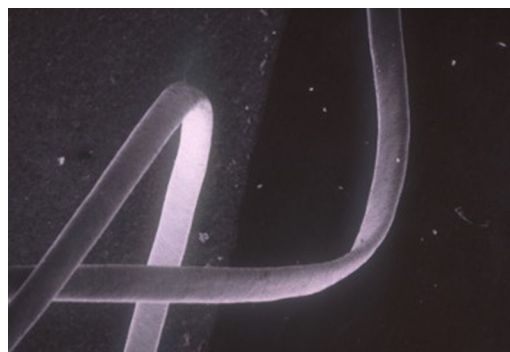


Figura 5 Aspecto aplanado al microscopio electrónico de barrido en un caso de woolly hair.

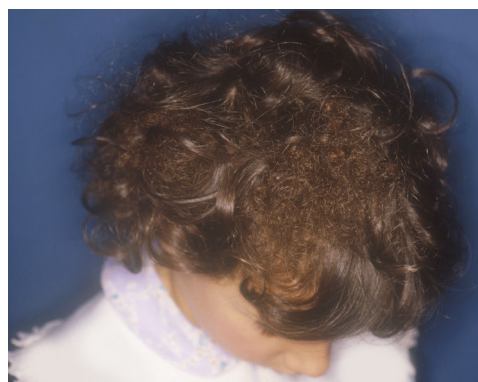

Figura 6 Woolly hair nevus. Mechones de cabello fino y ondulado entre el cabello normal.

Nevus de cabello lanoso

Corresponde a placas únicas o múltiples de cabello lanoso, bien circunscritas (fig. 6), que pueden estar presentes desde el nacimiento o aparecer durante los primeros dos años de vida^{9,16}. A nivel histológico se observan cabellos en anágeno, miniaturizados y agrupados^{6,17}. Hasta en un 50% de los casos existe un nevus epidérmico o un nevus melanocítico en la misma zona o en otra área de la cabeza. El nevus de cabello lanoso puede ser una lesión aislada o asociar anomalías oculares, dentales, retraso en el inicio del lenguaje y alopecia triangular congénita⁶.

Cabello lanoso difuso parcial

En este caso suelen aparecer alteraciones individuales de tallos pilosos con las mismas características del cabello lanoso, pero rodeados por 10-12 cabellos de aspecto normal^{1,18}. Suele afectar a niños y adolescentes. Puede ser esporádico o familiar, y las formas autosómicas dominantes podrían estar en relación con mutaciones en el gen *KRT74* (12q.13)¹. No se han identificado factores externos desencadenantes^{1,18,19}.

En la tricoscopia se observan hallazgos similares a los descritos en el cabello lanoso, aunque los tallos se encuentran menos rizados. El estudio con ME permite observar canales longitudinales y formas curvas, aplanadas y ovales en los cortes transversales^{20,21}.



Figura 7 Ensortijamiento progresivo del cabello. Múltiples cabellos ensortijados y más finos entre el cabello normal.

Ensortijamiento progresivo y adquirido del cabello

Es una variante del cabello lanoso, más frecuente en varones jóvenes, que a diferencia del cabello lanoso difuso parcial suelen tener una afectación del cabello por áreas, con mayor frecuencia la frontotemporal (fig. 7)¹. El cabello progresivamente presenta un ensortijamiento y acortamiento, dando un aspecto similar al de la barba, pudiendo asociar triquiasis^{22,23}. Los hallazgos tricoscópicos son similares a los observados en el pelo lanoso¹. Aunque el ensortijamiento progresivo y adquirido del cabello es más frecuente en hombres, también se han descrito dos casos en mujeres posmenopáusicas²⁴. Su aparición podría estar en relación con el uso de retinoides orales⁶. Hasta la fecha no se ha descrito una alteración genética asociada al ensortijamiento progresivo y adquirido del cabello. Esta alteración del tallo piloso puede evolucionar hacia el desarrollo de alopecia androgenética, por lo que para prevenir esta última, se utiliza el tratamiento con minoxidil tópico y finasterida oral²⁵.

Pelo ensortijado parcial adquirido

Es una variante adquirida y parcial, que afecta solamente a la porción distal de algunos tallos pilosos aislados de sus vecinos respetando la porción proximal. Es más frecuente en mujeres jóvenes, y podría estar en relación con el uso de tratamientos cosméticos.

En la tricoscopia se observa un tallo de aspecto normal a nivel proximal, con ensortijamiento leve y adelgazamiento a nivel distal.

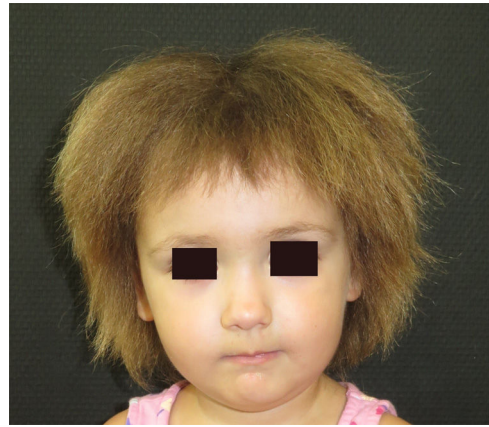

Figura 8 Niña con cabello impeinable (*pili canaliculi et trianguli*).

Suele mejorar con el tiempo, el uso de acondicionadores y al evitar las agresiones externas¹.

Nevus de cabello erecto («*straight hair nevus*»)

Al contrario de lo que ocurre en el nevus de cabello lanoso, en el nevus de cabello erecto existe un área bien delimitada de pelo lacio rodeada de cabello rizado, aunque también se ha descrito en pacientes de pelo lacio^{26,27}. En los pocos casos publicados, esta entidad se ha asociado a pacientes que presentaban alteraciones en la queratinización, como ictiosis o nevus epidérmicos^{6,28}.

En la tricoscopia se observan cabellos erectos. El estudio con ME permite ver irregularidades en el número y tamaño de las células de la cutícula, que presentan un patrón desorganizado, con aumento en la porosidad de los tallos en los cortes transversales, y algunas estructuras canaliformes a nivel longitudinal^{27,29,30}. En la histología se observa un aumento de las glándulas sebáceas en el área afectada⁶.

Aunque aún no se han demostrado mutaciones asociadas a esta alteración del pelo, se propone que correspondería a un mosaicismo o a una alteración del tallo piloso provocada por una alteración en la piel subyacente, más que a una entidad propia^{6,27}, pues siempre se ha descrito asociado a un trastorno de la queratinización o a una hiperplasia sebácea local tipo nevus sebáceo.

Pelo impeinable (*pili canaliculi et trianguli*)

El pelo impeinable se caracteriza por cabellos claros, de aspecto seco y deslustrado, que crecen en múltiples direcciones, lo que hace imposible el peinado (fig. 8)³¹. La velocidad de crecimiento del pelo puede ser normal o estar disminuida, y no suele asociar fragilidad del tallo. En general el pelo impeinable aparece durante la infancia, típicamente entre los 3 meses y los 3 años de edad, y no existe predilección por sexos. Puede tratarse de un fenómeno aislado, aunque también se han descrito casos asociados a displasias ectodérmicas, displasias de retina, cataratas juveniles, polidactilia y alteraciones dentales³¹.

Existen casos de pelo impeinable esporádicos y familiares, con herencia AD y AR¹. En los últimos años se han

identificado mutaciones en tres genes, PADI3 (peptidil arginina deaminasa 3), TGM3 (transglutaminasa 3), y TCHH (trichohialina) que codifican proteínas estructurales fundamentales en la formación del pelo³².

La dermatoscopia es de utilidad, pero actualmente el patrón de oro en el diagnóstico del cabello impeinable es el ME, que permite distinguir una depresión o canal a nivel longitudinal del tallo piloso, y formas triangulares, arriñonadas e irregulares en los cortes transversales (fig. 1G)^{31,33}.

Debido al elevado coste y a la falta de disponibilidad de microscopía electrónica en todos los centros, durante los últimos años se han propuesto alternativas para establecer el diagnóstico de *pili canaliculi*. Una de ellas es el estudio de cortes transversales de los tallos pilosos, mediante la tinción con hematoxilina y eosina, en la que también se observan las típicas formas triangulares³⁴. Recientemente se ha descrito la técnica de cortes transversales mediante congelación, similar a la utilizada en la cirugía de Mohs, y el uso de resina epoxy^{35,36}.

En general el pelo impeinable tiende a mejorar con el inicio de la pubertad. En el tratamiento se han utilizado suplementos de biotina, logrando resultados favorables en algunos pacientes³⁷. El uso de champús con piritonato de cinc también podría ser de utilidad en esta entidad al producir un efecto rebote en la producción de grasa del cuero cabelludo, proporcionando cierto efecto acondicionador, mejorando el aspecto tan seco de los cabellos¹.

Discusión y conclusiones

Las alteraciones en el cabello son un motivo frecuente de consulta en dermatología, que puede provocar angustia en los pacientes o en sus padres. Es importante realizar una exhaustiva anamnesis y una exploración del cabello dirigida a detectar cambios en la textura, la densidad, la calidad y la presencia de fragilidad en el cabello. La tricoscopia es una herramienta útil y no invasiva, que permite hacer una aproximación diagnóstica en la mayoría de los casos. Esto le confiere especial utilidad a la hora de valorar pacientes pediátricos, al no tener que arrancar los cabellos para su estudio¹⁷.

En algunas ocasiones, las displasias pilosas pueden presentarse como parte de un síndrome más complejo, por lo que puede ser necesaria una valoración multidisciplinar¹. El consejo genético se recomienda en las displasias pilosas hereditarias o congénitas¹².

Actualmente no existe un tratamiento específico para el manejo de las displasias pilosas. Algunas mejoran con el inicio de la pubertad, como en el caso del *pili torti*, la tricorrexis invaginada, el cabello lanoso y el *pili canaliculi*. Otras como la tricorrexis nodosa, el moniletrix o el *pili annulati* pueden mejorar con el uso de minoxidil. Los retinoides orales son una alternativa útil en el tratamiento de algunos pacientes con tricorrexis invaginada o moniletrix¹².

En los pacientes con displasias pilosas se recomiendan cuidados generales del cabello. Evitar las agresiones externas como el cepillado excesivo, los productos químicos, los peinados con tensión y la exposición excesiva al calor, entre otros¹².

Financiación

Este trabajo no ha recibido ningún tipo de financiación.

Conflicto de intereses

Los autores declaran no tener ningún conflicto de intereses.

Agradecimientos

A la Dra. Ana Martín-Santiago por sus comentarios durante la redacción del manuscrito y la colaboración con imágenes clínicas. Al Dr. Carlos Saus por su dedicación y las imágenes microscópicas. A Marina Cascales por su gentileza en la elaboración de las representaciones gráficas.

Bibliografía

- Ferrando J, Grimalt R. Pediatric hair disorders. 3.rd ed. Boca Raton: CRC Press Taylor & Francis; 2017.
- Camacho-Martínez F, Ferrando J. Hair shaft dysplasias. Int J Dermatol. 1988;27:71–80.
- Kersey PJ. Tricho-dental syndrome: a disorder with a short hair cycle. Br J Dermatol. 1987;116:259–63.
- Martin JM, Montesinos E, Sanchez S, Torres C, Ramon D. Clinical, microscopic and ultrastructural findings in a case of short anagen syndrome. Pediatr Dermatol. 2017;34:e221–2.
- Oberlin KE, Maddy AJ, Martinez-Velasco MA, Vazquez-Herrera NE, Schachner LA, Tosti A. Short anagen syndrome: Case series and literature review. Pediatr Dermatol. 2018;35:388–91.
- Ferrando J, Niebla LA, Moreno-Arias GA. Hair dysplasias. En: Pierre Bouhanna, editor. The Alopecias: Diagnosis and Treatments. 1.st ed. Boca Raton: FL. Taylor & Francis Group; 2015. p. 33–50.
- Rudnicka L, Rakowska A, Kerzeja M, Olszewska M. Hair shafts in trichoscopy: clues for diagnosis of hair and scalp diseases. Dermatol Clin. 2013;31:695–708.
- Camacho FM. Genohipotricosis Conceptos y clasificación. Displasias Pilosas. En: Camacho FM, Tosti A, editores. Tricología Montagna. 3.^{ra} ed. España: Aula Médica; 2017. p. 305–74.
- Rudnicka L, Olszewska M, Waskiel A, Rakowska A. Trichoscopy in hair shaft disorders. Dermatol Clin. 2018;36:421–30.
- Singh G, Miteva M. Prognosis and management of congenital hair shaft disorders with fragility-part I. Pediatr Dermatol. 2016;33:473–80.
- Singh G, Miteva M. Prognosis and management of congenital hair shaft disorders without fragility-part II. Pediatr Dermatol. 2016;33:481–7.
- Camacho FM. Pili Annulati. En: Camacho FM, Tosti A, editores. Tricología Montagna. 3.^{ra} ed. España: Aula Médica; 2017. p. 375–8.
- Ahmed A, Almohanna H, Griggs J, Tosti A. Genetic hair disorders: a review. Dermatol Ther (Heidelb). 2019;9:421–48.
- Pavone P, Falsaperla R, Barbagallo M, Polizzi A, Pratico AD, Ruggieri M. Clinical spectrum of woolly hair: indications for cerebral involvement. Ital J Pediatr. 2017;43, 99-017-0417-1.
- Cho S, Choi MJ, Zheng Z, Goo B, Kim DY, Cho SB. Clinical effects of non-ablative and ablative fractional lasers on various hair disorders: a case series of 17 patients. J Cosmet Laser Ther. 2013;15:74–9.
- Muhammed N, Gole PV, Bharti AH, Khopkar US. A case of progressive evolution of multiple woolly hair nevi in a child. Int J Trichology. 2018;10:180–2.

17. Veraitch O, Perez A, Hoque SR, Vizcay-Barrena G, Fleck RA, Fenton DA, et al. Hair follicle miniaturization in a *woolly hair* nevus: a novel "root" perspective for a mosaic hair disorder. *Am J Dermatopathol*. 2016;38:239–43.
18. Guidetti MS, Fanti PA, Piraccini BM, Barbareschi M, Tosti A. Diffuse partial *woolly hair*. *Acta Derm Venereol*. 1995;75:141–2.
19. Lalevic-Vasic BM, Nikolic MM, Polic DJ, Radosavljevic B. Diffuse partial *woolly hair*. *Dermatology*. 1993;187:243–7.
20. Ormerod AD, Main RA, Ryder ML, Gregory DW. A family with diffuse partial *woolly hair*. *Br J Dermatol*. 1987;116:401–5.
21. Itin PH, Fistarol SK. Hair shaft abnormalities-clues to diagnosis and treatment. *Dermatology*. 2005;211:63–71.
22. Urbina FG, Gübelin WH. Acquired kinking of the scalp hair. A report of two cases, one of them associated with trichiasis. *Actas Dermo-Sifiliograf*. 2001;92:505–9.
23. MacDonald A, Holmes S. Acquired progressive kinking of hair affecting the scalp and eyelashes in an adult woman. *Clin Exp Dermatol*. 2011;36:882–4.
24. Schmiedecke RF, Cassler NM, Fowler EM, Sperling LC. Acquired progressive kinking of the hair in an elderly woman: a case report. *Dermatol Online J*. 2018;15:24.
25. Bagazgoitia L, Aboin S. Whisker hair (acquired progressive kinking of the hair): an indication for finasteride 1mg? *Int J Trichology*. 2016;8:24–5.
26. Lange Wantzin G, Poulsen T, Thomsen K. *Straight-hair nevus* in a patient with *straight hair*. *Acta Derm Venereol*. 1983;63:570–1.
27. Ferrando J, Castaneda R. Does *straight-hair* nevus exist? *Int J Trichology*. 2019;11:92–3.
28. Gibbs RC, Berger RA. The *straight-hair* nevus. *Int J Dermatol*. 1970;9:47–50.
29. Downham TF, Chapel TA, Lupulescu AP. *Straight-hair* nevus syndrome: a case report with scanning electron microscopic findings of hair morphology. *Int J Dermatol*. 1976;15:438–43.
30. Rault L, Morice-Picard F, Svahn I, Gontier E, Eyraud A, Taieb A. Isolated *straight hair* nevus in a white child. *Pediatr Dermatol*. 2019;36:260–1.
31. Calderón P, Otberg N, Shapiro J. Uncombable hair syndrome. *J Am Acad Dermatol*. 2009;61:512–5.
32. Basmanav U, Cau FB, Tafazzoli L, Mechin A, Wolf MC, Romano SMT, et al. Mutations in three genes encoding proteins involved in hair shaft formation cause uncombable hair syndrome. *Am J Hum Genet*. 2016;99:1292–304.
33. Ferrando J, Fontarnau R, Gratacós MR, Mascaró JM. Pili canaliculi (uncombable hair syndrome or spun glass hair syndrome). A scanning electron microscope study of ten new cases. *Ann Dermatol Venereol*. 1980;107:243–8.
34. Piccolo V, Cirocco A, Russo T, Piraccini BM, Starace M, Ronchi A, et al. Hair cross-sectioning in uncombable hair syndrome: An easy tool for complex diagnosis. *J Am Acad Dermatol*. 2018;79:e63–4.
35. Krenitsky A, Dean A, DiCarlo C, Bellus G, Hossler E. Diagnosis of *pili trianguli et canaliculi* by frozen section: A rapid and inexpensive method of diagnosis. *Pediatr Dermatol*. 2020;37:534–6.
36. Reis J, Brandao JR, Rodrigues A, Coelho A, Machado S. Hair cross-sectioning in uncombable hair syndrome: An epoxy embedding technique. *J Cutan Pathol*. 2020;47:1073–5.
37. Boccaletti V, Zendri E, Giordano G, Gnetti L, De Panfilis G. Familial uncombable hair syndrome: ultrastructural hair study and response to biotin. *Pediatr Dermatol*. 2007;24:e14–6.