

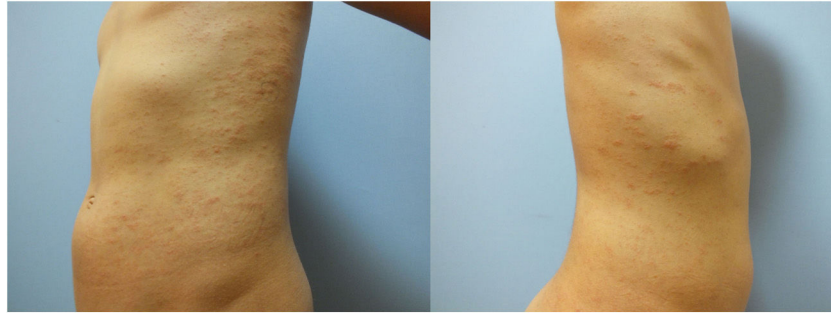Figura 2 Cúmulos focales de paraqueratosis, exocitosis linfocitaria leve, algunas células inflamatorias mononucleares perivasculares y cierta extravasación eritocitaria (hematoxilina y eosina, $\times 200$).

Bibliografía

1. Dursun R, Temiz SA. The clinics of HHV-6 infection in COVID-19 pandemic: Pityriasis rosea and Kawasaki disease. *Dermatol Ther.* 2020;33, e13730.
2. Veraldi S, Romagnuolo M, Benzecry V. Pityriasis rosea-like eruption revealing COVID-19. *Australas J Dermatol.* 2020;20:10, 1111.
3. Drago F, Ciccarese G, Rebora A, Parodi A. Human herpesvirus-6 -7, and Epstein-Barr virus reactivation in pityriasis rosea during COVID-19. *J Med Virol.* 2020;24:10, 1002.
4. Veraldi S, Spigariolo CB. Pityriasis rosea and COVID-19. *J Med Virol.* 2020;18:10, 1002.
5. Johansen M, Chisolm SS, Aspey LD, Brahmabhatt M. Pityriasis rosea in otherwise asymptomatic confirmed COVID-19-positive patients: A report of 2 cases. *JAAD Case Rep.* 2021;7: 93–4.

I.N.S. Öncü^{a,*}, D. Güler^a, G. Gürel^a y G.Ş. Yalçın^b

^a *Departamento de Dermatología, Facultad de Medicina, Afyonkarahisar Health Sciences University, Afyonkarahisar, Turkey*

^b *Departamento de Patología, Facultad de Medicina, Afyonkarahisar Health Sciences University, Afyonkarahisar, Turkey*

* Autor para correspondencia.

Correo electrónico: oncuisin@gmail.com (I.N.S. Öncü).

<https://doi.org/10.1016/j.ad.2021.05.003>

0001-7310/ © 2021 Publicado por Elsevier España, S.L.U. en nombre de AEDV. Este es un artículo Open Access bajo la licencia CC BY-NC-ND (<http://creativecommons.org/licenses/by-nc-nd/4.0/>).

Psoriasis en placa en un paciente con sarcoidosis



Plaque Psoriasis in a Patient With Sarcoidosis

Sr. Director:

Un varón de 65 años fue ingresado en la unidad respiratoria de nuestro hospital, para estudio detallado de una linfadenopatía hiliar bilateral. El examen por tomografía computarizada reveló adenopatía (fig. 1) y la biopsia pulmonar por broncoscopia mostró granulomas epitelioides no caseificantes, diagnosticándose por tanto sarcoidosis. Padecía también diabetes mellitus desde hacía cinco años. Durante su ingreso fue remitido a nuestro departamento quejándose de erupciones pruriginosas en brazos y oídos. Manifestó que se le había diagnosticado psoriasis ocho años atrás, tratada con corticosteroides tópicos, pero sin efecto suficiente. En la exploración física se observaron placas eritematosas escamosas difusas en rodillas, codos y orejas. No se observó compromiso ungüeal, no padeciendo el paciente artritis. No se observaron lesiones cutáneas sugerentes de sarcoidosis en cuero cabelludo, tronco o extremidades, incluyendo rodillas. Los resultados de las pruebas de laboratorio revelaron elevación del valor de la enzima convertidora de angiotensina sérica (34 U/ml, normal; 8,3-21,4), sIL-

2R (1.850 U/ml, normal; 121-613) y reacción negativa a la tuberculina. No se detectó sarcoidosis ocular ni cardíaca en la exploración detallada. El examen histológico de la lesión en la rodilla mostró proliferación epidérmica regular, infiltración intraepidérmica de neutrófilos, paraqueratosis, dilatación de vasos en la papila dérmica, e infiltrados celulares perivasculares. Se detectaron células T CD4⁻ CD8⁺ en la epidermis y dermis superior. No se observaron granulomas sarcoideos en la dermis ni en subcutis. Se trató al paciente con una pomada de corticosteroide tópica.

El paciente desarrolló inicialmente psoriasis, y cinco años después se le diagnosticó sarcoidosis. Había sido tratado únicamente con terapia tópica y, por tanto, es poco probable que la sarcoidosis fuera inducida por los fármacos para la psoriasis. Tenía sarcoidosis ocular y pulmonar, pero no se observaron lesiones sarcoideas cutáneas, al menos durante la visita inicial a nuestro departamento. Hasta la fecha se han reportado diversos casos de coexistencia de psoriasis y sarcoidosis¹. Dichos casos presentan normalmente lesiones cutáneas psoriásicas y sarcoideas, mientras que nuestro paciente no exhibió sarcoidosis cutánea. Las citocinas colaboradoras (Th1) son propiciadas en la fase inicial de la sarcoidosis. En particular, el factor de necrosis tumoral (TNF)- α es importante en la formación de granuloma sarcoideo². Puede existir una patogenia mediada por TNF- α compartida entre psoriasis y sarcoidosis. TNF- α activa las células Th17 para causar la producción de interleucina (IL)-

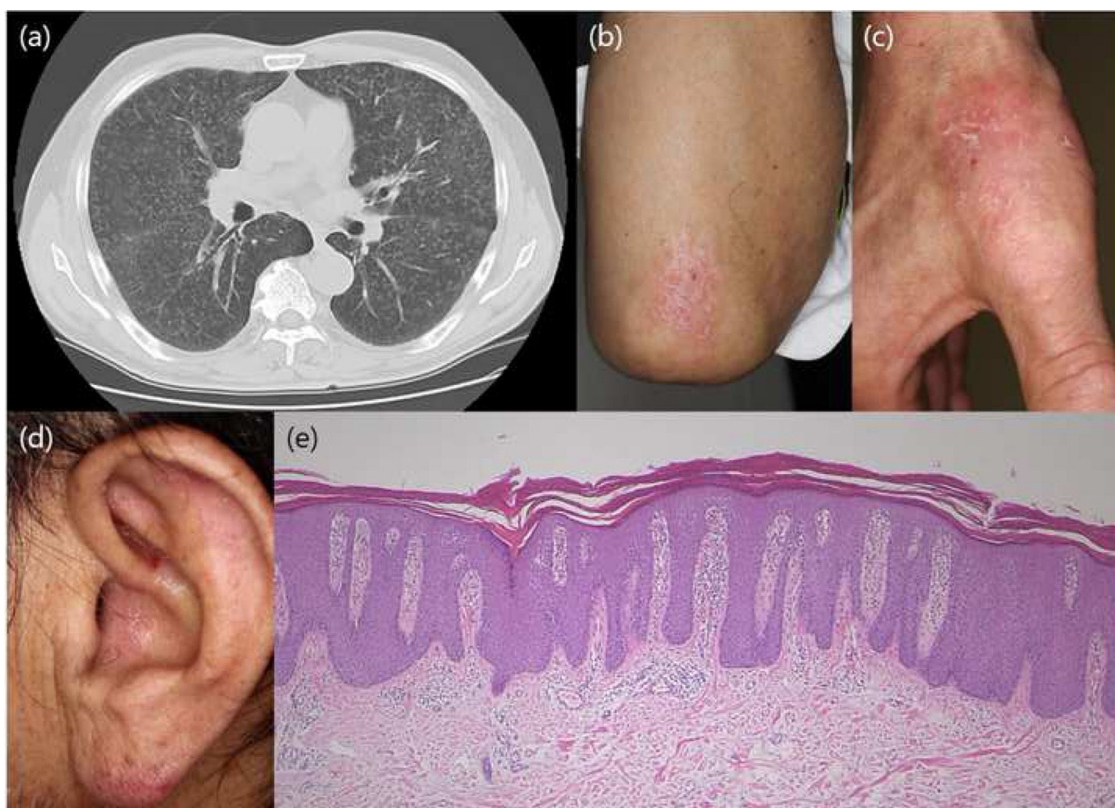


Figura 1 El examen por tomografía computarizada pulmonar reveló adenopatía.

17, habiéndose sugerido que la vía inflamatoria de IL-17 es importante en la psoriasis. De igual modo, los estudios recientes han apuntado a un papel importante de IL-17 en la sarcoidosis, habiéndose reflejado la expresión realizada de interferón- γ^+ de IL-17A⁺ y células T de memoria de IL-17A⁺ IL-4⁺ en pulmones con sarcoidosis³. Por tanto, se ha sugerido que el perfil de Th17 juega un papel en la sarcoidosis, induciendo posiblemente la formación de granulomas mediante la supresión de las células T reguladoras³. Otro estudio reflejó la regulación al alza de IL-23 e IL-21 en las lesiones sarcoidales cutáneas⁴. Además, pso p27 es una proteína detectada en los mastocitos en las lesiones psoriásicas, extractables de las escamas psoriásicas. Pso p27 se expresa abundantemente en la piel psoriásica, y también se incrementa la expresión de pso p27 en los pulmones en la sarcoidosis pulmonar⁵. El papel de pso p27 en la sarcoidosis es merecedor de estudios futuros.

Conflicto de intereses

Los autores declaran no tener ningún conflicto de intereses.

Bibliografía

1. Wanat KA, Schaffer A, Richardson V, van Voorhees A, Rosenbach M. Sarcoidosis and psoriasis: a case series and review of the literature exploring co-incidence vs coincidence. *JAMA Dermatol.* 2013;149:848–52.

2. Amber KT, Bloom R, Mrowietz U, Hertl M. TNF- α : a treatment target or cause of sarcoidosis? *J Eur Acad Dermatol Venereol.* 2015;29:2104–11.
3. Ten Berge B, Paats MS, Bergen IM, van den Blink B, Hoogsteden HC, Lambrecht BN, et al. Increased IL-17A expression in granulomas and in circulating memory T cells in sarcoidosis. *Rheumatology.* 2012;51:37–46.
4. Judson MA, Marchell RM, Mascelli M, Piantone A, Barnathan ES, Petty KJ, et al. Molecular profiling and gene expression analysis in cutaneous sarcoidosis: the role of interleukin-12, interleukin-23, and the T-helper 17 pathway. *J Am Acad Dermatol.* 2012;66:901–10.
5. Jacobsen T, Lie BA, Lysvand H, Wiig M, Pettersen HB, Iversen OJ. Detection of psoriasis-associated antigen pso p27 in sarcoidosis bronchoalveolar lavage fluid using monoclonal antibodies. *Clin Immunol Immunopathol.* 1996;81:82–7.

M. Ishikawa* y T. Yamamoto

Departamento de Dermatología, Fukushima Medical University, Fukushima, Japón

* Autor para correspondencia.

Correo electrónico: ishimasa@fmu.ac.jp (M. Ishikawa).

<https://doi.org/10.1016/j.ad.2020.02.014>

0001-7310/ © 2021 AEDV. Publicado por Elsevier España, S.L.U. Este es un artículo Open Access bajo la licencia CC BY-NC-ND (<http://creativecommons.org/licenses/by-nc-nd/4.0/>).