



ACADEMIA ESPAÑOLA  
DE DERMATOLOGÍA  
Y VENEREOLOGÍA

# ACTAS Dermo-Sifiliográficas

Full English text available at  
[www.actasdermo.org](http://www.actasdermo.org)



## CARTA CIENTÍFICO-CLÍNICA

### Dermatosis discoide facial: ¿una nueva forma de pitiriasis rubra pilaris?



#### Facial Discoid Dermatitis: A New Variant of Pityriasis Rubra Pilaris?

Sr. Director:

La dermatosis discoide facial (DDF) es una entidad descrita recientemente<sup>1</sup>, que se diferencia de otras dermatosis faciales con base en su apariencia clínica, sus hallazgos histopatológicos, que remedan una pitiriasis rubra pilaris (PRP), y a su falta de respuesta al tratamiento. Describimos a continuación un caso representativo de esta entidad.

Un varón de 61 años, sin antecedentes personales de interés, consultó por la aparición de 3 lesiones faciales intensamente pruriginosas 2 meses antes de la consulta. Había realizado tratamientos con antihistamínicos, corticoides, antibióticos y antifúngicos tópicos, sin respuesta.

En la exploración presentaba una placa eritematosa asalmonada, con una descamación gruesa, amarillenta y adherente, de unos 3 cm de diámetro, en la región malar izquierda que afectaba al párpado inferior. Se apreciaban otras 2 placas similares, pero más pequeñas, de morfología circular en la cara lateral derecha de la nariz. La afectación palpebral fue provocando de forma progresiva un marcado ectropión (fig. 1). Se realizaron 2 biopsias cutáneas, cuyos hallazgos histológicos se muestran en la figura 2a y b. Los parámetros analíticos, incluyendo hemograma, bioquímica general, inmunoglobulinas y autoanticuerpos, fueron normales o negativos, como también lo fueron las pruebas epicutáneas realizadas. El tratamiento sucesivo con clobetasol, prednisona, hidroxicloroquina y metotrexato resultó ineficaz. A pesar del mal control de su dermatosis, los oftalmólogos habían programado una cirugía correctiva para su ectropión, pero no llegó a realizarse debido

a que, tras 2 meses del último tratamiento pautado, calcipotriol + betametasona en pomada aplicado por la noche, el proceso remitió totalmente (fig. 3). Actualmente, tras un año de seguimiento, se mantiene únicamente con 2 aplicaciones semanales de tacrolimus 0,1%, ya que sucesivos intentos de abandonar el tratamiento se seguían indefectiblemente de recidiva.

La DDF es un cuadro caracterizado por máculas, pápulas o placas bien delimitadas en la cara, de configuración circular y tono rosa anaranjado, con descamación adherente, y de curso crónico y refractario a los tratamientos<sup>1–4</sup>. El número de las lesiones y su tamaño son variables, habiéndose descrito desde la infancia hasta la sexta década, preferentemente en mujeres<sup>1–4</sup>.

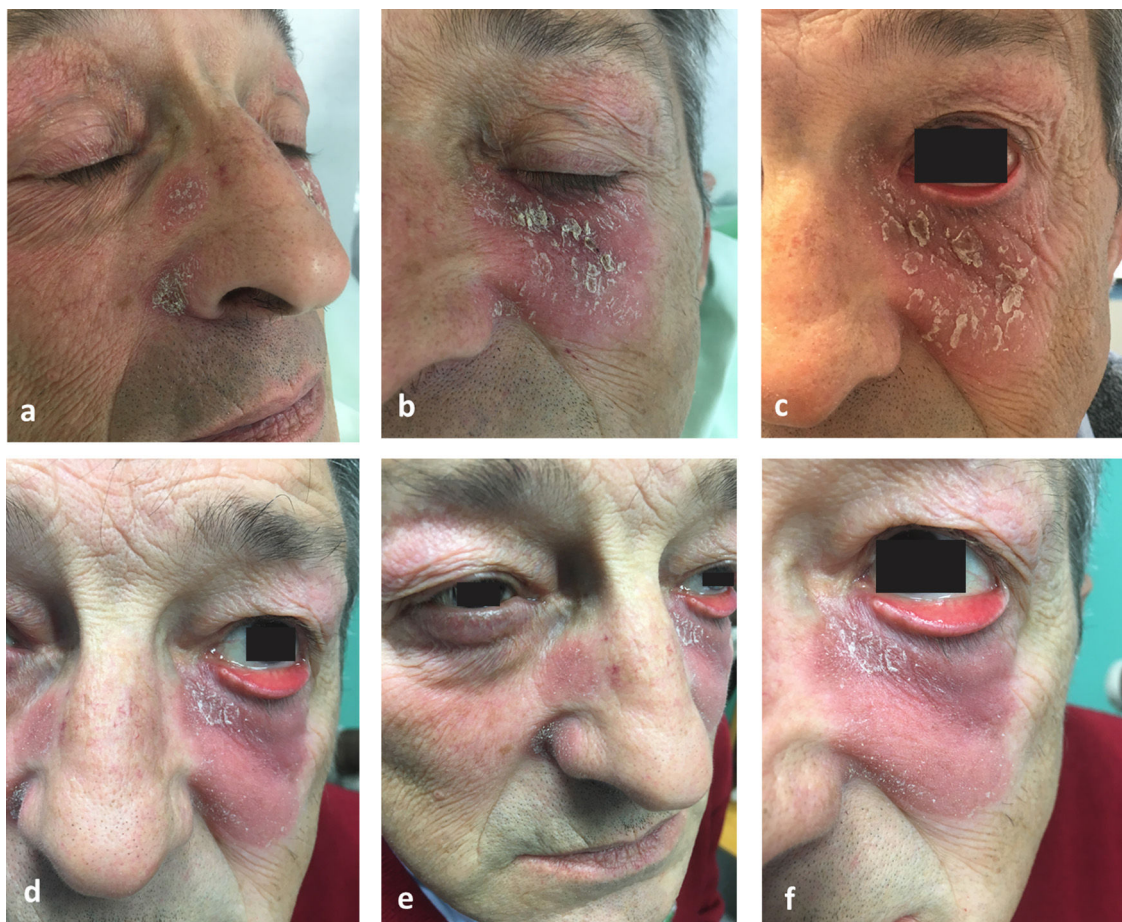En la descripción inicial una acantosis psoriasiforme, una hiperqueratosis con paraqueratosis y taponamientos foliculares eran hallazgos histopatológicos inespecíficos aunque evocadores de PRP<sup>1</sup>. Posteriormente se añadieron a estos, espongiosis<sup>2,4</sup>, infiltrado linfocitario perivascular que respeta los anejos<sup>3,4</sup>, orto y paraqueratosis alternante «en tablero de damas» con capa granulosa conservada o prominente, acantolisis subcórnea y queratinocitos vacuolados<sup>4</sup>.

Uno de los elementos definitorios de la DDF viene dado por su curso crónico y refractario a los numerosos tratamientos ensayados: corticoides tópicos, intralesionales o sistémicos, calcipotriol, calcitriol, tacrolimus, pimecrolimus, tazaroteno, imiquimod, tretinoína, antifúngicos tópicos y orales, doxiciclina, hidroxicloroquina, metotrexato, fototerapia y luz pulsada. La combinación de dipropionato de betametasona/calcipotriol con acitretina oral se ha evidenciado como la más beneficiosa, pero sin conseguir el blanqueamiento<sup>3</sup>. En nuestro caso nos resultó muy llamativo el excelente resultado obtenido con el empleo de betametasona + calcipotriol, sin acitretina.

El diagnóstico diferencial se plantea con otras dermatosis faciales, como psoriasis, lupus, dermatitis seborreica, dermatitis de contacto, rosácea, demodicidosis, micosis fungoide o pénfigo seborreico<sup>1,4</sup>.

<https://doi.org/10.1016/j.ad.2021.01.006>

0001-7310/© 2021 AEDV. Publicado por Elsevier España, S.L.U. Este es un artículo Open Access bajo la licencia CC BY-NC-ND (<http://creativecommons.org/licenses/by-nc-nd/4.0/>).



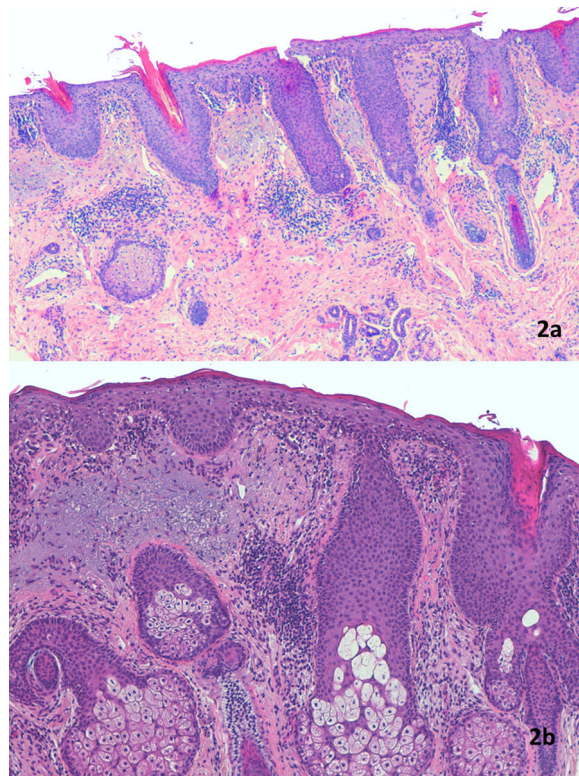
**Figura 1** Tres lesiones eritematosoasalmónadas, de morfología discoide y con descamación gruesa, en la cara. La mayor incluye el párpado inferior, originando un ectropión progresivo (a y b: momento de primera visita; c: a los 2 meses de la misma; d-f: a los 7 meses).

Desde la descripción inicial realizada por Ko et al.<sup>1</sup>, se ha planteado una relación entre DDF y PRP. Los hallazgos clínicos de placas asalmónadas con descamación adherente, su curso prolongado y resistente a los tratamientos y una histopatología compatible eran las razones esgrimidas. Estos autores se planteaban la duda entre una entidad independiente o una nueva forma localizada de PRP, por ejemplo, PRP tipo VII. Datos adicionales acercan aún más la DDF al espectro de la PRP. Así, la presencia de hiperqueratosis alternante orto y para, la acantolisis subcórnea y la vacuolización de los queratinocitos son hallazgos histopatológicos en ambos procesos<sup>4,5</sup>, por lo que Gan et al.<sup>4</sup> también apuntan a que la DDF podría ser una forma frustrada de PRP.

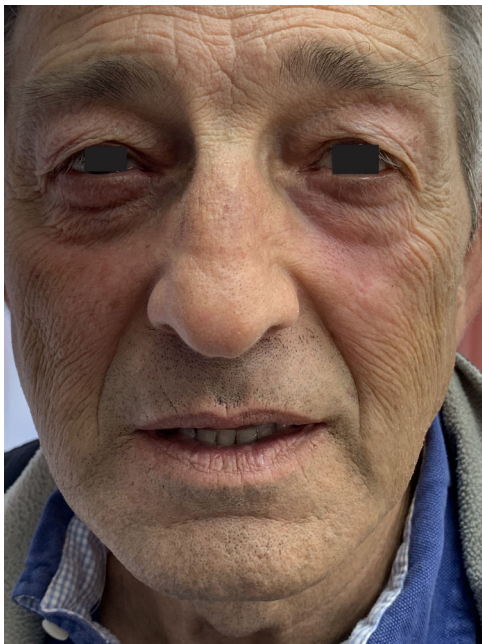La PRP es una de las pocas enfermedades cutáneas que pueden originar un ectropión<sup>6,7</sup>. Parece que aquellos pacientes con afectación facial mas grave (PRP tipo I) podrían tener

más riesgo<sup>6</sup>. El desarrollo de ectropión en nuestro paciente, unilateral y en relación topográfica y cronológica con la afectación cutánea, así como su resolución total con el control de la dermatosis, apoyaría todavía más la relación entre DDF y PRP.

Creemos, al igual que en la descripción inicial, que la DDF podría ser clasificada como una forma de PRP, la tipo VII, que debiera ser añadida a la clasificación de Griffiths<sup>8</sup>, de manera análoga a como se añadió la tipo VI por los españoles Miralles et al.<sup>9</sup>. En este caso, el término de DDF podría ser sustituido por PRP tipo VII o PRP circunscrita de la cara, en analogía a la tipo IV o circunscrita infantil. Sería una forma con localización preferente facial, de predominio en mujeres, con tratamientos poco agradecidos en general y gran tendencia a la cronicidad.



**Figura 2** a) Hiperplasia epidérmica con llamativas espículas queratósicas en el ostium folicular, y paraqueratosis más acentuada alrededor del infundíbulo piloso. En la dermis el infiltrado linfocitario es perivascular (H-E,  $\times 40$ ). b) La epidermis muestra acantosis con hiperqueratosis, tapones córneos y paraqueratosis frecuentemente de localización perifolicular. No se observan abscesos de Munro. La capa granulosa está engrosada. Hay leve espongirosis con exocitosis linfocitaria. En la dermis el infiltrado es linfocitario y perivascular. Hay degeneración basófila del colágeno sin incremento de mucina. (H-E,  $\times 100$ ).



**Figura 3** Resolución de la dermatitis y el ectropión tras tratamiento con dipropionato de betametasona + calcipotriol.

### Conflicto de intereses

Los autores declaran no tener ningún conflicto de intereses.

### Bibliografía

1. Ko CJ, Heald P, Antaya RJ, Bologna JL. Facial discoid dermatosis. *Int J Dermatol.* 2010;49:189–92.
2. Salman A, Tekin B, Berenjjan A, Cinel L, Demiskesen C. Facial discoid dermatosis. A further case of a novel entity. *J Dermatol.* 2015;42:1132–3.
3. Bohdanowicz M, Dekoven JG. Improvement in facial discoid dermatosis with calcipotriol/betamethasone ointment and low-dose acitretin. *Clin Exp Dermatol.* 2018;43:820–1.
4. Gan EY, Ng SK, Goh CL, Lee SSJ. Recalcitrant psoriasiform dermatosis of the face: Is it related to pityriasis rubra pilaris? *J Cutan Pathol.* 2018;45:491–7.
5. Ko CJ, Milstone IM, Choi J, McNiff JM. Pityriasis rubra pilaris: The clinical context of acantholysis and other histologic features. *Int J Dermatol.* 2011;50:1480–5.
6. Haridas AS, Sullivan TJ. Surgical management of cicatricial ectropion in pityriasis rubra pilaris. *Ophthalmic Plast Reconstr Surg.* 2016;32:e12–5, <http://dx.doi.org/10.1097/iop.0000000000000385>.

7. Durairaj VD, Horsley MB. Resolution of pityriasis rubra pilaris-induced cicatricial ectropion with systemic low-dose methotrexate. *Am J Ophthalmol.* 2007;143:709–10.
8. Wang D, Chong VLC, Chong WS, Oon HH. A review of pityriasis rubra pilaris. *Am J Clin Dermatol.* 2018;19:377–90.
9. Miralles ES, Núñez M, de las Heras ME, Pérez B, Moreno R, Ledo A. Pityriasis rubra pilaris and human immunodeficiency virus infection. *Br J Dermatol.* 1995;133:990–3.

<sup>a</sup> *Servicio de Dermatología, Hospital do Meixoeiro, EOXI, Vigo, Pontevedra, España*

<sup>b</sup> *Servicio de Anatomía Patológica, Hospital Álvaro Cunqueiro, EOXI, Vigo, Pontevedra, España*

\* Autor para correspondencia.

Correo electrónico: [fallegue@mundo-r.com](mailto:fallegue@mundo-r.com) (F. Allegue).

F. Allegue<sup>a,\*</sup>, C. Fachal<sup>b</sup>, B. Iglesias<sup>b</sup> y A. Zulaica<sup>a</sup>