

Hidradenitis supurativa tratada con apremilast: serie de casos



Hidradenitis Suppurativa Treated With Apremilast: A Case Series

Sr. Director:

Las opciones terapéuticas para el tratamiento de la hidradenitis supurativa (HS) son limitadas y se reducen conforme aumenta la gravedad de la enfermedad^{1,2}. El apremilast es un inhibidor de la fosfodiesterasa 4 que ejerce una acción inmunomoduladora, bloqueando parcialmente la expresión de citoquinas proinflamatorias e induciendo la expresión de citoquinas antiinflamatorias³. Actualmente está indicado en pacientes adultos diagnosticados de psoriasis en placas y/o artritis psoriásica que no responden a la terapia sistémica convencional. Basándose en la hipótesis de que el apremilast actúa sobre diversas células implicadas en la patogenia de la HS (células T, células *natural killer*, neutrófilos, monocitos y células dendríticas) se han desarrollado estudios para demostrar su eficacia en esta enfermedad^{4,5}.

Se realizó un estudio observacional, descriptivo y retrospectivo incluyendo pacientes diagnosticados de HS que recibieron tratamiento con apremilast desde enero de 2015 hasta febrero de 2020 en nuestro centro. En las [tablas 1 y 2](#) se resumen los resultados de las variables clínicas, de eficacia y de seguridad. En total se incluyeron 7 pacientes (3 mujeres y 4 hombres) con una edad media de 37,43 años. La mayoría presentaba enfermedad grave (Hurley III) al inicio del tratamiento, siendo el fenotipo predominante el tipo I o axilar y el II o glúteo. Entre los antecedentes patológicos encontramos 3 pacientes con psoriasis concomitante, otro que asociaba pioderma gangrenoso y acné (síndrome PASH) y un paciente con una leucemia linfática crónica en remisión parcial. Respecto al tratamiento previo recibido 2 pacientes eran *naïves* a tratamiento biológico, uno de ellos por el antecedente de neoplasia y el otro por fobia a las agujas. Se discontinuó el tratamiento en 2 pacientes en la semana 12 por fallo terapéutico.

En el análisis por intención de tratar, a la semana 24 el 43% de los pacientes alcanzó HiSCR50. Observamos una reducción del VAS de dolor ≥ 2 puntos en el 57% de los pacientes y una reducción de PGA ≥ 1 punto en 29%, con una disminución del DLQI $\geq 30\%$ en el 43% en la semana 24. La evolución de las distintas escalas de respuesta (IHS4, PGA, VAS dolor y DLQI) a las 12 y 24 semanas se recoge en la [figura 1](#). El análisis a los 6 meses mostró una reducción significativa del dolor ($p=0,042$) y el impacto de la enfermedad sobre la calidad de vida ($p=0,043$). Respecto a la seguridad solo 2 pacientes presentaron efectos adversos gastrointestinales leves que no obligaron a interrumpir el tratamiento.

En los últimos años se han publicado diversas series que apoyan el uso del apremilast como alternativa terapéutica en los pacientes con HS³. Además, recientemente se han realizado 2 ensayos clínicos. El primero⁴, un ensayo clínico aleatorizado doble ciego ($n=15$), que evaluó la eficacia y tolerancia del apremilast durante 16 semanas. El segundo⁵, un ensayo clínico abierto fase 2 ($n=20$), evaluó la eficacia y seguridad en pacientes con HS leve-moderada durante 24 semanas. El porcentaje de respuesta fue similar en ambos ensayos clínicos alcanzando HiSCR50 en el 60% de los pacientes, con una reducción del VAS de dolor de al menos 2 puntos en el 30% de los casos en la semana 24. En cuanto a la seguridad hasta el 45% de los pacientes presentaron al menos un efecto adverso, siendo el más frecuente la diarrea.

Si comparamos las características basales de los pacientes de nuestra serie y las de los ensayos clínicos comentados ([tabla 2](#)), encontramos una edad media similar, un leve predominio de sexo masculino, con un valor medio de PGA y de DLQI basal superior en nuestra serie. En cuanto a la eficacia encontramos un porcentaje similar de pacientes que alcanzaron HiSCR50, con una reducción del VAS de dolor considerablemente superior en la semana 24. Por tanto, a pesar de incluir un perfil de pacientes con enfermedad basal más grave y con mayor afectación de la calidad de vida, la proporción de respuesta terapéutica fue similar. Creemos que, debido al carácter retrospectivo de nuestra serie, hemos recogido un porcentaje menor de efectos adversos.

A pesar de que la psoriasis y la HS pueden compartir mecanismos patogénicos, su asociación es poco frecuente. Hasta la fecha solo hemos encontrado un caso en la literatura sobre el uso del apremilast en un paciente diagnosticado de ambas enfermedades⁶. En nuestra serie hasta 3 pacientes presentaban ambas, 2 de ellos presentando buena respuesta tanto en la HS como en la psoriasis. El tercero interrumpió el tratamiento por fallo primario en la HS.

El apremilast podría ser una alternativa en aquellos pacientes con HS que han agotado otras opciones terapéuticas que han demostrado mayor evidencia. Creemos que los pacientes con HS que pueden beneficiarse del apremilast son aquellos con antecedentes neoplásicos, reacciones paradójicas a anti-TNF, infecciones activas y que rechacen tratamientos subcutáneos o parenterales.

Conflicto de intereses

Los autores declaran no tener ningún conflicto de intereses.

Tabla 1 Resumen de las características de los pacientes incluidos en nuestra serie (n = 7)

Casos	Edad (años)	Sexo (M/V)	IMC (kg/m ²)	Antecedentes patológicos	Fenotipo HS predominante	Tratamientos sistémicos previos al apremilast	Motivo inicio del apremilast	Motivo interrupción del apremilast	Hurley basal	PGA (basal/sem 24)	IHS4 (basal/sem 24)	DLQI (basal/sem 24)	VAS dolor (basal/sem 24)
1	43	M	31,6	Psoriasis, depresión	I	Antibióticos orales Adalimumab Infliximab	Falta de respuesta a tratamientos previos	Falta de respuesta terapéutica a los 3 meses	III	4/-	20/-	20/-	7/-
2	36	V	28,6	Psoriasis, hipertensión arterial, diabetes mellitus 2	III	Antibióticos orales Corticoides sistémicos Adalimumab Infliximab Ustekinumab	Falta de respuesta a tratamientos previos	En curso	III	5/5	60/50	18/16	10/8
3	46	M	34	Ninguno	I	Antibióticos orales Corticoides sistémicos Adalimumab Infliximab	Falta de respuesta a tratamientos previos	En curso	III	4/3	20/20	18/13	6/5
4	27	V	21	Síndrome PASH	II	Antibióticos orales Adalimumab	Respuesta paradójica a anti.TNF	En curso	III	3/3	40/20	18/10	9/3
5	20	V	25,7	Ninguno	III	Antibióticos orales	Fobia a agujas	En curso	II	2/2	9/2	12/5	6/3
6	37	V	36,3	Psoriasis, talasemia	I	Antibióticos orales Corticoides sistémicos Adalimumab Infliximab Ustekinumab	Falta de respuesta a tratamientos previos	En curso	III	4/3	25/8	22/6	8/6
7	53	M	28	Leucemia linfática crónica	III	Antibióticos orales Corticoides sistémicos	Comorbilidades (neoplasia concomitante)	Falta de respuesta terapéutica a los 3 meses	III	4/-	24/-	30/-	10/-

DLQI: *Dermatology Life Quality Index*; IHS4: *International HS Severity Score System*; IMC: índice de masa corporal; PASH: pioderma gangrenoso, acné e hidradenitis supurativa; PGA: *Physician's Global Assessment*; VAS: *Visual Analogical Scale*, dolor expresado de 0-10.

Tabla 2 Tabla comparativa de los resultados de los ensayos clínicos de Vossen et al.⁴, Kerdel et al.⁵ y nuestra serie

	Vossen et al.	Kerdel et al.	Nuestra serie
Características basales			
N. intervención	15	20	7
Tiempo de seguimiento (semanas)	16	24	24
PGA basal medio	3	2,7	3,71
Edad media (años)	35,7	32,5	37,43
Sexo (F/M)	12/3	14/6	3/4
DLQI basal medio	14,6	11	19,71
VAS dolor medio (0-10)	5	2,6	8
Eficacia y seguridad			
	n/N, % (semana)		
HiSCR50	8/15; 53,3 (16)	12/20; 60 (24)	3/7; 43 (24)
Reducción VAS dolor \geq 2 puntos	-	6/20; 30 (24)	4/7; 57 (24)
Reducción PGA \geq 1 punto	-	10/20; 50 (24)	2/7; 29 (24)
Reducción DLQI \geq 30%	-	-	3/7; 43 (24)
\geq 1 efecto adverso	6/15; 40 (16)	9/20; 45 (24)	2/7; 28,6 (24)

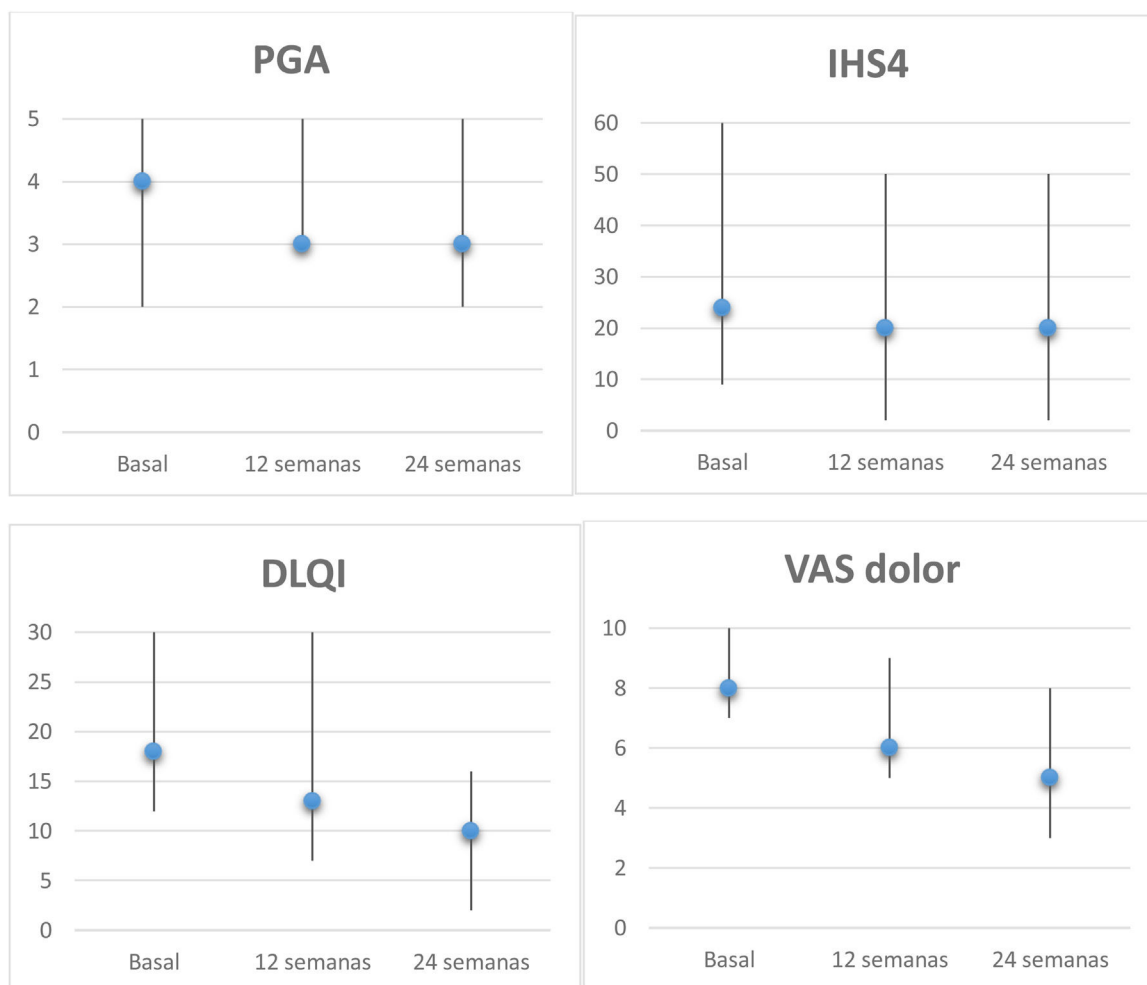


Figura 1 Evolución de las escalas de los pacientes con HS tratados con apremilast. Mediana y rango (basal, semana 12 y 24) de PGA, IHS4, DLQI y VAS dolor (0-10). Análisis de la reducción a los 6 meses mediante la prueba Wilcoxon para muestras apareadas: PGA, $p=0,157$; IHS4, $p=0,068$; DLQI, $p=0,043$ y VAS dolor, $p=0,042$. DLQI: Dermatology Life Quality Index; IHS4: International HS Severity Score System; PGA: Physician's Global Assessment; VAS: Visual Analogical Scale.

Bibliografía

- Zouboulis CC, Bechara FG, Dickinson-Blok JL, Gulliver W, Horváth B, Hughes R, et al. Hidradenitis suppurativa/acne inversa: A practical framework for treatment optimization—systematic review and recommendations from the HS ALLIANCE working group. *J Eur Acad Dermatol Venereol.* 2019;33:19–31.
- Martorell A, García FJ, Jiménez-Gallo D, Pascual JC, Pereyra-Rodríguez J, Salgado L, et al. Update on hidradenitis suppurativa (Part II): Treatment. *Actas Dermosifiliogr.* 2015;106:716–24.
- Weber P, Seyed Jafari SM, Yawalkar N, Hunger RE. Apremilast in the treatment of moderate to severe hidradenitis suppurativa: A case series of 9 patients. *J Am Acad Dermatol.* 2017;76:1189–91.
- Vossen ARJV, van Doorn MBA, van der Zee HH, Prens EP. Apremilast for moderate hidradenitis suppurativa: Results of a randomized controlled trial. *J Am Acad Dermatol.* 2019;80:80–8.
- Kerdel FR, Azevedo FA, Kerdel Don C, Don FA, Fabbrocini G, Kerdel FA. Apremilast for the treatment of mild-to-moderate hidradenitis suppurativa in a prospective, open-label phase 2 study. *J Drugs Dermatol.* 2019;18:170–6.
- Lanna C, Mazzilli S, Zangrilli A, Bianchi L, Campione E. One drug and two diseases: A case of multidrug-resistant hidradenitis suppurativa and psoriasis treated with apremilast. *Dermatol Ther.* 2019;32:e13089.

P. Garbayo-Salmons*, V. Expósito-Serrano, M. Ribera Pibernat e J. Romani

Servicio de Dermatología, Hospital Universitario Parc Taulí, Sabadell, España

* Autor para correspondencia.

Correo electrónico: pgarbayo@gmail.com

(P. Garbayo-Salmons).

<https://doi.org/10.1016/j.ad.2020.06.006>

0001-7310/ © 2021 AEDV. Publicado por Elsevier España, S.L.U.

Este es un artículo Open Access bajo la licencia CC BY-NC-ND (<http://creativecommons.org/licenses/by-nc-nd/4.0/>).

Erupción fototóxica inducida por leflunomida en una paciente con lupus eritematoso sistémico



Leflunomide-Induced Phototoxic Reaction in a Woman With Systemic Lupus Erythematosus

Sr. Director:

La leflunomida es un fármaco inmunosupresor aprobado por la *Food and Drug Administration* (FDA) para el tratamiento de la artritis reumatoide y la artritis psoriásica. Además, es un fármaco ampliamente utilizado en otras enfermedades fuera de ficha técnica, como la espondilitis anquilosante o el lupus eritematoso sistémico (LES). La leflunomida puede producir algunos efectos secundarios y los más frecuentes son los síntomas gastrointestinales, la hipertensión o la alopecia. A pesar de que la leflunomida se considera un fármaco eficaz y seguro para el tratamiento de los pacientes con LES, se han publicado casos en los que se ha asociado con erupciones cutáneas como el eritema multiforme¹, la necrólisis epidérmica tóxica², vasculitis³, o incluso ha actuado como un desencadenante de las lesiones cutáneas de un lupus eritematoso subagudo⁴.

Una mujer de 25 años estaba en seguimiento por el Servicio de Reumatología tras el diagnóstico de un lupus eritematoso sistémico de cuatro años de evolución. Entre los criterios diagnósticos de la paciente no se registró la existencia de antecedentes de fotosensibilidad. El tratamiento inicial fue con rituximab (500 mg cada 15 días, dos sesiones), prednisona oral en dosis decrecientes y metotrexato subcutáneo (17,5 mg semanales). A los tres meses de iniciar el tratamiento con metotrexato, debido a los efectos secundarios gastrointestinales, fue sustituido por leflunomida (tres dosis diarias de 100 mg, seguidas de una dosis de mantenimiento de 20 mg al día). Dos meses después de iniciar el tratamiento con leflunomida, y tras una exposi-

ción solar intensa en la playa, la paciente acudió en las primeras 24 h por el desarrollo de una erupción máculo-papular generalizada muy pruriginosa (fig. 1A-B), que en 48 h evolucionó a lesiones vesículo-ampollosas, principalmente en los brazos (fig. 1C), asociada con pústulas en la región frontal (fig. 2A), vesículas en área labial (fig. 2B), y máculo-pápulas de aspecto equimótico en ambas axilas (fig. 2C). La exploración de la mucosa oral y genital fue normal. El estudio analítico mostró unos títulos elevados para ANA (1/640 U/mL), anti-SSA/Ro-60 (157), anti-SSA/Ro-52 (167) y factor reumatoide (80 U/mL). El resto de parámetros, incluido el complemento C3 y C4, mostraron niveles normales. El estudio serológico (VHS, CMV, VEB, VHH-6) fue negativo. El estudio histológico de una biopsia en sacabocados de una lesión ampollosa en tronco posterior mostró una epidermis atrofiada con focos de queratinocitos necróticos, espongirosis, con la formación ampollosa subepidérmica y la presencia de un infiltrado mononuclear perivascular inflamatorio moderado de linfocitos y eosinófilos localizado en la dermis, compatible con una erupción fototóxica. El estudio con inmunofluorescencia directa (IFD) fue negativo. Se indicó la interrupción del tratamiento con leflunomida, e inició el tratamiento sistémico con prednisona oral (1 mg/kg/día). A los 10 días la paciente mostró una resolución completa de las lesiones con una hiperpigmentación residual.

Los pacientes con LES asocian una especial sensibilidad a la exposición solar, considerándose un factor desencadenante o agravante de la enfermedad. En raras ocasiones, se realiza el diagnóstico de LES sin que entre los criterios se encuentre la fotosensibilidad. Entre los diferentes tratamientos utilizados en el LES, la leflunomida no es de primera línea, por lo que se usa en ciertos pacientes que sufren efectos secundarios relacionados con otros medicamentos, como el metotrexato. Hay en la literatura múltiples artículos que atribuyen a la leflunomida la inducción de lesiones de un lupus eritematoso subagudo cutáneo (LESC) de manera exclusiva⁵, LES asociado con lesiones tipo eritema multiforme, o bien eritema multiforme *major*. A