

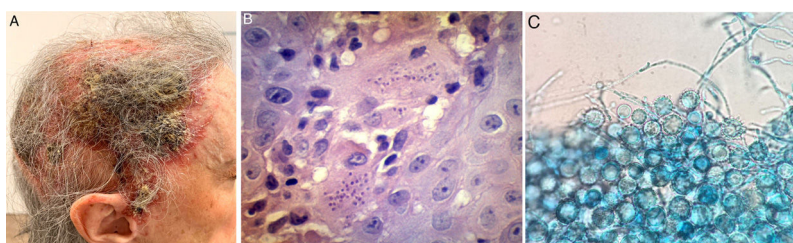
## IMÁGENES EN DERMATOLOGÍA

### Histoplasmosis de presentación atípica en paciente añosa

### Atypical Presentation of Histoplasmosis in an Older Woman

A. Arrillaga\*, N. Turra y J. Magliano

Cátedra de Dermatología Médico Quirúrgica «Dr. Miguel Martínez». Hospital de Clínicas, Montevideo, Uruguay



**Figura 1** A. Imagen clínica. Se evidencia placa eritematocostrosa que ocupa la totalidad del cuero cabelludo, con costra amarillenta, por sectores melicérica, exudado seropurulento y áreas de alopecia cicatrizal. B. Biopsia cutánea de lesiones. Hematoxilina-eosina. En dermis profunda se evidencian elementos levaduriformes intracelulares, rodeados de un halo periférico. C. Examen directo de colonias de *H. capsulatum* aisladas en agar Sabouraud. Se visualizan macroconidios verrucosos característicos.

Mujer de 72 años, hipertensa y sin otros antecedentes relevantes, consultó por una dermatosis de cuero cabelludo, asociada a prurito y dolor urente de tres meses de evolución. A la exploración se observó una placa eritematocostrosa que ocupaba la totalidad del cuero cabelludo, con costra amarillenta, por sectores melicérica, exudado seropurulento y áreas de alopecia cicatricial (fig. 1A).

La histopatología mostró en dermis profunda agregados de histiocitos, células gigantes multinucleadas y numerosos macrófagos con levaduras intracelulares (fig. 1B). Los cultivos micológicos desarrollaron colonias de *Histoplasma capsulatum* (fig. 1C).

La tomografía computarizada de tórax reveló lesiones nodulares y granulomas calcificados a nivel pulmonar, así como múltiples imágenes hepáticas quísticas de distribución difusa. La serología para VIH fue negativa, así como la búsqueda de otros estados de inmunosupresión.

Con diagnóstico de histoplasmosis se inició tratamiento con itraconazol, cumpliendo un año con mejoría parcial sin

cambios a nivel pulmonar, ni agregado de otra sintomatología.

La histoplasmosis es una micosis profunda sistémica, endémica de algunas regiones del mundo y emergente en otras. Si bien esta paciente no presenta un estado de inmunodepresión clásico vinculado a la enfermedad, posiblemente se podría atribuir a la inmunosenescencia como causa de dicha presentación clínica. Sin embargo, esta es una hipótesis difícil de confirmar.

#### Financiación

Este trabajo no ha recibido ningún tipo de financiación.

#### Conflicto de intereses

Los autores declaran no tener ningún conflicto de intereses.

#### Agradecimientos

A las Dras. Ana Durán y Mónica Lowinger por su colaboración en el diagnóstico de esta paciente.

\* Autor para correspondencia.

Correo electrónico: [anniearrillaga@gmail.com](mailto:anniearrillaga@gmail.com) (A. Arrillaga).