

IMÁGENES EN DERMATOLOGÍA

Nódulos hipoeoicos múltiples no vascularizados en un paciente inmigrante

Multiple Nonvascularized Hypoechoic Nodules in an Immigrant Patient

J. Magdaleno-Tapial*, C. Valenzuela-Oñate, G. Pérez-Pastor y A. Pérez-Ferriols

Departamento de Dermatología, Consorcio Hospital General Universitario de Valencia, Valencia, España

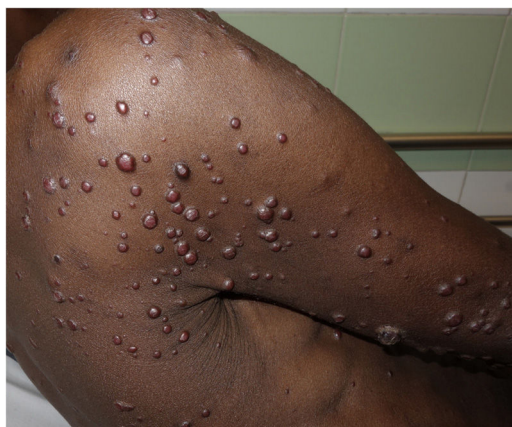

Figura 1

Un varón de 29 años, inmigrante, procedente del barco *Aquarius* que desembarcó en Valencia en mayo de 2018, de raza negra, fue evaluado por presentar múltiples lesiones nodulares diseminadas por todo el tegumento (fig. 1). La serología en urgencias confirmó una primoinfección VIH con un recuento de CD4 de 19/ μ l. Se consideraron los siguientes posibles diagnósticos: sarcoma de Kaposi diseminado, molusco contagioso, angiomas bacilar o criptococosis. La ecografía (Essaote®) mostró la presencia de múltiples nódulos, algunos subclínicos, bien definidos, hipoeoicos en la

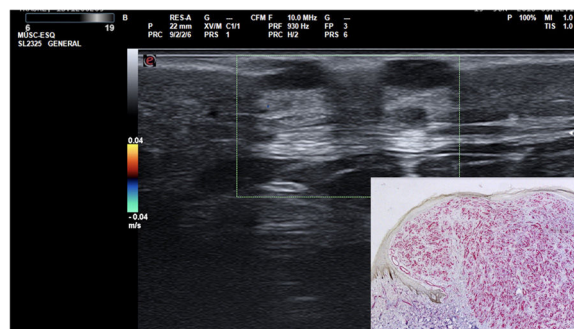


Figura 2

dermis y en el tejido celular subcutáneo, con un refuerzo posterior. La técnica Doppler mostró ausencia de vascularización en su interior (fig. 2), a diferencia de lo que sucede habitualmente en el sarcoma de Kaposi asociado a sida. La histología y las técnicas moleculares confirmaron el diagnóstico de angiomas bacilar.

La angiomas bacilar es una infección cutánea y/o visceral causada por *Bartonella henselae* o *B. quintana*. En ella se produce una proliferación de vasos capilares de pequeño tamaño con células endoteliales grandes rodeadas de un infiltrado inflamatorio denso como hallazgo predominante, lo que explicaría la ausencia de vascularización al Doppler. Esta infección suele producirse en pacientes inmunocomprometidos, especialmente VIH positivos. En estos pacientes el diagnóstico diferencial clínico puede ser muy amplio y debe incluir principalmente el sarcoma de Kaposi diseminado.

* Autor para correspondencia.

Correo electrónico: jormagta@gmail.com (J. Magdaleno-Tapial).