

IMÁGENES EN DERMATOLOGÍA

Dermatoscopia del angiomixoma superficial

Superficial Angiomyxoma: Dermoscopic Findings



E. Amores-Martín^{a,*}, M. de los Ángeles Sola Casas^a y M.T. Fernández-Figueras^b

^a Servicio de Dermatología, Hospital Universitari Sagrat Cor, Barcelona, España

^b Servicio de Anatomía Patológica, Hospital Universitari Sagrat Cor, Barcelona, España

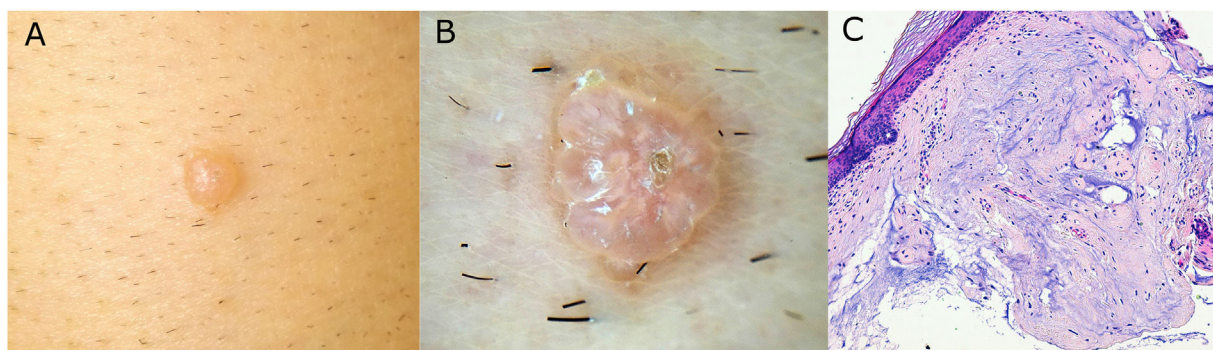


Figura 1

Varón de 62 años que consultó por una lesión en muslo derecho de dos años de evolución. La exploración objetiva un nódulo firme, de superficie brillante (figura 1A). A la dermatoscopia se presentaba como una lesión de bordes festoneados, translúcida, de coloración rosa-blanquecina, con una pequeña costra central. Asimismo, se visualizaron vasos finos en superficie y manchas blancas homogéneas en el interior (fig. 1B).

El estudio anatomopatológico tras la exéresis quirúrgica de la lesión puso de manifiesto una proliferación

mesenquimal mixoide muy hipocelular, que contenía células estrelladas sin atipia y frecuentes estructuras vasculares, lo que fue compatible con angiomixoma superficial (fig. 1C). El angiomixoma superficial es un tumor mesenquimal benigno e infrecuente, que afecta predominantemente tronco y extremidades de varones de edad media y puede asociarse con el complejo de Carney. Su dermatoscopia ha sido escasamente publicada. Se ha descrito el «signo del planeta rojo» como patrón dermatoscópico característico, que corresponde a glóbulos translúcidos rojizos con vascularización fina superficial. La diferencia de coloración respecto a nuestro caso probablemente se deba a la heterogeneidad clínica con la que se manifiesta.

Ante una lesión nodular cuya dermatoscopia presente aspecto festoneado, translúcido y con vasos finos en superficie, debemos incluir esta entidad entre los posibles diagnósticos diferenciales.

* Autor para correspondencia.

Correo electrónico: eamoresmartin@gmail.com
(E. Amores-Martín).