

## Sarcoma de Kaposi, *de novo*, en una cicatriz quirúrgica de trasplante de riñón



### Kaposi Sarcoma, De Novo, in a Kidney Transplant Surgical Scar

Sr. Director:

Un varón caucásico de 56 años acudió a nuestra consulta de dermatología con una sola lesión, de 3-4 meses de evolución, de crecimiento lento situada en el abdomen, que se acompañaba de una ligera sensación de ardor. Tenía una historia clínica de hipertensión, enfermedad renal crónica e hiperparatiroidismo secundario, por lo que había sido sometido a trasplante renal 5 meses antes. Estaba siguiendo un tratamiento con tacrolimus, micofenolato de mofetilo, prednisolona, nifedipino, carvedilol y cotrimoxazol.

La exploración clínica reveló una gran placa purpúrica situada en el abdomen, en el extremo inferior de la cicatriz de la cirugía sin presentar ninguna otra lesión en piel o mucosas (fig. 1).

Una biopsia por punción confirmó la presencia de una proliferación dérmica de células espinosas con atipia citológica, que formaban ramas interconectadas, y positiva a la tinción del herpes-virus humano tipo 8. Estas características son típicas del sarcoma de Kaposi (SK) en estadio de placa/nodular (fig. 2).

Tras el diagnóstico de SK, se sustituyó el tacrolimus por everolimus y el paciente fue derivado al departamento de oncología para examen de posibles lesiones extra-cutáneas, resultando este negativo.

La placa de la cicatriz fue desapareciendo de forma gradual y sustituida por un parche marrón hiperpigmentado (fig. 3).

El SK es un proceso angioproliferativo asociado con la infección por herpes-virus humano tipo 8 (HHV-8)<sup>1</sup>.

El SK yatrogénico, asociado a fármacos inmunosupresores, es frecuente entre receptores de trasplantes renales, representando < 3-4% de todas las neoplasias<sup>2</sup>.

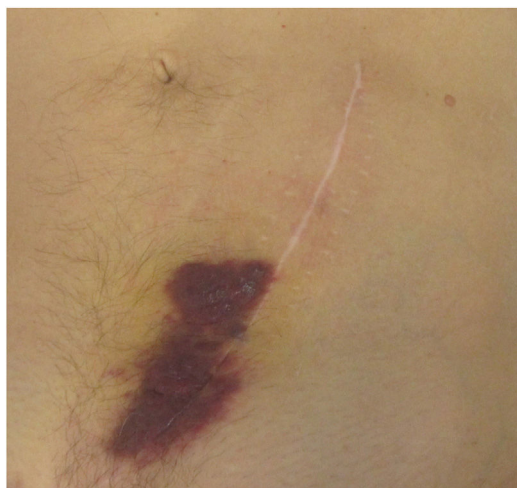

Figura 1 Sarcoma de Kaposi cutáneo en la cicatriz quirúrgica.

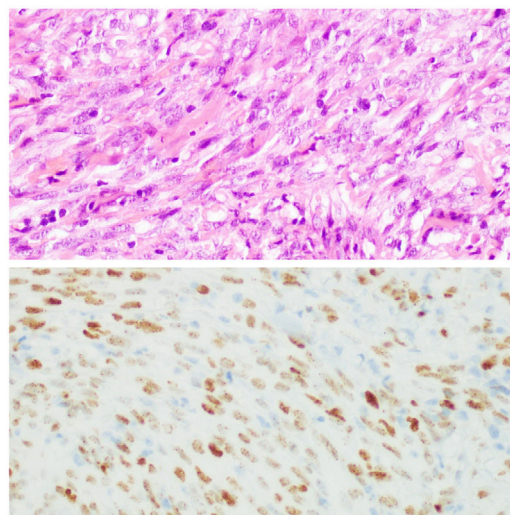


Figura 2 Examen histológico característico del sarcoma de Kaposi (tinción hematoxilina-eosina,  $\times 400$ ) y tinción inmunohistoquímica para HHV8 ( $\times 400$ ).

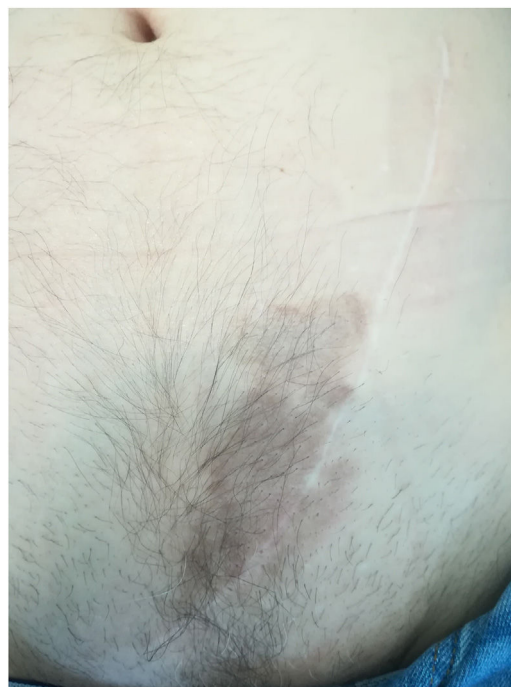

Figura 3 Regresión del sarcoma de Kaposi después del cambio de tacrolimus a everolimus.

La incidencia del SK entre los receptores de trasplantes de órganos sólidos es 500 veces superior al de la población general, lo que indica el papel que juega la inmunosupresión en el desarrollo de la enfermedad<sup>3</sup>. El SK yatrogénico se presenta principalmente con manifestaciones cutáneas<sup>3,4</sup>.

Una presentación de SK, *de novo*, en una cicatriz es extremadamente rara, pudiendo ser explicada dicha localización mediante el fenómeno de Koebner. El fenómeno de Koebner consiste en la aparición de dermatosis localizadas en zonas que han sufrido un traumatismo, en individuos que son susceptibles a dichas enfermedades<sup>5</sup>. Se ha propuesto que el factor básico de crecimiento de fibroblastos

(b-FGF), mitógeno para células endoteliales y queratinocitos, podría desempeñar un papel clave en este fenómeno. El traumatismo, como por ejemplo una cirugía, sobre una piel susceptible puede causar la liberación de dicho factor, así como otras citoquinas (interleuquina-1 [IL-1], interleuquina-6 [IL-6], factor de necrosis tumoral-alfa [TNF- $\alpha$ ], factor de crecimiento endotelial vascular [VEGF], factor de crecimiento derivado de plaquetas [PDGF], factor estimulante de colonias de granulocitos-macrófagos [GM-CSF]), desencadenando la angiogénesis. El aumento de la angiogénesis y la reactivación del HHV-8 contribuiría al desarrollo del SK<sup>4</sup>.

La aparición de los inhibidores de la diana de la rapamicina en mamíferos (inhibidores mTOR), como son el sirolimus y el everolimus, constituyen una alternativa en la terapia de mantenimiento antirrechazo. Además, pueden desarrollar un papel en el tratamiento del SK, ya que también reduce la producción de VEGF e inhibe la respuesta de las células endoteliales vasculares a la estimulación inducida por VEGF. Por lo tanto, los inhibidores mTOR, inhiben el crecimiento de determinados tumores vascularizados con un menor riesgo de rechazo del injerto renal<sup>6</sup>.

En este caso el paciente únicamente presentó una lesión en piel debida al SK, que se resolvió con la sustitución del tacrolimus por everolimus. Todo ello respalda el hecho de que los inhibidores de mTOR constituyen una alternativa que permite la preservación del injerto renal, mientras se trata el SK.

## Conflicto de intereses

Los autores declaran no tener ningún conflicto de intereses.

## Bibliografía

1. Gao SJ, Kingsley L, Li M, Zheng W, Parravicini C, Ziegler J, et al. KSHV antibodies among Americans, Italians and Ugandans with and without Kaposi's sarcoma. *Nat Med*. 1996;2:925-8.
2. Penn I. Kaposi's sarcoma in organ transplant recipients. *Transplantation*. 1981;27:8-11.
3. Yaich S, Charfeddine K, Zaghdane S, Aoud N, Jarraya F, Kharrat M, Hachicha J. Sirolimus for the Treatment of Kaposi Sarcoma After Renal Transplantation: A Series of 10 Cases. *Transplant Proc*. 2012;44:2824-6. <http://dx.doi.org/10.1016/j.transproceed.2012.09.025>.
4. Kin D, Zcan G, Demirag A, Hizel N, Haberal M. The Koebner phenomenon in Kaposi's sarcoma in a renal transplant recipient. *Br J Dermatol*. 1998;139:346-8.
5. Stoebner P, Fabre C, Kabbaj N, Bismuth M, Pageaux GP, Meunier L. Koebnerizing Kaposi's Sarcoma Mimics a Laparotomic Hypertrophic Scar in a Liver Transplant Recipient. *Liver Transpl*. 2009;15:994-6. <http://dx.doi.org/10.1002/lt.21739>.
6. Detroyer D, Deraedt K, Scheoffski P, Hauben E, Lagrou K, Naensens M, et al. Resolution of diffuse skin and systemic Kaposi's sarcoma in a renal transplant recipient after introduction of everolimus: A case report. *Transpl Infect Dis*. 2015;17:303-7. <http://dx.doi.org/10.1111/tid.12357>.

L.F. Santos Silva\*, A. Miroux Catarino, C. Sordo Amaro e I. Faro Viana

*Departamento de Dermatología, Hospital de Egas Moniz, Centro Hospitalario de Lisboa Occidental, Lisboa, Portugal*

\* Autor para correspondencia.

Correo electrónico: [leandrofilipe@hotmail.com](mailto:leandrofilipe@hotmail.com) (L.F. Santos Silva).

<https://doi.org/10.1016/j.ad.2019.09.008>

0001-7310/ © 2020 AEDV. Publicado por Elsevier España, S.L.U. Este es un artículo Open Access bajo la licencia CC BY (<http://creativecommons.org/licenses/by/4.0/>).

## Carcinoma epidermoide cutáneo avanzado tratado con pembrolizumab



### Advanced Cutaneous Squamous Cell Carcinoma Treated with Pembrolizumab

Sr. Director:

El carcinoma epidermoide cutáneo (CEC) metastásico ganglionar es una entidad de baja incidencia: 2,4% en varones y 1,1% en mujeres<sup>1</sup>, que frecuentemente constituye un desafío terapéutico. Clásicamente el tratamiento sistémico de los casos irreseccables se ha basado en platinos e inhibidores del factor de crecimiento epidérmico, combinados o no con radioterapia. Sin embargo, recientes estudios sitúan cada vez más a los inhibidores del punto de control inmunitario como la alternativa más eficaz y segura para el tratamiento de la enfermedad localmente avanzada o metastásica. Describimos el caso de una paciente con CEC metastásico

ganglionar y respuesta completa objetiva tras 6 meses de tratamiento con pembrolizumab.

Se trata de una mujer de 83 años que se intervino de CEC moderadamente diferenciado e infiltrante de 8 mm de espesor, sin invasión linfovascular ni perineural y márgenes respetados, en la rama mandibular derecha. La expresión del ligando de muerte celular programada (PD-L1) fue del 30% en células tumorales. Como antecedentes personales destacó el diagnóstico de un carcinoma ductal infiltrante de mama sin progresión y sin realizar tratamiento para ello. Tres meses tras la intervención desarrolló un conglomerado adenopático metastásico en el ángulo mandibular derecho de 4,5 cm que se confirmó de carcinoma espinocelular, mediante punción aspiración con aguja fina. Se realizó radioterapia con intención curativa, con progresión de la enfermedad ganglionar y aparición de una masa de hasta 8 cm cervical anterior. Ante la irreseccabilidad de la enfermedad y su progresión a pesar de la radioterapia, con un ECOG de 0, se solicitó el uso de pembrolizumab off-label. Inició pembrolizumab a dosis de 2 mg/kg cada 3 semanas, con una rápida disminución del tamaño tumoral tras 4 ciclos y pre-