

Adenomas sebáceos y carcinoma sebáceo eruptivos inducidos por tacrolimus

Eruptions of Sebaceous Adenomas and Carcinomas Induced by Tacrolimus

Sr. Director:

El adenoma sebáceo (AS) y el carcinoma sebáceo (CS) son unos tumores anexiales infrecuentes que muestran una diferenciación sebácea. El AS es una lesión benigna, mientras que el CS es una neoplasia maligna. Ambos pueden aparecer de forma aislada o en el contexto de un síndrome de Muir-Torre (SMT)¹.

Un varón de 60 años consultó por la aparición progresiva en los últimos 8 años de unas tumoraciones faciales asintomáticas. El paciente había recibido un trasplante pulmonar 15 años antes, por el que estaba en tratamiento inmunosupresor con tacrolimus y glucocorticoides orales y, durante los últimos 3 años, también con everolimus. La introducción de este último se acompañó de una estabilización de las lesiones cutáneas. No refirió antecedentes personales ni familiares de neoplasia o de poliposis intestinal.

A la exploración física se observaban unas tumoraciones faciales umbilicadas múltiples, de color rosado, de 5 a 25 mm de tamaño y de localización predominante en el dorso nasal, la frente y las mejillas. En la dermatoscopia se identificó la presencia de glóbulos amarillos pálidos sobre

un fondo eritematoso, acompañados de unos vasos ramificados y tortuosos (fig. 1). En el estudio dermatopatológico se observó una lesión tumoral, bien circunscrita y formada por unos lóbulos sebáceos separados por unos tabiques de tejido conectivo. Cada lóbulo estaba constituido por unas células basaloides en la periferia, y unas células sebáceas maduras en el centro. Destacó una maduración más desordenada que la de las glándulas sebáceas normales, con escasas figuras mitóticas y ausencia de necrosis. Estos hallazgos fueron compatibles con el diagnóstico de AS (fig. 2A). La inmunohistoquímica para MLH1, MSH2, MSH6 y PMS2 descartó la existencia de inestabilidad de microsátélites, haciendo muy improbable el diagnóstico de un SMT asociado (fig. 2B).

En sucesivas revisiones se extirparon varias lesiones con un objetivo diagnóstico y terapéutico. Todas estas lesiones fueron informadas como AS, salvo una lesión de 2 meses de evolución localizada en la zona maxilar, que fue diagnosticada de CS. El estudio dermatopatológico de esta última mostró una tumoración con un patrón lobular, ulcerada y constituida por unas células indiferenciadas con núcleos grandes, nucléolos prominentes y abundantes figuras de mitosis. La tumoración penetraba en profundidad y mostraba amplias zonas de necrosis (fig. 2C). Se realizó un estudio inmunohistoquímico para las proteínas reparadoras de errores de replicación del ADN que mostró una pérdida de la positividad nuclear en las células tumorales exclusivamente para MSH6 (fig. 2D). Se realizó una ampliación de márgenes del CS que fue negativa, así como una ecografía cervical y de parótidas con las que se descartó la afectación locorregional. Se practicó una colonoscopia

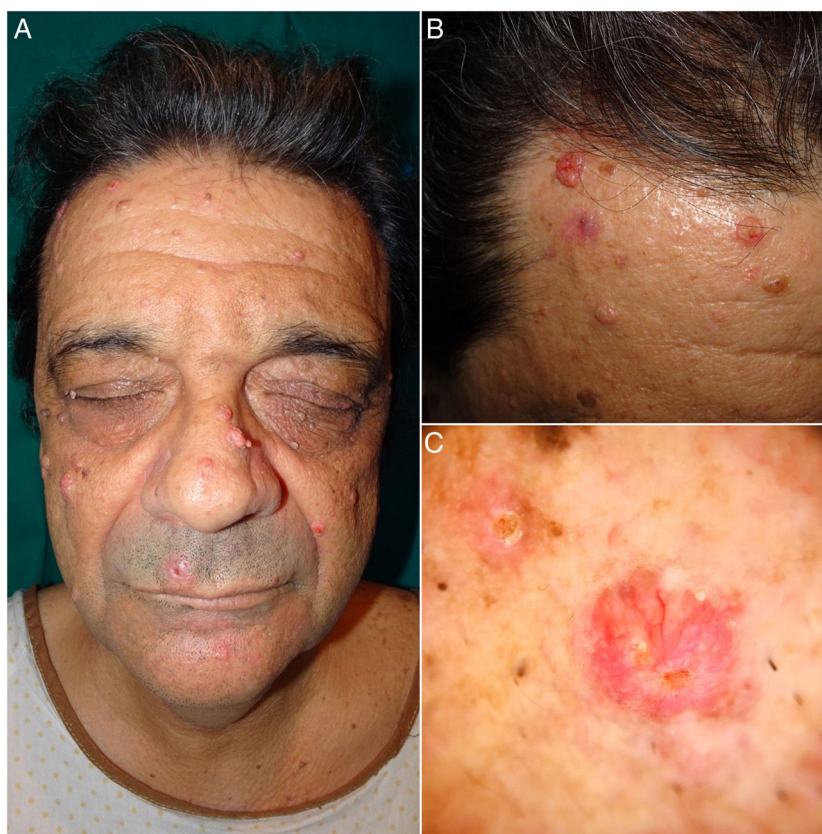

Figura 1 A y B) Imágenes clínicas de AS. Múltiples tumoraciones faciales de un color rosado de 5 a 25 mm. C) Imagen dermatoscópica de un AS. Se identifican unos glóbulos amarillos pálidos sobre fondo eritematoso junto a unos vasos ramificados y tortuosos.

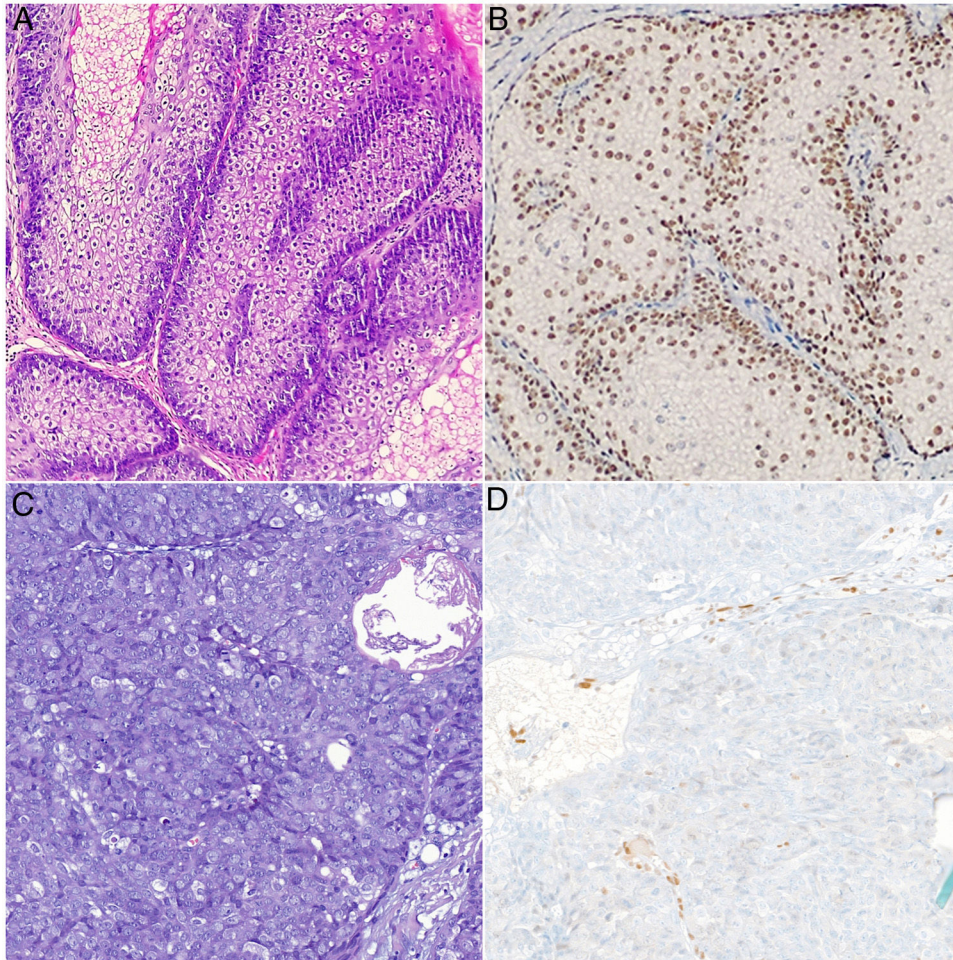


Figura 2 A y B) Imágenes histológicas de AS. Se aprecian unos lóbulos sebáceos constituidos por unas células basaloideas en la periferia y unas células sebáceas maduras en el centro separados por unos tabiques de tejido conectivo. Positividad nuclear intacta para MSH6: A) Hematoxilina-eosina, ×20; B) Inmunohistoquímica para MSH6, ×20. C y D) Imágenes histológicas de CS. Células indiferenciadas con unos núcleos grandes, nucléolos prominentes, abundantes figuras de mitosis y unas zonas de necrosis. Se observa pérdida de positividad nuclear para MSH6 en las células tumorales: C) Hematoxilina-eosina, ×20; D) Inmunohistoquímica para MSH6, ×20.

como cribado de cáncer colorrectal donde el único hallazgo fue un pólipo hiperplásico aislado en la zona rectal. El paciente continúa realizando revisiones clínico-radiológicas semestrales.

Los pacientes trasplantados de órgano sólido en tratamiento inmunosupresor presentan un mayor riesgo de desarrollar tumores anexiales cutáneos, entre ellos los sebáceos². Los inhibidores de la calcineurina (IC) como ciclosporina y tacrolimus promueven su desarrollo a través de la interacción con los receptores de factor de crecimiento transformante beta (TGF- β), la sobreexpresión de TGF- β 1 y el factor de crecimiento vascular endotelial (VEGF-C), interviniendo en la diferenciación y el crecimiento de las glándulas sebáceas.

La aparición de neoplasias y proliferaciones con diferenciación sebácea en pacientes trasplantados sometidos a IC es muy infrecuente. Ha sido descrita tanto de forma esporádica como asociada a un SMT (tabla 1)³⁻¹⁰.

En nuestro caso, la secuencia temporal sugiere que es probable que sea tacrolimus el fármaco responsable en la patogenia de las neoplasias sebáceas de nuestro paciente. El everolimus no parece estar relacionado con el desarrollo de estas neoplasias sebáceas dado que fue administrado una vez ya estaban presentes las lesiones, la estabilización de las mismas tras comenzar a tomarlo, la ausencia de casos asociados en la literatura y por su efecto antiproliferativo tumoral a través de la vía mTOR. La pérdida de positividad nuclear para MSH6 en el CS es probablemente una consecuencia de una mutación somática esporádica de las células malignas, dada la ausencia de poliposis intestinal y la positividad nuclear intacta en la inmunohistoquímica de los adenomas sebáceos cutáneos.

Conflicto de intereses

Los autores declaran no tener ningún conflicto de intereses.

Tabla 1 Casos descritos de neoplasias sebáceas en pacientes trasplantados tratados con IC

	Tipo de neoplasia o proliferación	Trasplante	Inhibidor de la calcineurina	Síndrome de Muir-Torre
3. Jung HY, <i>Ann Dermatol.</i> 2016	Hiperplasia sebácea	Renal	Ciclosporina + tacrolimus	No
4. Boschnakow A, <i>Br J Dermatol.</i> 2003	Hiperplasia sebácea (×2 pacientes)	Renal (×2)	Ciclosporina (×2)	No (×2)
5. Levandoski KA, <i>Dermatol Online J.</i> 2017	Hiperplasia sebácea	Renal	Tacrolimus	No
6. Seo BF, <i>Ann Dermatol.</i> 2014	Carcinoma sebácea	Hepático	Tacrolimus	No
7. Kaminska ECN, <i>J Cutan Pathol.</i> 2013	Neoplasia sebácea borderline	Renal	Tacrolimus	No
8. Donati M, <i>Exp Clin Transplant.</i> 2017	Adenomas sebáceos múltiples	Renal	Tacrolimus	Dudoso. Mutación en MSH6- eson 1 (c116G>A)
9. Landis MN, <i>J Am Acad Dermatol.</i> 2011	Adenomas sebáceos múltiples, sebaceomas, carcinomas sebáceos	Renal	Tacrolimus	Sí
10. Levi Z, <i>Am J Transplant.</i> 2007	Adenomas sebáceos múltiples, carcinomas sebáceos	Pulmonar	Tacrolimus	Sí
Nuestro caso	Adenomas sebáceos múltiples y carcinoma sebácea	Pulmonar	Tacrolimus	No

IC: inhibidores de la calcineurina.

Bibliografía

- Flux K. Sebaceous Neoplasms. *Surg Pathol Clin.* 2017;10:367–82, <http://dx.doi.org/10.1016/j.path.2017.01.009>.
- Salim A, Reece SM, Smith AG, Harrison D, Ramsay HM, Harden PN, et al. Sebaceous hyperplasia and skin cancer in patients undergoing renal transplant. *J Am Acad Dermatol.* 2006;55:878–81, <http://dx.doi.org/10.1016/j.jaad.2005.09.041>.
- Jung HY, Kim M, Cho BK, Park HJ. A Case of Cyclosporine-Induced Sebaceous Hyperplasia in a Renal Transplant Patient Successfully Treated with Isotretinoin. *Ann Dermatol.* 2016;28:271, <http://dx.doi.org/10.5021/ad.2016.28.2.271>.
- Boschnakow A, May T, Assaf C, Tebbe B, Zouboulis CC. Cyclosporin A-induced sebaceous gland hyperplasia. *Br J Dermatol.* 2003;149:198–200, <http://dx.doi.org/10.1046/j.1365-2133.2003.05397.x>.
- Levandovski KA, Girardi NA, Loss MJ. Eruptive sebaceous hyperplasia as a side effect of oral tacrolimus in a renal transplant recipient. *Dermatol Online J.* 2017;23 [consultado 14 Jul 2018] Disponible en: <http://www.ncbi.nlm.nih.gov/pubmed/28537866>.
- Seo BF, Jung HW, Choi IK, Rhie JW. Sebaceous carcinoma of the suprapubic area in a liver transplant recipient. *Ann Dermatol.* 2014;26:395–8, <http://dx.doi.org/10.5021/ad.2014.26.3.395>.
- Kaminska ECN, Iyengar V, Tsoukas M, Shea CR. Borderline sebaceous neoplasm in a renal transplant patient without Muir-Torre syndrome. *J Cutan Pathol.* 2013;40:336–40, <http://dx.doi.org/10.1111/cup.12046>.
- Donati M, Paolino G, Muscardin L, Panetta C, Donati P. Resolution of Benign and Malignant Sebaceous Neoplasms, in a Renal Transplant Patient Treated With Everolimus. *Exp Clin Transplant.* 2017;15:100–2, <http://dx.doi.org/10.6002/ect.2014.0208>.
- Landis MN, Davis CL, Bellus GA, Wolverson SE. Immunosuppression and sebaceous tumors: A confirmed diagnosis of Muir-Torre syndrome unmasked by immunosuppressive therapy. *J Am Acad Dermatol.* 2011;65:1054.e1–8.e1, <http://dx.doi.org/10.1016/j.jaad.2010.08.003>.
- Levi Z, Hazazi R, Kedar-Barnes I, Hodak E, Gal E, Mor E, et al. Switching from Tacrolimus to Sirolimus Halts the Appearance of New Sebaceous Neoplasms in Muir-Torre Syndrome. *Am J Transplant.* 2007;7:476–9, <http://dx.doi.org/10.1111/j.1600-6143.2006.01648.x>.

I. Navarro-Navarro^{a,*}, D. Jiménez-Gallo^a, K. Tello-Collantes^b y M. Linares-Barríos^a

^a Unidad de Gestión Clínica de Dermatología Médico-Quirúrgica y Venereología, Hospital Universitario Puerta del Mar, Cádiz, España

^b Unidad de Gestión Clínica de Anatomía Patológica, Hospital Universitario Puerta del Mar, Cádiz, España

* Autor para correspondencia.

Correo electrónico: irenen.navarro@gmail.com (I. Navarro-Navarro).

<https://doi.org/10.1016/j.ad.2019.11.008>

0001-7310/ © 2020 AEDV. Publicado por Elsevier España, S.L.U. Este es un artículo Open Access bajo la licencia CC BY-NC-ND (<http://creativecommons.org/licenses/by-nc-nd/4.0/>).