

DERMATOSCOPIA PRÁCTICA

Placa eritemato descamativa

Erythematous Scaly Plaque

Presentación del caso

Mujer de 73 años con antecedentes de lupus eritematoso sistémico (LES) de predominio articular y pustulosis palmo-plantar que acude a consulta por placa de alopecia en cuero cabelludo de un año de evolución coincidiendo con un brote de LES (fig. 1).

Diagnóstico

Tinea capitis.

Comentario

Presentamos el caso de una mujer de 73 años con historia de placas de alopecia de un año de evolución. Se trata de placas de alopecia de bordes mal delimitados con intensa descamación gruesa. En el estudio con dermatoscopia de luz polarizada se observa la presencia de abundantes pelos en coma (flecha) y pelos en tirabuzón (*) asociados a pelos rotos (punta flecha) e intensa descamación (fig. 2).

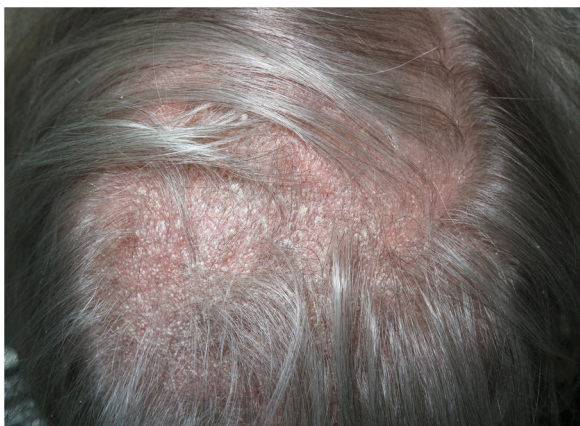

Figura 1 Placa de alopecia con descamación difusa y eritema de base.

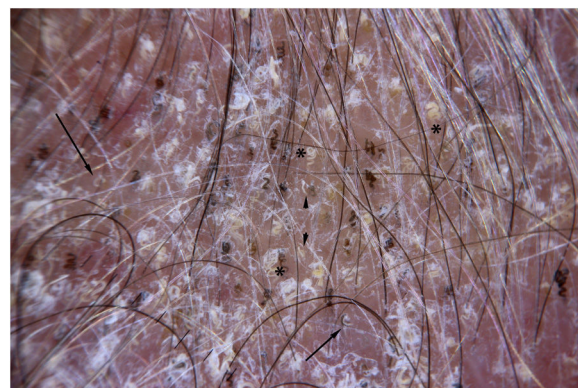


Figura 2 Dermatoscopia; pelos en coma (flecha); pelos en tirabuzón (*) asociados a pelos rotos (punta flecha).

La presencia de estas estructuras dermatoscópicas llevó a la sospecha clínica de *tinea capitis* que posteriormente se confirmó con el cultivo de las escamas de la lesión donde se aisló un *Microsporum canis*. Se inició tratamiento con itraconazol oral a dosis de 100 mg al día durante un mes con resolución de las lesiones.

Inicialmente fueron descritos los pelos en coma y los pelos rotos como marcadores de *tinea capitis* por *Microsporum canis*¹. En publicaciones posteriores se describieron los pelos en sacacorcho tanto en infecciones por *Microsporum* como en infecciones por *Trichophyton*^{2,3}.

Entre los principales diagnósticos diferenciales están otras dermatosis eritemato descamativas como la dermatitis seborreica, la psoriasis, el lupus eritematoso discoide o el liquen plano pilaris. El lupus discoide se caracteriza por la presencia de puntos rojos y tapones foliculares que posteriormente evolucionan a la pérdida de ostium foliculares. El liquen plano pilaris se caracteriza por un eritema y una hiperqueratosis perifolicular que acaba evolución a zonas eritematosas sin ostium foliculares⁴. La psoriasis de cuero cabelludo destaca por su patrón vascular a la exploración con dermatoscopia presencia de vasos en horquilla o en lazo⁵.

<https://doi.org/10.1016/j.ad.2019.05.012>

0001-7310/© 2020 AEDV. Publicado por Elsevier España, S.L.U. Este es un artículo Open Access bajo la licencia CC BY-NC-ND (<http://creativecommons.org/licenses/by-nc-nd/4.0/>).



En definitiva, la *tinea capitis* se caracteriza por la presencia de pelos rotos, pelos en coma y pelos en sacacorchos asociado a descamación del cuero cabelludo. Este patrón dermatoscópico es de utilidad para el diagnóstico diferencial con otras dermatosis eritemato descamativas del cuero cabelludo como puede ser el lupus discoide o la psoriasis.

Conflicto de intereses

Los autores declaran no tener ningún conflicto de intereses.

Bibliografía

1. Slowinska M, Rudnicka L, Schwartz RA, Kowalska-Oledzka E, Rakowska A, Sicinska J, et al. Comma hairs: A dermatoscopic marker for tinea capitis: A rapid diagnostic method. *J Am Acad Dermatol*. 2008;59 Suppl 5:S77-9.
 2. Hughes R, Chiaverini C, Bahadoran P, Lacour JP. Corkscrew hair: A new dermatoscopic sign for diagnosis of tinea capitis in black children. *Arch Dermatol*. 2011;147:355-6.
 3. Arenas R, Torres E, Amaya M, Rivera ER, Espinal A, Polanco M, et al. Emergence of *Microsporum audouinii* and *Trichophyton tonsurans* as causative organisms of tinea capitis in the Dominican Republic. *Actas Dermosifiliogr*. 2010;101:330-5 [Article in Spanish].
 4. Duque-Estrada B, Estrada BD, Tamler C, Sodr  CT, Barcaui CB, Pereira FBC. Dermoscopy patterns of cicatricial alopecia resulting from discoid lupus erythematosus and lichen planopilaris. *An Bras Dermatol*. 2010;85:179-83.
 5. Kim GW, Jung HJ, Ko HC, Kim MB, Lee WJ, Lee SJ, et al. Dermoscopy can be useful in differentiating scalp psoriasis from seborrheic dermatitis. *Br J Dermatol*. 2011;164:652-6.
- P. Vilas Boas*, I. Hernández-Arag es
y O. Baniandr s-Rodr guez
- Servicio de Dermatolog a, Hospital General Universitario Gregorio Marañ n, Madrid, Espa a*
- *Autor para correspondencia.
Correo electr nico: Pedro.22.pvb@gmail.com
(P. Vilas Boas).