

IMÁGENES EN DERMATOLOGÍA

Úlcera genital imitadora

Misleading Genital Ulcer

M. Matellanes Palacios*, J. Sabater Abad y V. Pont Sanjuan

Servicio de Dermatología, Hospital Arnau de Vilanova, Valencia, España

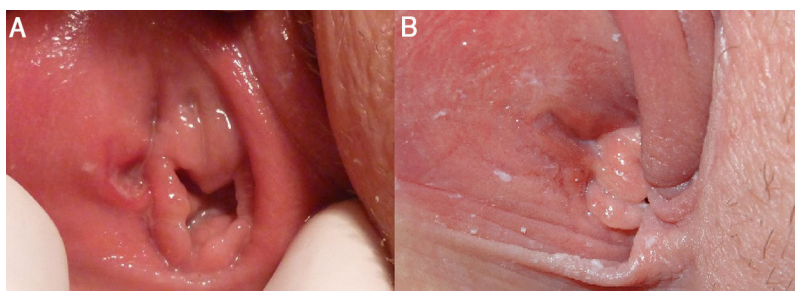


Figura 1

Una mujer de 21 años sin antecedentes de interés consultó por la presencia de una lesión genital única, ovalada, ulcerosa de bordes indurados e indolora, en la pared lateral derecha del introito vaginal (fig. 1A). No refería malestar general, ni otros síntomas sistémicos. Reconocía haber tenido relaciones sexuales de riesgo sin protección. Con la sospecha clínica de chancro sifilítico, se administró una dosis única de penicilina benzatina intramuscular y se solicitaron pruebas complementarias. Se realizó una serología cuyos resultados de VIH, VHC, VHB y sífilis fueron negativos. En el estudio microbiológico, el cultivo evidenció *Neisseria gonorrhoeae* y la PCR para gonococo fue positiva. Establecimos el diagnóstico de infección gonocócica y se pautó el tratamiento con ceftriaxona en monoterapia según el antibiograma, con una mejoría de la lesión a las tres semanas de recibir este tratamiento (fig. 1B). Posteriormente,

hicimos un nuevo cultivo que resultó negativo para gonococo. Cinco semanas después del inicio de la úlcera, repetimos las pruebas serológicas para sífilis permaneciendo negativas.

El chancro duro es la lesión característica de la sífilis primaria, apareciendo en el lugar de inoculación, mientras que esta forma de presentación es rara en la gonorrea. Presentamos un caso de infección gonocócica que simulaba una sífilis primaria, manifestándose con un típico chancro sifilítico, enfatizando la importancia de confirmar el diagnóstico. Existen escasas publicaciones relativas a gonococias genitales manifestadas como chancro duro.

Financiación

Este trabajo no ha recibido ningún tipo de financiación.

Conflicto de intereses

Los autores declaran no tener ningún conflicto de intereses.

* Autor para correspondencia.

Correo electrónico: mariamatlannes@hotmail.com
(M. Matellanes Palacios).