



ACADEMIA ESPAÑOLA
DE DERMATOLOGÍA
Y VENEREOLOGÍA

ACTAS Dermo-Sifiliográficas

Full English text available at
www.actasdermo.org



COMUNICACIÓN BREVE

Colgajo en isla del labio superior: claves fundamentales y serie de casos

A. Tomás-Velázquez* y P. Redondo



Departamento de Dermatología, Clínica Universidad de Navarra, Pamplona y Madrid, España

PALABRAS CLAVE

Labio superior;
Colgajo en isla;
Colgajo de pedículo
subcutáneo;
Cáncer cutáneo;
Cirugía;
Reconstrucción

Resumen La reconstrucción del labio superior tras la cirugía de Mohs supone, en ocasiones, un reto para el cirujano dermatológico. Presentamos una serie de 15 pacientes (7 hombres y 8 mujeres; edad media de 65,6 años) con cáncer cutáneo (10 carcinomas basocelulares, 2 melanomas y 3 carcinomas escamosos) localizados en el labio superior intervenidos mediante cirugía de Mohs con defectos resultantes de 3-7,6 cm. Para la reconstrucción se empleó un colgajo en isla del labio superior diseñado escondiendo las incisiones en el pliegue nasolabial, en la línea de unión del bermellón con la piel y en las líneas de tensión de la piel relajada. Se explican las claves del diseño y la cirugía, enfatizando en la importancia de sacrificar en ocasiones pequeñas zonas de tejido sano. Se alcanzaron resultados satisfactorios cosméticos y funcionales, sin complicaciones posquirúrgicas en todos los pacientes.

© 2020 AEDV. Publicado por Elsevier España, S.L.U. Este es un artículo Open Access bajo la licencia CC BY-NC-ND (<http://creativecommons.org/licenses/by-nc-nd/4.0/>).

KEYWORDS

Upper lip;
Island flap;
Subcutaneous pedicle
flap;
Skin cancer;
Surgery;
Surgical
reconstruction

Island Flap for Upper-Lip Reconstruction: Analysis of Key Aspects and a Case Series

Abstract Upper-lip reconstruction after Mohs micrographic surgery is challenging for dermatologic surgeons. We describe a series of 15 patients (7 men and 8 women; mean age, 65.6 years) with skin cancer on the upper lip treated with Mohs surgery: 10 were basal cell carcinomas, 2 were melanomas, and 3 were squamous cell carcinomas. The resulting defects measured between 3 and 7.6 cm. We used island flaps to reconstruct the defects in all cases, hiding the incisions in the nasolabial fold, at the line where the skin meets the vermilion border of the lip, and in the relaxed skin tension lines. We explain key aspects of the surgeries and design of the reconstructions, with emphasis on the importance of occasionally sacrificing small areas of healthy skin. Cosmetic and functional outcomes were satisfactory in all patients, and there were no postsurgical complications.

© 2020 AEDV. Published by Elsevier España, S.L.U. This is an open access article under the CC BY-NC-ND license (<http://creativecommons.org/licenses/by-nc-nd/4.0/>).

* Autor para correspondencia.

Correo electrónico: atomasv@unav.es (A. Tomás-Velázquez).

Introducción

El labio superior es una localización frecuente de cáncer cutáneo. Su reconstrucción puede verse dificultada por la limitada disponibilidad de tejido adyacente y por la importancia funcional y estética de esta unidad anatómica. El tamaño, la localización y la profundidad de la lesión determinarán los posibles abordajes reconstructivos.

Las máximas a tener en cuenta para la reconstrucción del labio superior en relación con preservar su funcionalidad y estética son: 1. Mantener la simetría tanto del surco nasolabial como del labio superior. 2. Respetar o reconstruir el arco de cupido y el filtrum e intentar no desplazarlos. 3. Evitar pliegues en la unión de la piel con el bermellón. 4. Evitar el eclabium o tracción superior del bermellón. 5. Evitar cicatrices horizontales realizando incisiones escondidas en pliegues naturales o siguiendo las líneas de tensión de la piel relajada o arrugas.

En nuestra experiencia, el colgajo en isla o pedículo subcutáneo del labio superior cumple estas máximas y permite reconstruir de forma exitosa gran parte de los defectos en esta localización.

El objetivo de este trabajo es revisar una serie de pacientes reconstruidos mediante un colgajo en isla del labio superior y describir e ilustrar la técnica quirúrgica con algunas consideraciones prácticas fundamentales.

Metodología

Pacientes

Se revisaron las historias clínicas e iconografía de los pacientes reconstruidos mediante este colgajo en el departamento de Dermatología de la Clínica Universidad de Navarra entre los años 2015 y 2019. Los resultados estéticos y funcionales fueron valorados por 2 dermatólogos de forma independiente, y el paciente fue entrevistado respecto a su satisfacción con el resultado. El estudio fue aprobado por el Comité de Ética de la Universidad de Navarra y los pacientes otorgaron su consentimiento.

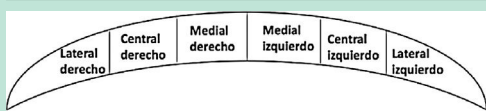
Se seleccionaron 15 pacientes (7 hombres y 8 mujeres, con una edad media de 65,6 años y rango de edad de 40-78 años) con diferentes tipos de cáncer de piel en el labio superior (10 carcinomas basocelulares, 2 melanomas y 3 carcinomas escamosos) intervenidos mediante cirugía de Mohs (tabla 1).

Cada hemilabio superior (derecho e izquierdo) se dividió en 3 mitades (medial, central y lateral) para determinar la localización de los defectos (tabla 1).

Técnica quirúrgica

Todos los pacientes fueron intervenidos mediante cirugía micrográfica de Mohs bajo anestesia local de la zona (bupivacaina).

Tabla 1 Características de los pacientes, las neoplasias y los defectos de la serie

Paciente Caso/Edad/Sexo	Neoplasia	Localización	Tamaño defecto (cm)
			
1 / 60 / H	CBC	Central izquierdo	2 × 1,5
2 / 73 / M	CBC	Central derecho	2,5 × 2
3 / 40 / H	CBC	Central derecho	3 × 2,5
4 / 59 / M	CBC	Central izquierdo	1,6 × 2,5
5 / 75 / H	CBC	Centromedial derecho	3,5 × 2
6 / 68 / M	CBC	Centromedial izquierdo	1,7 × 2,1
7 / 76 / M	Melanoma	Central izquierdo	2,3 × 2,5
8 / 58 / M ^a	CBC	Centromedial izquierdo + ala nasal	3 × 2,5
9 / 70 / M	CBC	Central derecho	1,5 × 2
10 / 52 / M	CBC	Central izquierdo	2 × 1,5
11 / 63 / H ^a	CBC	Medial bilateral + columela	3 × 2,5
12 / 78 / H ^a	CE	Medial bilateral + punta nasal y columela + mejilla	3,3 × 2,3
13 / 73 / M	CE	Medial izquierdo	1,8 × 1,7
14 / 70 / H	Melanoma	Centromedial derecho	2 × 1,8
15 / 70 / H	CE	Centromedial derecho	1,8 × 1,8

Todos los defectos se han reconstruido mediante el colgajo en isla de pedículo subcutáneo del labio superior.

CBC: carcinoma basocelular; CE: carcinoma escamoso; H: hombre; M: mujer.

^a En estos pacientes la reconstrucción fue más compleja: caso 8, colgajo en isla + colgajo frontoparamediano; caso 11, colgajo en isla bilateral; y caso 12, colgajo en isla bilateral y colgajo de avance de mejilla.

vacaína al 0,5%), con defectos finales resultantes oscilando entre 3 y 7,6 cm² de tamaño (tabla 1).

Respecto a los pasos a seguir en la realización del colgajo y reconstrucción (fig. 1):

1. El diseño de reconstrucción comienza con la *adaptación del defecto* final. Es fundamental que este llegue superiormente al surco nasolabial o surco nasogeniano e inferiormente a la línea de unión de la piel con el bermellón. En los casos en que no sea así, mediante un rotulador dermográfico se dibujan las zonas de piel sana que es necesario extirpar para adaptar el defecto y se procede a su extirpación. Esta primera acción va a permitir alcanzar un resultado estético mejor, pues va a permitir esconder las cicatrices en líneas o pliegues naturales, evitando las cicatrices horizontales.
2. Seguidamente, se realiza el *diseño del colgajo en isla*. Con un rotulador dermográfico se dibuja un colgajo triangular siendo el lado medial del mismo, el defecto. El lado superior se sitúa en el pliegue nasolabial y el lado inferior, en la línea de unión de la piel con el bermellón, de modo que ambas líneas converjan en las arrugas naturales que se forman en la comisura. El tamaño del colgajo viene determinado por las líneas que lo limitan. Sin embargo, cuando el defecto tenga un tamaño mayor, podría ampliarse el lado superior del triángulo con una línea paralela al surco nasolabial en la mejilla.
3. A continuación, se realizan incisiones con bisturí frío marcando el diseño y *se diseña y labra el colgajo* al nivel del tejido subcutáneo superior al músculo orbicular. Debe mantenerse un pedículo subcutáneo lo suficientemente grueso que permita una adecuada vascularización del colgajo y al mismo tiempo móvil, para facilitar el avance del tejido.
4. Tras realizar una adecuada hemostasia, el *colgajo avanza y se procede al cierre*. Se realizan los puntos mediales (normalmente primero un punto guía en el centro del lado medial para fijar) y después, el resto. En primer lugar, se realizan puntos subcutáneos (Novosyn 4/0) y posteriormente, puntos sueltos (seda 6/0).
5. El *defecto secundario* se cierra de forma directa con un diseño en V-Y.
6. Se coloca un *apósito levemente compresivo*.

En 3 casos, la reconstrucción del defecto ha implicado alguna variación por el mayor tamaño y/o localización de la lesión. En 2 pacientes se ha realizado un colgajo en isla de pedículo subcutáneo bilateral (uno de ellos combinando un colgajo de avance de mejilla) y en otro caso se ha combinado el colgajo unilateral con un colgajo frontal paramediano para reconstruir el ala nasal.

Resultados

Todos los colgajos presentaron una evolución satisfactoria sin complicaciones agudas como sangrado, infección o necrosis y sin necesidad de corrección de cicatrices. El seguimiento postoperatorio fue de 6 a 34 meses.

Los resultados funcionales y estéticos fueron satisfactorios, tanto para los dermatólogos como para el paciente, en todos los casos. Un paciente presentó eversión leve

del labio superior. Desde el punto de vista funcional, los pacientes mantienen la apertura bucal y movilidad del labio superior intacta y únicamente algunos (n=4) refirieron los días siguientes a la intervención parestesias en la zona que se resolvieron a las pocas semanas. Desde el punto de vista estético, las cicatrices quedaron escondidas en líneas naturales: la cicatriz superior en el surco nasolabial; la inferior, en la línea de unión de la piel con el bermellón; el cierre del avance V-Y, en las arrugas de la comisura; y el borde medial se oculta en una cicatriz vertical disimulada entre las arrugas de esa disposición en el labio superior.

Discusión

Los defectos grandes poscirugía de Mohs del labio superior pueden suponer un reto reconstructivo dada la importancia estética y funcional de esta zona. Los colgajos locales son la opción principal para aquellos defectos en los que el cierre directo no es posible. En gran parte de estos defectos, creemos que el colgajo en isla o pedículo subcutáneo del labio superior constituye la opción reconstructiva de elección teniendo en cuenta algunas consideraciones fundamentales.

Como se ha comentado, una de las claves principales radica en adaptar el defecto. No es infrecuente encontrar diseños realizados con este colgajo con cicatrices finales horizontales en medio del labio superior. Esto ocurre al no sacrificar la zona de tejido sano que puede quedar superiormente entre el defecto y el surco nasolabial y/o inferiormente entre el defecto y la línea del bermellón. Las cicatrices horizontales en el labio superior deben evitarse siempre que sea posible, pues son contrarias a las arrugas y líneas de tensión de la piel relajada resultando muy inestéticas. La sencilla maniobra de extirpar poco tejido sano adyacente permite esconder cicatrices curvilíneas en el surco nasolabial y la línea del bermellón, finalizando en las arrugas naturales de la comisura. Por otro lado, la cicatriz medial es vertical, paralela al filtrum y a las arrugas. Además, este colgajo permite la reconstrucción con piel de las mismas características que la extirpada, algo fundamental en pacientes varones, en quienes mantiene la piel pilosa y por tanto, la apariencia del bigote.

Se trata de un colgajo de avance-rotación de fácil diseño y realización que mantiene la expresión y apariencia del labio superior y permite el cierre de defectos de gran tamaño¹. Asimismo, la versatilidad de los colgajos en isla hace que los cirujanos dermatológicos suelen estar cómodos con su realización, pues se trata de un diseño útil en otras localizaciones de la región facial. Li et al.² utilizan el colgajo en isla tradicional o algunas variantes (como el colgajo en isla de transposición) en 80 pacientes con defectos relativamente grandes y profundos en la nariz, el labio y la mejilla, alcanzando buenos resultados en más del 90% de los casos. Kimyai-Asadi y Goldberg³ repasan las claves de la anatomía y vascularización de este colgajo y proponen variantes adicionales, también en otras localizaciones, como la tunelización, opción que no nos parece adecuada en esta localización ya que puede resultar en un marcado efecto trampilla. Sin embargo, diferentes

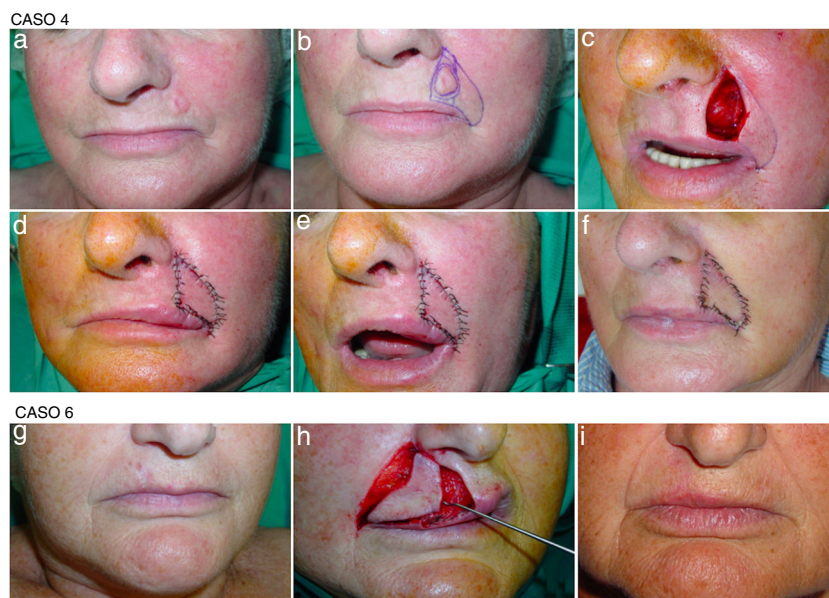


Figura 1 Diseño, técnica quirúrgica y resultado final de la técnica en base a 2 casos representativos. *Caso 4.* (a) Carcinoma basocelular en el labio superior. (b) Delimitación del tumor con margen para escisión con cirugía de Mohs y adaptación del defecto, de modo que llegue al surco naso-labial y a la línea de unión de la piel del labio superior con el bermellón. (c) Defecto final tras extirpación con bordes libres y escisión de tejido sano superior e inferior. Diseño del colgajo siguiendo el pliegue del surco nasolabial y la línea de unión de la piel del labio superior con el bermellón, acabando ambas líneas en el ángulo de arrugas naturales de la comisura labial. (d) y (e). Colgajo suturado con puntos simples de seda de 6/0. Las cicatrices superior e inferior se esconden en líneas naturales y la cicatriz medial es vertical y paralela a las arrugas. (f) Aspecto al acudir para la retirada de puntos 7 días tras la intervención. *Caso 6.* (g) Carcinoma basocelular en el labio superior (derecho). (h) Imagen del colgajo que, tras ser labrado en el plano subcutáneo manteniendo un pedículo subcutáneo central que garantiza la vascularización, avanza hacia el defecto. Previamente se había extirpado la lesión con cirugía de Mohs. (i) Resultado 6 meses tras la intervención.

autores³⁻⁵ presentan iconografía que evidencia que en el caso del labio superior, al no prologar el defecto a las líneas naturales comentadas previamente, aparecen cicatrices horizontales en medio de esta subunidad anatómica. El matiz de sacrificar el tejido sano adyacente para alcanzar los bordes del labio superior, algo especialmente sencillo en defectos grandes⁶, es fundamental.

Otras opciones reconstructivas son el colgajo de transposición melolabial, el colgajo de avance de mejilla, el colgajo de transposición tunelizado de pedículo subcutáneo o colgajos de avance-transposición de otra región del labio superior, entre otros⁷⁻⁹. Estas opciones son de segunda elección por la distorsión o pérdida de simetría del surco nasogeniano, no respetar las unidades estéticas, alterar el bigote en los hombres o dejar un efecto trampilla. Sin embargo, puede plantearse su realización en defectos grandes que incluyen el labio superior adyacente a la comisura, viéndose imposibilitada la realización del colgajo en isla de pedículo subcutáneo. Los injertos, en general, no deben emplearse en esta localización, pues además de proporcionar un resultado estético insatisfactorio, tienen un elevado riesgo de retracción que puede dificultar la funcionalidad de la región. Finalmente, en defectos que, además del labio superior, implican regiones anatómicas adyacentes, el colgajo en isla de pedículo subcutáneo puede combinarse con otros colgajos. También, ante grandes defectos de localización central que incluyen la totalidad del filtrum y el vestíbulo nasal, el avance-rotación puede diseñarse desde ambos lados (bilateral).

Conclusión

El colgajo en isla de pedículo subcutáneo permite la reconstrucción sencilla de muchos defectos quirúrgicos del labio superior en los que el cierre directo no es posible, con resultados funcionales y cosméticos satisfactorios, preservando la musculatura orbicular, escondiendo las cicatrices en pliegues naturales y manteniendo la simetría del surco nasolabial, el filtrum y el labio.

Conflicto de intereses

Los autores declaran no tener ningún conflicto de intereses.

Bibliografía

1. Redondo P. Repair of a large defect of the upper lip. *Dermatol Surg.* 2014;40:576-9, <http://dx.doi.org/10.1111/dsu.12393>.
2. Li JH, Xing X, Liu HY, Li P, Xu J. Subcutaneous island pedicle flap: variations and versatility for facial reconstruction. *Ann Plast Surg.* 2006;57:255-9.
3. Kimyai-Asadi A, Goldberg LH. Island pedicle flap. *Dermatol Clin.* 2005;23:113-27.
4. Zitelli JA, Brodland DG. A regional approach to reconstruction of the upper lip. *J Dermatol Surg Oncol.* 1991;17:143-8.
5. Sanniec K, Harirah M, Thornton JF. Lip reconstruction after Mohs cancer excision: lessons learned from 615 consecutive cases. *Plast Reconstr Surg.* 2020;145:533-42.

6. Ray TL, Weinberger CH, Lee PK. Closure of large surgical defects on the cutaneous upper lip using an island pedicle flap. *Dermatol Surg.* 2010;36:931–4.
7. Hafiji J, Hussain W, Salmon P. Reconstruction of perioral defects post-Mohs micrographic surgery: a dermatological surgeon's approach. *Br J Dermatol.* 2015;172:145–50.
8. Salibian AA, Zide BM. Elegance in upper lip reconstruction. *Plast Reconstr Surg.* 2019;143:572–82, <http://dx.doi.org/10.1097/PRS.0000000000005279>.
9. Skaria AM. The transposition advancement flap for repair of post-surgical defects on the upper lip. *Dermatology.* 2011;223:203–6, <http://dx.doi.org/10.1159/000334337>.