

(EASI 50). No fue necesario suspender el tratamiento por los EA.

La reducción del EASI fue estadísticamente significativa ($p < 0,001$) con un porcentaje superior a lo previamente publicado⁶.

Aunque se calculó el Skindex-29 solo en 12 pacientes, la reducción de las subescalas sintomática y funcional estuvo por encima del 40%, que al igual que otros autores⁷ creemos que fueron las subescalas más influyentes en la actividad cotidiana.

Los pacientes más graves fueron los que recibieron tratamientos combinados, aunque esto no mejoró significativamente su respuesta. No encontramos otros estudios que avalen este resultado. Tampoco los EA influyeron negativamente en la respuesta terapéutica, no encontrando referencias bibliográficas.

Nueve pacientes presentaron EA que no obligaron a interrumpir el tratamiento^{6,8}. No valoramos si el prurito asociado a la dermatitis atópica pudo condicionar la respuesta terapéutica, a diferencia de lo publicado en pacientes psoriásicos⁹.

No encontramos que la DEM patológica en 12 pacientes estuviese relacionada con medicaciones concomitantes ni influyese en un incremento en las reacciones adversas, dada la modificación de protocolo realizada en base a ella¹⁰.

Como limitaciones, es un estudio retrospectivo y unicéntrico. Uno de sus puntos fuertes fue el tamaño muestral, superior al de otros estudios.

Bibliografía

- Pérez-Ferriols A, Aranegui B, Pujol-Montcusí JA, Martín-Gorgojo A, Campos-Domínguez M, Feltes RA, et al. Phototherapy in atopic dermatitis: A systematic review of the literature. *Actas Dermosifiliogr.* 2015;106:387–401.
- Patrizi A, Raone B, Ravaioli GM. Safety and Efficacy of Phototherapy in the Management of Eczema. *Adv Exp Med Biol.* 2017;996:319–31.
- Sidbury R, Davis DM, Cohen DE, Cordoro KM, Berger TG, Bergman JN, et al. Guidelines of care for the management of atopic dermatitis: Section 3. Management and treatment with phototherapy and systemic agents. *J Am Acad Dermatol.* 2014;71:327–49.
- Batchelor RJ, Rose RF, Yung A, Rathmell B, Turner D, Goulden V. Audit of erythema in patients with psoriasis undergoing phototherapy with narrowband (TL-01) ultraviolet B: Impact of the introduction of a comprehensive erythema-reporting protocol. *Br J Dermatol.* 2007;156:1045–6.
- Reich A, Heisig M, Phan NQ, Taneda K, Takamori K, Takeuchi S, et al. Visual analogue scale: Evaluation of the instrument for the assessment of pruritus. *Acta Derm Venereol.* 2012;92:497–501.
- Clowry J, Molloy K, Nestor L, Edwards K, Salim A, Connolly M, et al. Narrow-band ultraviolet B phototherapy outcomes in atopic dermatitis-A single-centre retrospective review. *Photodermatol Photoimmunol Photomed.* 2018;34:217–9.
- Chicharro P, Rodríguez-Jiménez P, Capusan TM, Herrero-Moyano M, de Argila D. Induction of Light Tolerance Using Narrow-band UV-B in Solar Urticaria. *Actas Dermosifiliogr.* 2018;109:888–92.
- Ortiz-Salvador JM, Pérez-Ferriols A. Phototherapy in Atopic Dermatitis. En: Ahmad SI, editor. *Ultraviolet Light in Human Health. Diseases and Environment.* Suiza: Springer; 2017. p. 279–86.
- Evers AWM, Kleinpenning MM, Smits T, Boezeman J, van de Kerkhof PCM, Kraaimaat FW, et al. Itch and scratching as predictors of time to clearance of psoriasis with narrow-band ultraviolet B therapy. *Br J Dermatol.* 2009;161:542–6.
- Rodríguez-Granados MT, Estany-Gestal A, Pousa-Martínez M, Labandeira J, Gato Otero R, Fernández-Redondo V. Is it Useful to Calculate Minimal Erythema Dose Before Narrowband UV-B Phototherapy? *Actas Dermosifiliogr.* 2017;108:852–8.

P. Pérez Feal^{a,*}, A. Estany Gestal^b,
S. Rodríguez-Tubío Dapena^a y M.T. Rodríguez Granados^a

^a Servicio de Dermatología, Complejo Hospitalario Universitario de Santiago de Compostela, Santiago de Compostela, La Coruña, España

^b Unidad de Epidemiología, Fundación Instituto de Investigación de Santiago de Compostela (FIDIS), Santiago de Compostela, La Coruña, España

* Autor para correspondencia.

Correo electrónico: patriciaperezfeal@gmail.com
(P. Pérez Feal).

<https://doi.org/10.1016/j.ad.2019.10.005>

0001-7310/ © 2020 Los Autores. Publicado por Elsevier España, S.L.U. en nombre de AEDV. Este es un artículo Open Access bajo la licencia CC BY-NC-ND (<http://creativecommons.org/licenses/by-nc-nd/4.0/>).

Microscopía confocal de fluorescencia *ex vivo* en escala de tres colores (mcf-3cs): una nueva técnica de imagen



Ex Vivo Fluorescence Confocal Microscopy on a 3-Color Scale: A New Imaging Technique

Sr. Director:

La microscopía confocal (MC) es una técnica de imagen que permite la visualización en tiempo real de estructuras

de la piel, con una resolución comparable a la histología convencional¹. Es una técnica que se ha aplicado sobre múltiples patologías dermatológicas, fundamentalmente sobre patología tumoral como el carcinoma basocelular (CB) o espinocelular. Esta tecnología puede aplicarse directamente sobre la piel (*in vivo*), o sobre piezas que se hayan extirpado quirúrgicamente (*ex vivo*). En este último caso, el uso de fluoróforos ha conseguido mejorar la calidad de las imágenes obtenidas, en lo que se conoce como MC de fluorescencia (MCF).

Se han usado múltiples tinciones en MCF, como el azul de metileno o azul de toluidina; sin embargo, el naranja de acridina (NA) es el más usado². El NA se une de forma

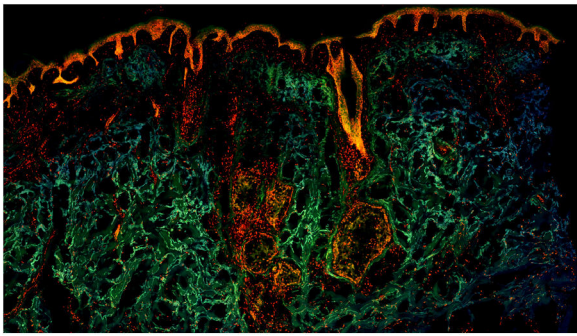


Figura 1 Fragmento de piel sana observada con microscopía confocal de fluorescencia a color.

específica al ADN y ARN de células vivas, actuando como un fluoróforo que se excita a una longitud de onda específica y emite fluorescencia. De esta forma, los núcleos celulares pueden ser resaltados, y se observan como estructuras brillantes blancas en los mosaicos de MCF³. Por su parte, las estructuras que carecen de núcleo, como los haces de colágeno que forman parte de la dermis, emitirían una fluorescencia muy débil o nula. De esta forma, el NA mejora hasta 100 veces el contraste de las imágenes⁴. Además, es importante señalar que el NA no degenera la muestra ni impide que sea posteriormente teñida con la clásica tinción de hematoxilina-eosina⁵.

Hasta el momento, en las imágenes publicadas en la literatura de MCF, la fluorescencia emitida por el NA era traducida por el microscopio a una imagen final en escala de grises o bicromática⁶. A pesar del excelente contraste entre estructuras y la gran correlación histopatológica que muestran estas imágenes, los mosaicos finales en escala de grises resultan complejos de interpretar para dermatólogos y patólogos no expertos en MC.

Recientemente nuestro grupo ha descrito una nueva técnica para la obtención de imágenes de MCF en escala de tres colores (MCF-3CS), mediante el uso conjunto del NA y bromuro de etidio (BE)⁷.

En esta técnica, las piezas extirpadas se introducen en nitrógeno líquido, lo que supone una congelación prácticamente instantánea. Posteriormente se secciona con el criostato en cortes rápidos de unos 20-30 μ m de grosor. Tras ser seccionada la muestra se tiñe vertiendo sobre ella la mezcla de NA 0,1 mM y BE 0,25 mM, dejando actuar la solución durante un minuto. Tras este breve procesamiento la muestra se coloca en el microscopio confocal, modelo Nikon A1R* (Nikon Corporation®, Japón), disponible comercialmente. Una vez situada en el microscopio la muestra es estimulada de forma simultánea por láser con dos longitudes de onda diferentes, 405 nm y 488 nm. El microscopio recoge la fluorescencia que emite la muestra tras ser estimulada, obteniéndose imágenes en escala de tres colores. Este proceso requiere unos 10-15 minutos hasta la obtención de los mosaicos a color finales.

Estas imágenes a color son resultado de la acción conjunta de los dos fluoróforos aplicados sobre la muestra. El BE es un fluoróforo que se une de forma específica al ADN de células que han perdido la integridad de su membrana⁸. El BE atraviesa las membranas nucleares dañadas tras el congelamiento, uniéndose con gran afinidad al ADN y tiñendo

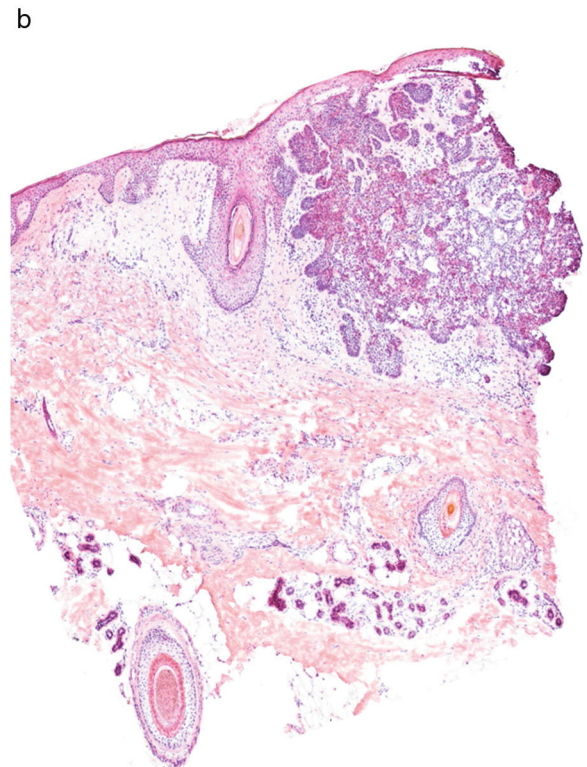
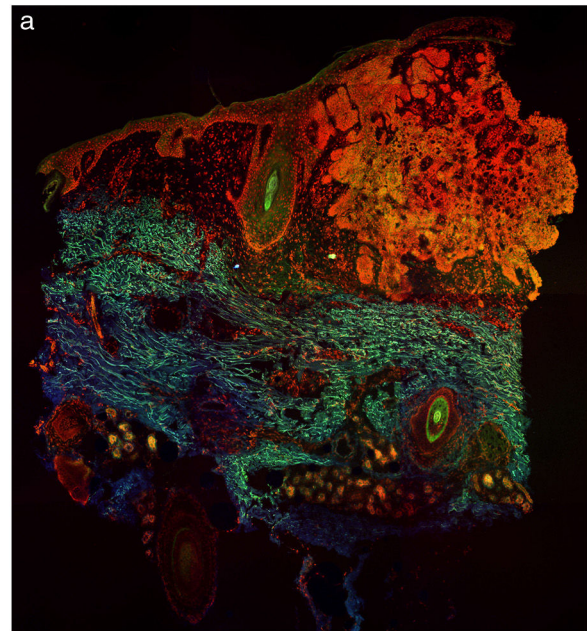


Figura 2 Carcinoma basocelular estudiado mediante microscopía confocal de fluorescencia a color (a). Nótese la correlación con las imágenes de hematoxilina-eosina clásicas (b).

de esta forma los núcleos celulares. De esta forma, cuando la muestra es estimulada con láser a 405 nm, el BE emite fluorescencia roja, destacando con gran precisión dichos núcleos. Por su parte, la dermis y las estructuras anucleadas emiten fluorescencia verde que procede del NA tras ser estimulado a 488 nm. Por otro lado, la fluorescencia azul débil proviene de la fluorescencia intrínseca de los tejidos. Toda

esta fluorescencia es recogida por el microscopio, y como resultado se obtienen las imágenes finales en escala de tres colores.

En la [figura 1](#) se puede observar cómo se visualiza un fragmento de piel sana con esta técnica. Las estructuras nucleadas emiten fluorescencia roja, que contrasta significativamente con la fluorescencia verde, obteniéndose imágenes muy intuitivas y sencillas de interpretar, con una resolución muy alta. Esta alta resolución permite delimitar con gran precisión los límites de tumores cutáneos, como el CB que se muestra en la [figura 2a](#). Nótese la total correlación con la tinción con hematoxilina-eosina clásica ([figura 2b](#)). Tras el procesamiento, y en relación a las imágenes de H-E, no observamos cambios significativos en la calidad de las imágenes.

La principal aplicabilidad de MC *ex vivo* en la actualidad es la relacionada con procesos quirúrgicos oncológicos, como la cirugía de Mohs. Es de esperar que en los próximos años se abaraten los dispositivos de MC haciéndolo una técnica más coste-efectiva y pudiendo incorporarse progresivamente a la práctica clínica habitual.

En conclusión, las imágenes de MCF a color son significativamente más sencillas de interpretar que las imágenes en escala de grises para dermatólogos y patólogos no expertos en MC. Además, gracias al procesamiento mediante congelamiento la muestra está completamente aplanada, lo que permite obtener imágenes de la muestra completa, sin perderse mosaicos por pliegues de la misma. Todo esto supone importantes ventajas con respecto a las imágenes previas obtenidas con MC. No obstante, son necesarios más estudios que validen esta nueva técnica.

Financiación

Este trabajo no ha recibido ningún tipo de financiación.

Conflicto de intereses

Los autores declaran no tener ningún conflicto de intereses.

Bibliografía

1. Longo C, Ragazzi M, Rajadhyaksha M, Nehal K, Bennassar A, Pellacani G, et al. *In Vivo and Ex Vivo Confocal Microscopy for Dermatologic and Mohs Surgeons*. *Dermatol Clin*. 2016;34:497–504.
2. Ragazzi M, Longo C, Piana S. *Ex Vivo (fluorescence) confocal microscopy in surgical pathology: State of the art*. *Adv Anat Pathol*. 2016;23:159–69.
3. Bennassar A, Vilata A, Puig S, Malveyh J. *Ex vivo fluorescence confocal microscopy for fast evaluation of tumour margins during Mohs surgery*. *Br J Dermatol*. 2014;170:360–5.
4. Gareau DS, Li Y, Huang B, Eastman Z, Nehal KS, Rajadhyaksha M. *Confocal mosaicing microscopy in Mohs skin excisions: feasibility of rapid surgical pathology*. *J Biomed Opt*. 2008;13:054001.
5. Keena S, Que T. *Research Techniques Made Simple: Noninvasive Imaging Technologies for the Delineation of Basal Cell Carcinomas*. *J Invest Dermatol*. 2016;136:e33–8.
6. Villarreal-Martinez A, Bennassar A, Gonzalez S, Malveyh J, Puig S. *Application of in vivo reflectance confocal microscopy (RCM) and ex vivo fluorescence confocal microscopy (FCM) in most common subtypes of Basal Cell Carcinoma and correlation with histopathology*. *Br J Dermatol*. 2018, 0-3.
7. Sendín-Martín M, Bennassar A, Levitsky KL, Domínguez-Cruz JJ. *Ex vivo confocal microscopy of basal cell carcinoma on a 3-color scale*. *J Am Acad Dermatol*. 2018, <http://dx.doi.org/10.1016/j.jaad.2018.12.022>.
8. McGahon AJ, Martin SJ, Bissonnette RP, Mahboubi A, Shi Y, Mogil RJ, et al. *The end of the (cell) line: methods for the study of apoptosis in vitro*. *Methods Cell Biol*. 1995;46:153–85.

M. Sendín-Martín^{a,*}, J.J. Domínguez-Cruz^a, K.L. Levitsky^b y J. Conejo-Mir Sánchez^a

^a *Unidad de Gestión Clínica de Dermatología. Hospital Universitario Virgen del Rocío, Sevilla, España*

^b *Instituto de Biomedicina de Sevilla (IBiS), Sevilla, España*

* Autor para correspondencia.

Correo electrónico: mercedessendin@gmail.com
(M. Sendín-Martín).

<https://doi.org/10.1016/j.ad.2019.04.010>

0001-7310/ © 2020 AEDV. Publicado por Elsevier España, S.L.U.

Este es un artículo Open Access bajo la licencia CC BY-NC-ND (<http://creativecommons.org/licenses/by-nc-nd/4.0/>).

Efectividad de certolizumab pegol en psoriasis en una cohorte de pacientes con artritis psoriásica



Effectiveness of Certolizumab Pegol in the Treatment of Psoriasis in a Cohort of Patients With Psoriatic Arthritis

Sr. Director:

Certolizumab pegol (CZP) es un fármaco anti-TNF que ha sido recientemente aprobado para el tratamiento de la psoriasis en placas (Pso) de moderada a grave en adultos¹, mientras que los reumatólogos lo han estado usando en artritis psoriásica (Aps) desde 2012².

Para evaluar la efectividad de CZP en Pso, se diseñó un estudio observacional retrospectivo multicéntrico en pacientes tratados por Aps y con Pso activa en el momento de iniciar el tratamiento. La gravedad de la Aps se evaluó con la escala DAS28 y para la Pso se utilizó la escala IGA mod 2011 (evaluación global del médico de 5 puntos: 0 sin enfermedad, 1 mínima, 2 leve, 3 moderada y 4 grave)³.

Se incluyeron 22 pacientes adultos, 16 mujeres (73%) y 6 hombres (27%), de 4 hospitales de la misma provincia. La duración promedio de Pso era de 16 años, y de 12 años para la Aps. Todos los pacientes estaban diagnosticados de Aps según criterios CASPAR⁴ y Pso: 19 (86%) Aps periférica, 15 (68%) Aps poliarticular, 13 (59%) dactilitis, 12 (55%) Aps axial y 12 (55%) Pso ungueal. Un total de 18 pacientes (81%) habían recibido terapia biológica previa, y la pauta posológica de