



# ACTAS Derma-Sifiliográficas

Full English text available at  
[www.actasdermo.org](http://www.actasdermo.org)



## REVISIÓN

# Dermatosis purpúricas pigmentadas. Revisión de la literatura científica



I. Martínez Pallás\*, R. Conejero del Mazo y V. Lezcano Biosca

Servicio de Dermatología y Venereología, Hospital Clínico Lozano Blesa, Zaragoza, España

Recibido el 21 de octubre de 2018; aceptado el 24 de febrero de 2019

Disponible en Internet el 23 de enero de 2020

### PALABRAS CLAVE

Dermatosis purpúricas pigmentadas;  
Revisión;  
Presentación clínica;  
Tratamiento

### KEYWORDS

Purpuric pigmented dermatosis;  
Review;  
Clinical presentation;  
Treatment

**Resumen** Las dermatosis purpúricas pigmentadas son un grupo de enfermedades benignas y de curso crónico. Las variantes descritas representan distintas formas clínicas de una misma entidad con unas características histopatológicas comunes para todas ellas. Exponemos a continuación un resumen de las variedades más frecuentes, sus características clínicas, dermatopatológicas y de epiluminiscencia. Al tratarse de una entidad clínica poco frecuente, benigna, y no conocerse claramente los mecanismos patogénicos de la misma, no existen tratamientos estandarizados. Se revisan los tratamientos publicados hasta el momento, la mayoría de ellos basados en casos aislados o pequeñas series de casos, sin poder establecer un nivel de evidencia suficiente como para ser recomendado ninguno de ellos como tratamiento de elección.

© 2019 AEDV. Publicado por Elsevier España, S.L.U. Este es un artículo Open Access bajo la licencia CC BY-NC-ND (<http://creativecommons.org/licenses/by-nc-nd/4.0/>).

### Pigmented Purpuric Dermatitis: A Review of the Literature

**Abstract** The pigmented purpuric dermatoses are a group of benign, chronic diseases. The variants described to date represent different clinical presentations of the same entity, all having similar histopathologic characteristics. We provide an overview of the most common PPDs and describe their clinical, dermatopathologic, and epiluminescence features. PPDs are both rare and benign, and this, together with an as yet poor understanding of the pathogenic mechanisms involved, means that no standardized treatments exist. We review the treatments described to date. However, because most of the descriptions are based on isolated cases or small series, there is insufficient evidence to support the use of any of these treatments as first-line therapy.

© 2019 AEDV. Published by Elsevier España, S.L.U. This is an open access article under the CC BY-NC-ND license (<http://creativecommons.org/licenses/by-nc-nd/4.0/>).

\* Autor para correspondencia.

Correo electrónico: [isabel.mp91@hotmail.com](mailto:isabel.mp91@hotmail.com) (I. Martínez Pallás).

## Introducción

Las dermatosis purpúricas pigmentadas (DPP) son un grupo de enfermedades poco frecuentes, benignas y de curso crónico, que se caracterizan por la aparición de múltiples petequias sobre máculas hiperpigmentadas pardo-amarillentas<sup>1</sup>. Todas ellas representan distintas formas clínicas de una misma entidad, con unas características histopatológicas comunes<sup>2,3</sup>.

Clásicamente se han descrito 5 variantes: enfermedad de Schamberg o DPP progresiva, púrpura pruriginosa o púrpura eczematoide de Doucas y Kapetanakis, DPP liquenoide de Gougerot y Blum, liquen aureus o purpúrico y púrpura anular telangiectóide o enfermedad de Majocchi<sup>1</sup>. Además, podemos encontrar otras formas clínicas menos frecuentes como la DPP granulomatosa, la púrpura pruriginosa de Loewenthal, la DPP lineal, la DPP transitoria y las formas familiares<sup>2</sup>.

## Epidemiología

Las DPP son trastornos infrecuentes, siendo la enfermedad de Schamberg la forma más habitual de presentación<sup>1</sup>. Los adultos son los principales afectados, aunque también se han descrito casos en niños<sup>4</sup>, en los que la enfermedad de Schamberg es también la presentación más común<sup>5</sup>. En general las DPP son más frecuentes en hombres<sup>1</sup>, especialmente en su forma lineal<sup>6</sup>, mientras que la enfermedad de Majocchi es más frecuente en mujeres<sup>5</sup>.

## Etiopatogenia

Aunque su etiología es desconocida, distintos factores como el ejercicio físico, la hipertensión venosa, la diabetes mellitus, o las infecciones<sup>2,7</sup> se han relacionado con su aparición. También se han asociado con el consumo de distintos fármacos (tabla 1)<sup>8</sup>, y en la variante granulomatosa se ha objetivado una relación con dislipemia y trastornos autoinmunes<sup>9</sup>. Sin embargo, en la mayoría de los casos no se llega a detectar un agente causal<sup>10</sup>.

Respecto a los mecanismos fisiopatológicos propuestos se encuentran la dilatación y la fragilidad capilar<sup>10</sup>. Se ha hipotetizado que las células responsables son las que conforman la estructura de los vasos, como los fibroblastos y las células endoteliales. Ante ciertas condiciones de activación, por ejemplo, ante una presión intravascular elevada, o bien espontáneamente, estas células pueden alterar su función y producir una fuga de hematíes a través de las paredes vasculares<sup>11</sup>. Esto desencadenaría una reacción de hipersensibilidad mediada por células. Por lo tanto la respuesta inmune celular tiene un papel fundamental en la patogenia de las DPP<sup>12,13</sup>. El infiltrado inflamatorio perivascular está conformado por linfocitos CD4+<sup>14</sup> (en los que existe una reducción de la expresión de CD7<sup>15</sup>) y células dendríticas CD1a+<sup>12</sup>.

Además, en distintos estudios se ha analizado el papel de las moléculas de adhesión celular en el desarrollo de las DPP. Se trata de proteínas de membrana que interactúan con ligandos específicos que producen y mantienen puentes entre las células o con proteínas de la matriz extracelular. Se ha objetivado una intensa expresión de las moléculas de adhesión LFA-1 (antígeno de función linfocitaria 1) e

ICAM-1 (molécula de adhesión intercelular 1) en las células inflamatorias, y de ICAM-1 y ELAM-1 (molécula de adhesión leucocitaria endotelial 1)<sup>12</sup> en las células endoteliales. De esta manera los linfocitos T que son activados por un estímulo antigénico se adhieren a las células endoteliales, fibroblastos y queratinocitos<sup>16</sup>. Citoquinas producidas por leucocitos, como TNF- $\alpha$ , pueden desencadenar la expresión de estas moléculas de adhesión (fig. 1).

Estas mismas citoquinas podrían provocar una menor liberación del activador del plasminógeno endotelial y/o un aumento excesivo del inhibidor del activador del plasminógeno<sup>17</sup>, lo que contribuiría a la reducción de actividad fibrinolítica y al depósito intraperivascular de fibrina que aparece en estas patologías<sup>18</sup>.

Además, en estudios de inmunofluorescencia directa se puede observar depósitos de fibrinógeno, IgM y/o C3 en los vasos superficiales de la dermis<sup>10</sup>.

Otras hipótesis surgidas en los últimos años sugieren que las DPP representan una alteración insidiosa y epiteliotrópica de linfocitos T. Datos como la detección de epidermotropismo o monoclonalidad en el infiltrado inflamatorio van a favor de ello<sup>15,19</sup>. Incluso existen algunos casos descritos de progresión a micosis fungoide<sup>20-22</sup>. La distinción entre una micosis fungoide purpúrica y una variante monoclonal de DPP es compleja y debemos analizar la clínica junto a los datos moleculares e histopatológicos<sup>15,20,23</sup>. Signos como la aparición de poiquilodermia, prurito o confluencia de las placas, una duración mayor a un año, o la detección de monoclonalidad y una disminución de CD7 y CD62L en el infiltrado debe hacernos sospechar en una progresión, incluso cuando los linfocitos no presentan una atipia importante<sup>15,24</sup>. Algunos autores se inclinan por tratar como un estadio inicial de micosis fungoide aquellas DPP diseminadas y monoclonales.

## Formas clínicas

### Dermatosis purpúrica pigmentada progresiva o enfermedad de Schamberg<sup>1,2</sup>

Las lesiones suelen aparecer en extremidades inferiores de forma bilateral, pero pueden aparecer en tronco, brazos, muslos y glúteos. Consisten en máculas rojo-anaranjadas que en la periferia presentan un punteado purpúrico en forma de granos de pimienta de cayena (fig. 2a y b). Se tornan en amarillento-parduzcas conforme evolucionan. Son asintomáticas de forma general, aunque hay pacientes que refieren prurito. Su curso es crónico, con numerosas exacerbaciones y remisiones.

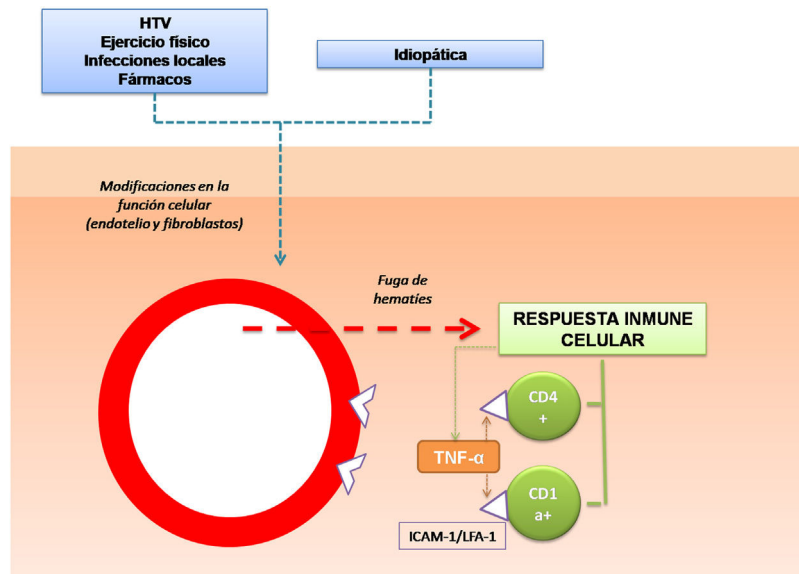
### Púrpura pruriginosa o púrpura eczematoide de Doucas y Kapetanakis<sup>1,25</sup>

Es la forma más extensa y pruriginosa. La localización más frecuente es las extremidades inferiores, y su presentación clínica es similar a la enfermedad de Schamberg: máculas purpúricas o petequiales, con la peculiaridad de que aparece descamación en su superficie. Se ha asociado a dermatitis alérgica de contacto a caucho y ropa. Su aparición es rápidamente progresiva en 15-30 días, y puede persistir durante meses o años.

**Tabla 1** Fármacos relacionados con las DPP

Sedantes/hipnóticos	Fenobarbital, clordiazepoxido, meprobamato
Vitaminas	Tiamina (B1)
Diuréticos	Furosemida
Cardiovascular	Nitroglicerina, bezafibrato, hidralazina, dipiridamol, sildenafilo
Antibióticos	Ampicilina
Analgésicos	AINE, aspirina, acetaminofeno
Estimulantes	Pseudoefedrina
Hormonas	Acetato de medroxiprogesterona
Antidiabéticos	Glipizida
Quimioterápicos	5-Fluouracilo tópico
Antivirales	Interferón alfa
Retinoides	Isotretinoína

Fuente: Kaplan et al.<sup>8</sup>.



**Figura 1** Mecanismo etiopatogénico. Una de las hipótesis más aceptadas es que los linfocitos T son activados por un estímulo antigénico y mediante la expresión de moléculas de adhesión se unen a las células endoteliales, fibroblastos y queratinocitos de forma persistente.

**Dermatosis purpúrica pigmentada liquenoide de Gougerot y Blum<sup>1,2,26</sup>**

Se caracteriza por la aparición de pápulas violáceas liquenoides que tienden a fusionarse formando grandes placas en piernas, aunque en ocasiones puede afectar al tronco. Su curso es crónico y suele afectar a varones de edad avanzada. El diagnóstico diferencial debe realizarse con el sarcoma de Kaposi.

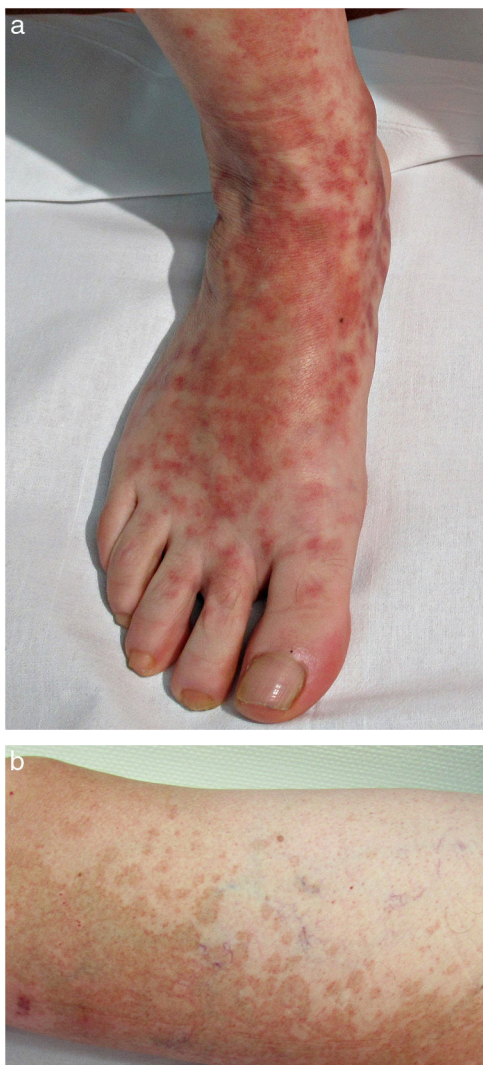**Liquen aureus o liquen purpúrico<sup>1,2,27</sup>**

Es una variante más localizada, generalmente única o con escaso número de lesiones, y persistente en el tiempo. Cursa con la aparición brusca de pequeñas pápulas amarillo-anaranjadas, de aspecto liquenoide con tendencia a confluir en placas de entre 1 y 20 centímetros, asociadas a lesiones purpúricas milimétricas (fig. 3). La localización más frecuente son las extremidades inferiores, aunque pueden aparecer en cualquier zona. Suelen ser

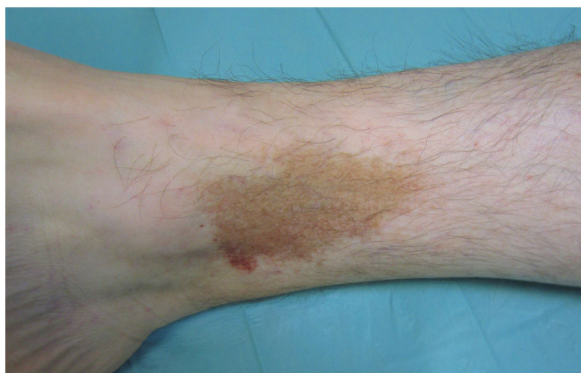asintomáticas. En niños y adolescentes se han descrito variantes zosteriformes<sup>28</sup> y segmentarias siguiendo líneas de Blaschko<sup>29</sup>, o la distribución de las venas safena<sup>30</sup> y cefálica<sup>31</sup>.

**Púrpura anular telangiectoide o enfermedad de Majocchi<sup>1,2,25</sup>**

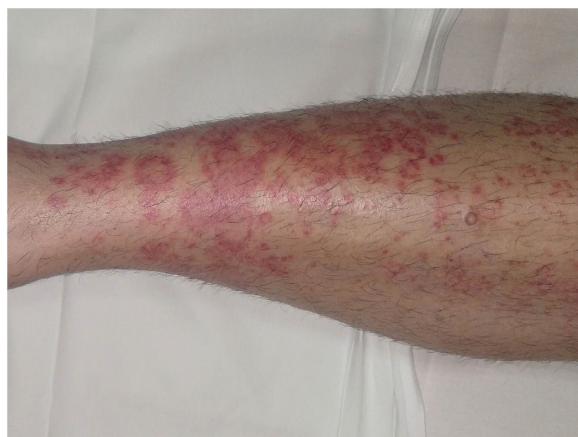Las lesiones más precoces consisten en máculas rojo-violáceas anulares (fig. 4). Posteriormente aparecen las telangiectasias puntiformes en un tono rojo más oscuro. Crecen periféricamente, mientras que se van aclarando en el centro llegando a producir atrofia. La erupción comienza en las extremidades inferiores y posteriormente se extiende a tronco y brazos alcanzado un gran número de lesiones. Se ha descrito una variante denominada púrpura telangiectásica arciforme<sup>32</sup>, en la que las lesiones son menos numerosas, pero de mayor tamaño y con una característica morfología arqueada.



**Figura 2** Enfermedad de Schamberg. a) Máculas rojo-anaranjadas con tendencia a confluir formando grandes placas. b) Punteado en granos de pimienta de cayena en periferia.



**Figura 3** Liquen aureus. Lesión única en extremidad inferior en forma de placa formada por la confluencia de pequeñas máculas amarillo-anaranjadas.



**Figura 4** Enfermedad de Majocchi. Lesiones rojo-violáceas de morfología anular en extremidad inferior.

### Otras variantes

Hersch y Schwayder<sup>33</sup> describieron una forma lineal y unilateral que es considerada una rareza y que debe ser diferenciada de las formas lineales de la enfermedad de Schamberg y de liquen aureus. Higgings y Cox<sup>34</sup> por su parte describieron una forma cuadrangular cuyo origen era una obstrucción vascular a nivel pélvico.

Existe una variante transitoria<sup>35</sup> que incluye entidades como el angioma serpiginoso<sup>36</sup>, un trastorno vascular infrecuente que suele comenzar en la infancia y afecta con más frecuencia al sexo femenino, existiendo evidencias de dependencia estrogénica. Se caracteriza por la aparición de múltiples máculas rojo-purpúricas, asintomáticas, organizadas en pequeños grupos que se distribuyen por las extremidades siguiendo un patrón serpiginoso.

La púrpura pruriginosa de Lowenthal<sup>37</sup>, tan solo descrita en adultos, es considerada una variante más sintomática de la enfermedad de Schamberg.

La forma granulomatosa descrita por Saito<sup>38</sup> es más frecuente en mujeres y se trata de un hallazgo histopatológico indiferenciable a nivel clínico de otras DPP.

Por último, se han reportado formas familiares de enfermedad de Schamberg y de púrpura anular telangiectóide, con patrón de herencia autosómico dominante<sup>39</sup>.

### Histopatología

Este grupo de enfermedades se caracterizan por un infiltrado perivascular linfocitario localizado a nivel de los vasos de pequeño calibre en dermis superficial. Es típico el edema en las células endoteliales y el estrechamiento de la luz vascular<sup>10</sup>. También es frecuente observar la extravasación de hematíes con depósito de hemosiderina en los macrófagos (fig. 5a y b). Las tinciones de Perls y de Fontana Masson permiten demostrar la presencia de hierro (hemosiderina) en la dermis superficial, lo que diferencia las DPP de la dermatitis de estasis en la que el depósito es más profundo<sup>2</sup>.

Una epidermis intacta separada de un infiltrado dérmico en banda por una zona de tejido conectivo no afecto



**Tabla 2** Características clínicas e histopatológicas de las DPP

Variantes	Presentación clínica	Localización	Hallazgos histopatológicos
Enfermedad de Schamberg	Máculas rojo-anaranjadas con punteado en granos de pimienta de cayena en periferia	Extremidades inferiores En ocasiones: tronco, brazos, muslos y glúteos	Infiltrado linfohistiocitario a nivel de los vasos de pequeño calibre en dermis superficial, hematíes extravasados y depósito de hemosiderina en los macrófagos
Púrpura eccematoide de Doucas y Kapetanakis	Similar a la enfermedad de Schamberg, asociando descamación y prurito intenso.	Extremidades inferiores	Infiltrado con mayor cantidad de neutrófilos y espongiosis en la epidermis
DPP liquenoide de Gougerot y Blum	Pápulas violáceas liquenoides que confluyen formando placas	Extremidades inferiores	Infiltrado dérmico en banda
Liquen aureus	Placa aislada y persistente rojo-anaranjada asociada a lesiones púrpuricas	Extremidades inferiores	Epidermis sin cambios e infiltrado dérmico en banda con zona de Grenz
Enfermedad de Majocchi	Placas de crecimiento periférico con telangiectasias puntiformes en los bordes y aclaramiento central	Extremidades inferiores y tronco	Idéntico a la enfermedad de Schamberg

(zona de Grenz) caracteriza al liquen aureus<sup>27</sup> (fig. 6). Este mismo infiltrado dérmico es característico de las formas liquenoides de Gougerot y Blum<sup>26</sup>. En cambio, en las variantes eccematoideas de Doucas y Kapetanakis destaca la espongiosis epidérmica y la presencia de neutrófilos en el infiltrado<sup>25</sup>. En las formas granulomatosas a los hallazgos típicos de las DPP se superpone un infiltrado granulomatoso perivascular<sup>38</sup>. En la tabla 2 se compara la presentación clínica, localización y hallazgos histopatológicos de las variedades más frecuentes.

Mientras que algunos autores<sup>1,13</sup> consideran que la capilaritis es el concepto global que podría definir a estas entidades, Ackerman enfatizó en que no lo es, ya que ni se objetiva fibrina en la pared vascular ni trombos en el interior de la luz<sup>40</sup>.

## Diagnóstico

Además de la biopsia cutánea, se recomienda realizar una analítica sanguínea para descartar trombocitopenia, alteraciones en la coagulación o de la autoinmunidad (anticuerpos antinucleares, factor reumatoide) y la presencia de infecciones crónicas (anti-VHC y anti-HBsAg)<sup>2</sup>.

## Diagnóstico diferencial

El diagnóstico diferencial se establece con entidades que pueden ocasionar cuadros purpúricos a nivel de extremidades inferiores. Recogemos sus principales características en la tabla 3.

## Dermatoscopia

El hallazgo más frecuente es la pigmentación rojo-cobrizada difusa en el fondo, que se podría explicar por el infiltrado dérmico linfohistiocitario, la extravasación de hematíes y el depósito de hemosiderina en los histiocitos<sup>41</sup>. También se observan glóbulos y puntos rojos que se deben a la extravasación de hematíes, y al aumento de número y dilatación de los vasos sanguíneos<sup>42</sup> (fig. 7). En casi la mitad de los pacientes se pueden observar puntos marrones, que se explican por la disposición esférica o elíptica de melanocitos y melánofagos en la unión dermoepidérmica. En un tercio de los pacientes se encuentra un pseudoretículo pigmentado que se corresponde con una hiperpigmentación de la capa basal e incontinencia pigmenti en la dermis papilar. Se ha descrito un patrón específico de liquen aureus<sup>43</sup> en el que se puede observar un fondo rojo cobrizo, con puntos y glóbulos marrones y rojos, puntos grises y un pseudoretículo formado por líneas pigmentadas interconectadas (fig. 8).

## Tratamiento

Dada la naturaleza benigna de las DPP y la ausencia de tratamientos estandarizados y con eficacia demostrada, la relación entre el riesgo y el beneficio del tratamiento debe de ser considerada.

Al tratarse de un cuadro benigno y asintomático podríamos no realizar tratamiento alguno<sup>4</sup>. Pero en muchas ocasiones, la cronicidad, la repercusión física que conlleva el cuadro, la extensión de las lesiones, la presencia de prurito asociado o el impacto psicológico del proceso, hace necesario el tratamiento.

**Tabla 3** Diagnóstico diferencias de las DPP

Entidades clínicas	Características principales
<i>Reacciones de hipersensibilidad a fármacos</i> Carbamacepina, meprobamato, clordiazepóxido, furosemida, nitroglicerina, vitamina B1 y 5-fluoracilo tópico	Consumo reciente de dichos fármacos
<i>Dermatitis de contacto purpúrica por ropa</i> Lana, colorantes dispersos	Lesiones delimitadas inicialmente a las zonas de contacto con la ropa. Prurito intenso
<i>Púrpura por estasis venoso</i>	Signos de insuficiencia venosa crónica: edemas, varices, sensación de pesadez, úlceras venosas
<i>Púrpura por trombocitopenia</i>	Depósito de hemosiderina en dermis profunda Asociada a cifras de plaquetas menores a 100-150.000/ $\mu$ l
<i>Púrpura senil</i>	En ancianos, que pueden asociar consumo de antiagregantes, anticoagulantes o corticoides
<i>Exantema purpúrico secundario a infección viral</i> <i>Vasculitis leucocitoclástica</i>	Acompañado de sintomatología infecciosa Lesiones purpúricas palpables. HP: necrosis fibrinoide, edema endotelial y leucocitoclastia
<i>Púrpura de Schölein-Henoch</i>	De 3 a 15 años. Asocian púrpura simétrica en piernas y glúteos, con dolor articular y abdominal.
<i>Sarcoma de Kaposi</i>	En ancianos o inmunodeprimidos. HP: células fusiformes en dermis que configuran luces vasculares irregulares
<i>Micosis fungoides purpúricas</i>	Cuadros de > 1 año, diseminados, con monoclonalidad en el infiltrado y pérdida de CD7

HP: histopatología.

Fuente: Sardana et al.<sup>2</sup>, Kim et al.<sup>25</sup> y Risikesan et al.<sup>26</sup>.

La mayoría de las recomendaciones sobre el tratamiento están basadas en pequeñas series de casos, no existiendo a día de hoy suficiente evidencia para considerar ninguno de los tratamientos descritos un enfoque terapéutico universalmente aceptado.

Han sido publicadas pequeñas series de casos o algún caso aislado de diversos tratamientos, tanto tópicos como sistémicos, los cuales se enumeran y describen a continuación.

## Tratamiento tópico

### Corticoides tópicos

Los esteroides tópicos son el tratamiento más comúnmente empleado en los casos publicados en la literatura. Reducen el prurito asociado y producen aclaramiento de las lesiones en algunas ocasiones<sup>2,4</sup>.

Los más empleados han sido los de media y alta potencia (clobetasol, metilprednisolona aceponato).

### Inhibidores de la calcineurina tópicos

Se han publicado casos de resolución de liquen aureus tras la aplicación de tacrolimus<sup>44</sup> y pimecrólimus<sup>45</sup> tópico durante varios meses.

Dada la cronicidad de las lesiones y la necesidad de regímenes terapéuticos prolongados, los inhibidores de la calcineurina los podemos considerar una buena alternativa a los corticoides tópicos, para conseguir aclaramiento o resolución de las lesiones de DPP.

## Fototerapia

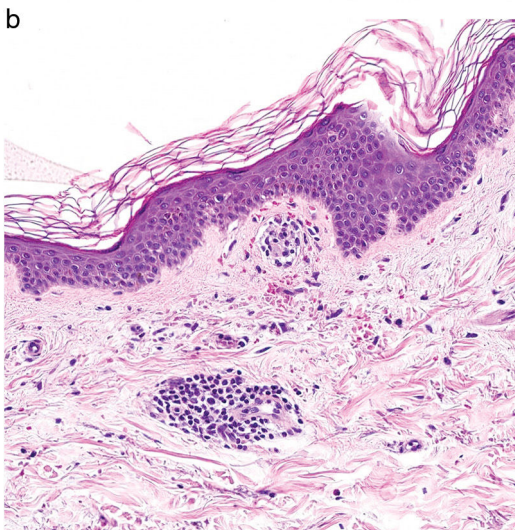
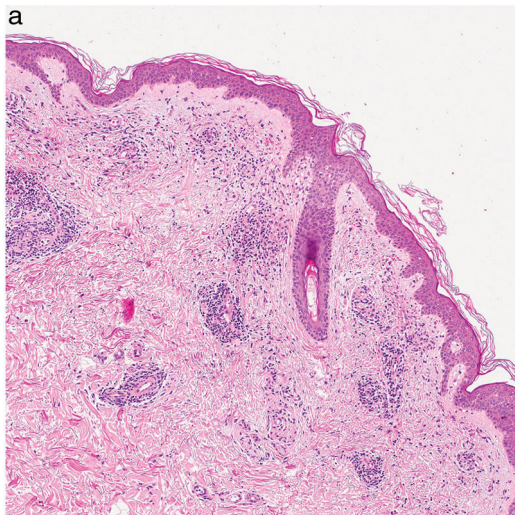
La fototerapia es una buena opción en el tratamiento de los casos extensos, o bien en aquellos que no han respondido a corticoides o inhibidores de la calcineurina tópicos.

Se ha postulado que la respuesta a la fototerapia sea debida a su efecto inmunomodulador, modificando la actividad de los linfocitos T y disminuyendo la producción de la IL 2, consiguiendo por este motivo la mejoría de las lesiones<sup>46</sup>.

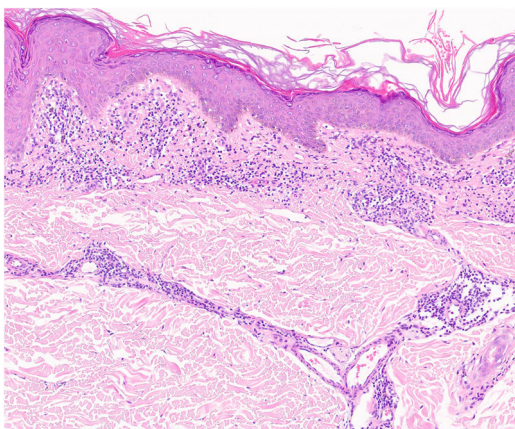
El tratamiento con PUVA ha sido eficaz en pacientes con púrpura de Schamberg, dermatosis purpúrica liquenoide y liquen aureus. En las series publicadas hasta la fecha han sido necesarias entre 7 y 29 sesiones con dosis acumuladas de entre 16 y 49 J/cm<sup>2</sup>, para conseguir la remisión de las lesiones. Los retratamientos también se han demostrado eficaces, y en algunos casos han sido necesarias dosis de mantenimiento durante meses para sostener la respuesta<sup>2,47-49</sup>.

La fototerapia UVB de banda estrecha (UVBbe) ha conseguido respuestas en las diversas formas clínicas de DPP, empleando entre 24 y 60 sesiones con dosis acumuladas de entre 11 y 49 J/cm<sup>2</sup>. Al igual que con el tratamiento con PUVA en algunos casos han aparecido recidivas al suspender el tratamiento, pero igualmente con buena respuesta al retratamiento<sup>46,50,51</sup>.

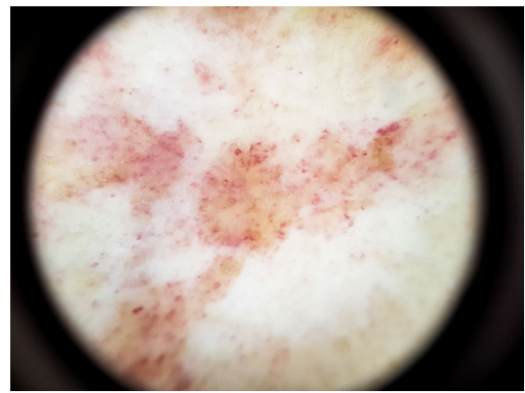
El tratamiento con UVBbe debido a los escasos efectos secundarios que produce y la buena tolerancia del procedimiento, se considera una buena opción terapéutica, importante a tener en cuenta en los casos pediátricos, las



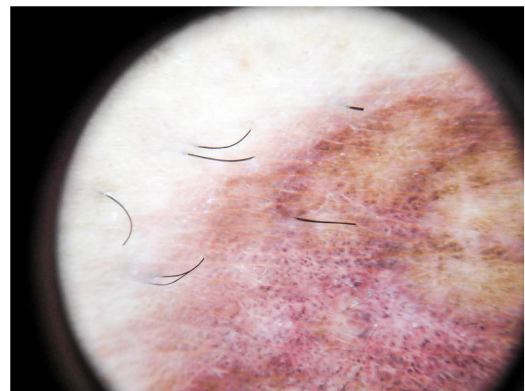
**Figura 5** Imagen histopatológica de enfermedad de Schamberg. a) Infiltrado localizado a nivel de los vasos de pequeño calibre en dermis superficial. b) Infiltrado linfohistiocitario, con estrechamiento de las luces vasculares, y extravasación de hematíes.



**Figura 6** Imagen histopatológica de liquen aureus. Infiltrado en banda en dermis papilar y perivascular superficial.



**Figura 7** Dermatoscopia de la enfermedad de Schamberg. Pigmentación rojo-cobriza en el fondo y glóbulos rojos.



**Figura 8** Dermatoscopia de liquen aureus. Fondo rojo-parduzco, con puntos grises y pseudorretículo pigmentado.

formas extensas o que no hayan respondido a tratamientos tópicos<sup>5,52</sup>.

## Tratamiento sistémico

### Pentoxifilina

Se han publicado algunos casos de respuesta de DPP a pentoxifilina oral. Se ha sugerido como mecanismo de acción, el efecto inhibitor de la pentoxifilina en la adherencia de los linfocitos T al endotelio vascular a través de la interacción con la molécula de adhesión celular (ICAM-1)<sup>53,54</sup>.

Se ha empleado en monoterapia, a dosis de 400 mg dos o tres veces al día durante 2-3 meses<sup>42,43</sup>, o asociada a otros fármacos como prostaciclina (PGI<sub>2</sub>)<sup>55</sup> y corticoides orales<sup>56</sup>. Por otro lado, también existen publicaciones en las que se pone de manifiesto la ineficacia del tratamiento con pentoxifilina en las DPP<sup>57</sup>.

### Ácido ascórbico y bioflavonoides (rutina o rutósido)

Basándose en el efecto que ejercen el ácido ascórbico y los bioflavonoides sobre el aumento en la síntesis de colágeno, reduciendo la permeabilidad vascular y por lo tanto mejorando las funciones de la barrera endotelial vascular, se han empleado altas dosis de vitamina C asociados a un glucósido flavonoide como es el rutósido o rutina, presente en los cítricos, durante varios meses, con mejoría del aspecto clínico de las lesiones y en algunos casos resolución de las mismas<sup>58</sup>.



## Otros

Existen en la literatura publicaciones en las que presentan casos aislados con respuesta a diversos tratamientos sistémicos como griseofulvina<sup>59</sup>, colchicina<sup>60</sup>, metotrexato<sup>61</sup> o ciclosporina<sup>62</sup>.

## Conclusión

Las DPP son una entidad clínica frecuente en las consultas de dermatología y que muchas veces tienen una gran repercusión en la calidad de vida del paciente, tanto por la sintomatología como por sus repercusiones estéticas. Aunque son muy similares clínicamente existen una serie de características clínicas, histopatológicas y dermatoscópicas que permiten un diagnóstico más específico de la enfermedad.

Aunque la revisión de la literatura no aporte evidencia suficiente para determinar un tratamiento de elección, sí contamos con distintas herramientas terapéuticas que pueden lograr diferencias significativas en estos pacientes.

## Conflicto de intereses

Los autores declaran no tener ningún conflicto de intereses.

## Agradecimientos

Agradecemos al Dr. Valero Torres del Servicio de Anatomía patológica del Hospital Clínico Lozano Blesa la ayuda prestada en el análisis histopatológico.

## Bibliografía

- Leslie TA. Purpura. En: Griffiths CE, Barker J, Bleiker T, Chalmers R, Creamer D, editores. *Rook's Textbook of Dermatology*. 9<sup>th</sup> edn. Oxford: John Wiley&Sons; 2016. p. 101.1-27.
- Sardana K, Sarkar R, Sehgal VN. Pigmented purpuric dermatoses: an overview. *Int J Dermatol*. 2004;43:482-8.
- Huang Y-K, Lin C-K, Wu Y-H. The pathological spectrum and clinical correlation of pigmented purpuric dermatosis—A retrospective review of 107 cases. *J CutanPathol*. 2018;45:325-32.
- Coulombe J, Jean SE, Hatami A, Powell J, Marcoux D, Kokta V, et al. Pigmented purpuric dermatosis: clinicopathologic characterization in a pediatric series. *Pediatr Dermatol*. 2015;32:358-62.
- Tristani-Firouzi P, Meadows KP, Vanderhooft S. Pigmented purpuric eruptions of childhood: a series of cases and review of literature. *Pediatr Dermatol*. 2001;18:299-304.
- Taketuchi Y, Chinen T, Ichikawa Y, Ito M. Two cases of unilateral pigmented purpuric dermatosis. *J Dermatol*. 2001;28:493-8.
- Cho JH, Lee JD, Kang H, Cho SH. The clinical manifestations and etiologic factors of patients with pigmented purpuric dermatoses. *Korean J Dermatol*. 2005;43:45-52.
- Kaplan R, Meehan SA, Leger M. A case of isotretinoin-induced purpura annularis telangiectodes of Majocchi and review of substance-induced pigmented purpuric dermatosis. *JAMA Dermatol*. 2014;150:182-4.
- García-Rodiño S, Rodríguez-Granados MT, Seoane-Pose MJ, Espasandín-Arias M, Barbeito-Castiñeiras G, Suárez-Peñaranda JM et al. Granulomatous variant of pigmented purpuric dermatosis: report of two cases and review of the literature. *J Dtsch Dermatol Ges*. 2017;15:565-9.
- Ratnam KV, Su WP, Peters MS. Purpura simplex (inflammatory purpura without vasculitis): a clinicopathologic study of 174 cases. *J Am Acad Dermatol*. 1991;25:642-7.
- Torchio D. Segmental manifestation: a clue to explain the nature of pigmented purpuric dermatoses. *Australas J Dermatol*. 2011;52:235.
- Ghersetich I, Lotti T, Bacci S, Comacchi C, Campanile G, Romagnoli P. Cell infiltrate in progressive pigmented purpura (Schamberg's disease): immunophenotype, adhesion receptors and intercellular relationships. *Int J Dermatol*. 1995;34:846-50.
- Burrows NP, Jones RR. Cell adhesion molecule expression in capillaritis. *J Am Acad Dermatol*. 1994;31 5 Pt 1:826.
- Smoller BR, Kamel OW. Pigmented purpuric eruptions: immunopathologic studies supportive of a common immunophenotype. *J CutanPathol*. 1991;18:423-7.
- Magro CM, Schaefer JT, Crowson AN, Li J, Morrison C. Pigmented purpuric dermatosis: classification by phenotypic and molecular profiles. *Am J Clin Pathol*. 2007;128:218-29.
- Von den Driesch P, Simon M Jr. Cellular adhesion antigen modulation in purpura pigmentosa chronica. *J Am Acad Dermatol*. 1994;30 2 Pt 1:193-200.
- Walsh LJ, Trinchieri G, Waldorf HA. Human dermal mast cells contain and release tumor necrosis factor  $\alpha$ , which induces endothelial leukocyte adhesion molecule 1. *Proc Natl Acad Sci USA*. 1991;88:4220-4.
- Glaudy AL, Mirshahi M, Soria G, Soria J. Detection of undergraded fibrin and tumor necrosis factor  $\alpha$  in venous leg ulcers. *J Am Acad Dermatol*. 1991;25:623-7.
- Georgala S, Katoulis AC, Symeonidou S, Georgala C, Vayopoulos G. Persistent pigmented purpuric eruption associated with mycosis fungoides: a case report and review of the literature. *J Eur Acad Dermatol Venereol*. 2001;15:62-4.
- Ladrikan MK, Poligone B. The spectrum of pigmented purpuric dermatosis and mycosis fungoides: atypical T-cell dyscrasia. *Cutis*. 2014;94:297-300.
- Guitart J, Magro C. Cutaneous T-cell lymphoid dyscrasia: a unifying term for idiopathic chronic dermatoses with persistent T-cell clones. *Arch Dermatol*. 2007;143:921-32.
- Viseux V, Schoenlaub P, Cnudde F, Le Roux P, Leroy JP, Plantin P. Pigmented purpuric dermatitis preceding the diagnosis of mycosis fungoides by 24 years. *Dermatology*. 2003;207:331-2.
- Lipsker D. The pigmented and purpuric dermatitis and the many faces of mycosis fungoides [editorial]. *Dermatology*. 2003;207:246-7.
- Hanna S, Walsh N, D'Intino Y, Langley RG. Mycosis fungoides presenting as pigmented purpuric dermatitis. *Pediatr Dermatol*. 2006;23:350-4.
- Kim DH, Seo SH, Ahn HH, Kye YC, Choi JE. Characteristics and clinical manifestations of pigmented purpuric dermatosis. *Ann Dermatol*. 2015;27:404-10.
- Risikesan J, Sommerlund M, Ramsing M, Kristensen M, Koppelhus U. Successful topical treatment of pigmented purpuric lichenoid dermatitis of Gougerot-Blum in a young patient: A case report and summary of the most common pigmented purpuric dermatoses. *Case Rep Dermatol*. 2017;9:169-76.
- Zeng YP, Fang K, Ma DL. Lichen aureus: clinicopathological features in a Chinese series. *Eur J Dermatol*. 2016;26:290-4.
- Rivera-Rodríguez Á, Hernández Ostiz S, Morales-Moya AL, Prieto-Torres L, Álvarez-Salafranca M, Ara Martín M. Zosteriform lichen aureus. Pediatric clinical case. *Arch Argent Pediatr*. 2017;115:e82-4.
- Moche J, Glassman S, Modi D, Grayson W. Segmental lichen aureus: a report of two cases treated with methylprednisolone aceponate. *Australas J Dermatol*. 2011;52:e15-8.
- Mishra D, Maheshwari V. Segmental lichen aureus in a child. *Int J Dermatol*. 1991;30:654-5.



31. Lee H, Lee D, Chang S, Lee M, Choi J, Moon K et al. Segmental lichen aureus: combination therapy with pentoxifylline and prostacyclin. *J Eur Acad Dermatol Vnereol.* 2006;20:1378–80.
32. Hoesly FJ, Huerter CJ, Shehan JM. Purpura annularis telangiectoides of Majocchi: case report and review of the literature. *Int J Dermatol.* 2009; 48: 1129–33.
33. Hersh CS, Shwayder TA. Unilateral progressive pigmentary purpura (Schamberg's disease) in a 15-year-old boy. *J Am Acad Dermatol.* 1991;24:651.
34. Higgins EM, Cox NH. A case of quadrant capillaropathy. *Dermatologica.* 1990;180:93–5.
35. Abe M, Syuto T, Ishibuchi H, Yokoyama Y, Ishikawa O. Transitory pigmented purpuric dermatoses in a young Japanese female. *J Dermatol.* 2008;35:525–8.
36. Freitas-Martinez A, Martinez-Sanchez D, Moreno-Torres A, Huerta-Brogeras M, Núñez AH, Borbujo J. Angioma serpiginosum: report of an unusual acral case and review of the literature. *Anais Brasileiros de Dermatologia.* 2015;90 3 Suppl 1:26–8.
37. Sangüeza P, Valda L. Eczematid-like purpura (itching purpura-angiodermatitis pruriginosa disseminata). *Med Cutanlbero Lat Am.* 1980;8(4–6):73–80.
38. Saito R, Matsuoka Y. Granulomatous pigmented purpuric dermatosis. *J Dermatol.* 1996;23:551–5.
39. Sethuraman G, Sugandhan S, Bansal A, DAS AK, Sharma VK. Familial pigmented purpuric dermatoses. *J Dermatol.* 2006;33:639–41.
40. Ackerman AB. Persistent pigmented purpuric dermatitis. En: Ackerman AB, editor. *Histologic Diagnosis of Inflammatory Skin Diseases.* 2. nd edn. Blatimore: Williams & Wilkins; 1997. p. 609–13.
41. Zaballos P, Puig S, Malvehy J. Dermoscopy of pigmented purpuric dermatoses(lichen aureus): A useful tool for clinical diagnosis. *Arch Dermatol.* 2004;140:1290–1.
42. Ozkaya DB, Emiroglu N, Su O, Cengiz FP, Bahali AG, Yildiz P. Dermoscopic findings of pigmented purpuric dermatosis. *An Bras Dermatol.* 2016;91:584–7.
43. de Giorgi V, Stante M, Massi D, Mavilia L, Cappugi P, Carli P. Possible histopathologic correlates of dermoscopic features in pigmented melanocytic lesions identified by means of optical coherence tomography. *Exp Dermatol.* 2005;14:56–9.
44. Murota H, Katayama I. Lichen aureus responding to topical tacrolimus. *J Cutan Patol.* 2011;38:984–9.
45. Bohm M, Bonsmann G, Luger TA. Resolution of lichen aureus in a 10 year-old child after topical pimecrolimus. *Br J Dermatol.* 2004;151:519–20.
46. Ciudad C, Cano N, Suarez R. Respuesta satisfactoria de la dermatosis purpurica pigmentada al tratamiento con fototerapia. *Actas Dermosifiliogr.* 2013;104:439–49.
47. Seckin D, Yazici Z, Senol A, Demircay Z. A case of Schamberg's disease responding dramatically to PUVA treatment. *Photodermatol Photoimmunol Photomed.* 2008;24:95–6.
48. Milea M, Dimov H-A, Cribier B. Generalized Schamberg's disease treated with PUVA in a child. *Ann Dermatol Vnereol.* 2007;134:378–80.
49. Ling TC, Goulden V, Goodfield MJ. PUVA therapy in lichen aureus. *J Am Acad Dermatol.* 2001;45:145–6.
50. Fathy H, Abdelgaber S. Treatment of pigmented purpuric dermatoses with narrow-band UVB: a report of six cases. *J Eur Acad Dermatol Vnereol.* 2011;25:603–6.
51. Karadag AS, Bilgili SG, Onder S, Calka O. Two cases of eczematid-like purpura of Ducas and Kapetanakis responsive to narrow band ultraviolet B treatment. *Photodermatol Photoimmunol Photomed.* 2013;29:97–9.
52. Can B, Turkoglu Z, Kavala M, Zindanci I, Kural E. Successful treatment of generalized childhood Schamberg's disease with narrowband ultraviolet B therapy. *Photodermatol Photoimmunol Photomed.* 2011;27:216–8.
53. Wahba-Yahav AV. Schamberg's purpura: asociation with persistent hepatitis B surface antigenemia and treatment with pentoxifylline. *Cutis.* 1994;54:205–6.
54. Mun JH, Jwa SW, Song M, Kim HS, Ko HC, Kim BS, et al. Extensive pigmented purpuric dermatosis successfully treated with pentoxifylline. *Ann Dermatol.* 2012;24:363–5.
55. Lee HW, Lee DK, Chang SE, Lee MW, Choi JH, Moon KC, et al. Segmental lichen aureus: combination therapy with pentoxifylline and prostacyclin. *J Eur Acad Dermatol Vnereol.* 2006;20:1378–80.
56. Park JH, Kang HY. Generalized Schamberg disease in a child. *Ann Dermatol.* 2013;25:524–5.
57. Basak PY, Erguin S. Should pentoxifylline be regarded as an effective treatment for Schamberg's disease? *J Am Acad Dermatol.* 2001;44:548–9.
58. Schober SM, Peitsch WK, Bonsmann G, Metze D, Thomas K, Goerge Tet al. Early treatment with rutoside and ascorbic acid is highly effective for progressive pigmented purpuric dermatosis. *J Dtsch Dermatol Ges.* 2014;12:1112–9.
59. Tamaki K, Yasaka N, Osada A, Shibagaki N, Furue M. Successful treatment of pigmented purpuric dermatosis with griseofulvin. *Br J Dermatol.* 1996;134:180–1.
60. Geller M. Benefit of colchicine in the treatment of Schamberg's disease. *Ann Allergy Asthma Immunol.* 2000;85, 246–246.
61. Hoesly FJ, Huerter CJ, Shehan JM. Purpura annularis telangiectoides of Majocchi: case report and review of the literature. *Int J Dermatol.* 2009;48:1129–33.
62. Rallis E, Verros C, Moussatou V, Sambaziotis D, Papadakis P. Generalized purpuric lichen nitidus. Report of a case and review of the literature. *Dermatol Online J.* 2007;13:5.