



## E-IMÁGENES EN DERMATOLOGÍA

### Carcinoma en coraza

### Carcinoma en Cuirasse

V. Flores-Climente\*, E. Rozas-Muñoz y L. Puig



Servicio de Dermatología, Hospital de la Santa Creu i Sant Pau, Barcelona, España

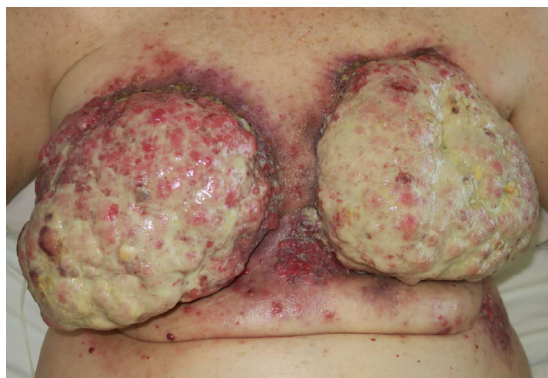

Figura 1

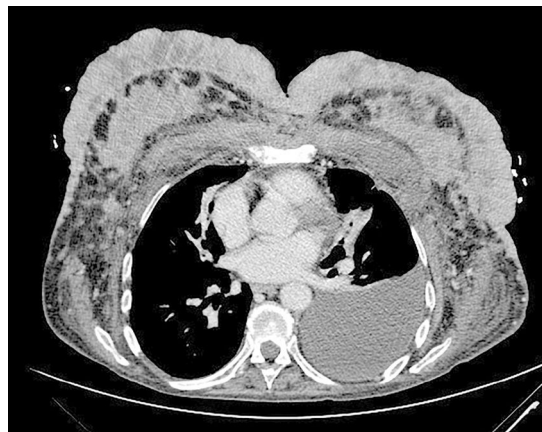


Figura 2

Mujer de 64 años con lesiones extensas y dolorosas en ambas mamas que se han desarrollado en los últimos 3 meses. El examen físico reveló múltiples masas carnosas, exofíticas, malolientes y ulceradas que afectaban a toda la superficie de ambas mamas. Alrededor de las lesiones también se observaron placas ulceradas eritematosas (fig. 1). En el historial médico previo destaca la presencia, 20 años antes, de un adenocarcinoma *in situ* que fue tratado con extirpación quirúrgica amplia y radioterapia.

El estudio histopatológico mostró infiltración cutánea difusa de adenocarcinoma de mama de alto grado. Las célu-

las tumorales fueron negativas a los receptores HER2/neu. La tomografía axial computarizada reveló invasión de los músculos torácicos con efusión pleural izquierda y adenopatías mediastínicas (fig. 2). También se observaron 2 nódulos hepáticos. Con el diagnóstico de adenocarcinoma de mama estadio IV se inició la quimioterapia con paclitaxel, con una mejoría parcial.

El carcinoma en coraza fue descrito por primera vez por Velpeau en 1838; su denominación viene dada por su semejanza con la coraza de acero de un coracero. Se trata de una presentación clinicopatológica poco frecuente de la metástasis cutánea de carcinoma mamario, con un pronóstico malo y que suele aparecer como una recurrencia tumoral tras la mastectomía.

\* Autor para correspondencia.

Correo electrónico: [vflores@santpau.cat](mailto:vflores@santpau.cat) (V. Flores-Climente).