

## Cutis verticis gyrata primario no esencial pruriginoso



### Pruritic Primary Nonessential Cutis Verticis Gyrate

Sr. Director:

El término *cutis verticis gyrata* (CVG) describe el hallazgo en la piel del cuero cabelludo de pliegues y surcos conformando circunvoluciones que recuerdan a las del cerebro<sup>1</sup>.

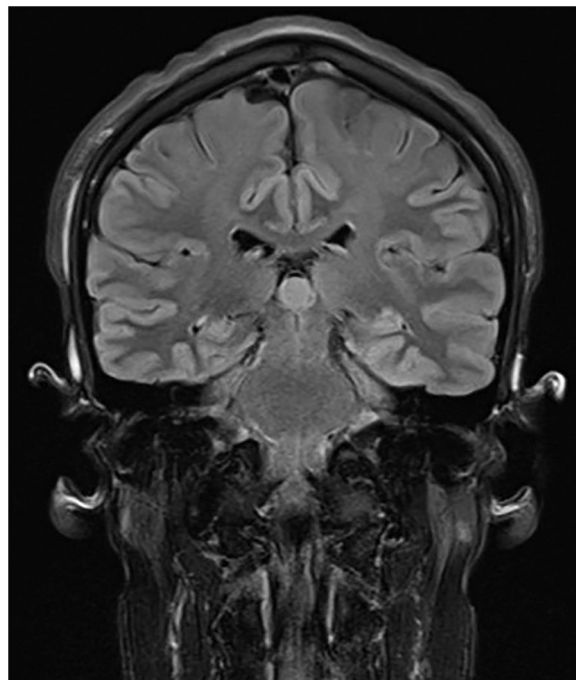
Describimos el caso de un varón de 25 años que consultó por prurito en cuero cabelludo de meses de evolución. Como antecedentes personales destacaban déficit de IgA, hipoacusia neurosensorial bilateral y cataratas lenticulares difusas bilaterales. Durante la infancia se realizaron estudios analíticos y de imagen mediante TC craneal que fueron normales y se descartó rubeola congénita y síndrome de Alport. Su desarrollo intelectual y adaptación social fueron correctos.

En la exploración física, en nuestra consulta, se observó hipertrofia y formación de pliegues en cuero cabelludo, en dirección anteroposterior, formando surcos y crestas (fig. 1). No presentaba descamación, alopecia ni otras lesiones cutáneas.

La resonancia magnética craneal mostró una ligera ondulación de partes blandas extracraneales sin alteración ósea o intracraneal asociada (fig. 2). Se realizó biopsia de piel del cuero cabelludo que evidenciaba hiperplasia e hipertrofia folicular sin otras alteraciones histológicas reseñables (fig. 3). La analítica sanguínea (hemograma, glucemia, perfiles lipídico, hepático, renal y tiroideo, cortisol, hormona paratiroidea y despistaje de acromegalia) resultó normal. Con los hallazgos mencionados, se diagnosticó al paciente de CVG primario no esencial.

Nuestro paciente presentaba prurito intenso para el que había empleado previamente antihistamínicos orales y anti-pruriginosos tópicos, sin respuesta. Se inició tratamiento con capsaicina al 0,075% en gel con empeoramiento, y posteriormente se introdujo gabapentina oral sin obtener mejoría, por lo que ambas medicaciones se suspendieron. Finalmente, se pautó amitriptilina 10 mg/día permaneciendo el paciente asintomático hasta el momento (5 meses).

El CVG es un síndrome morfológico inusual que se presenta como hipertrofia y plegamiento del cuero cabelludo.

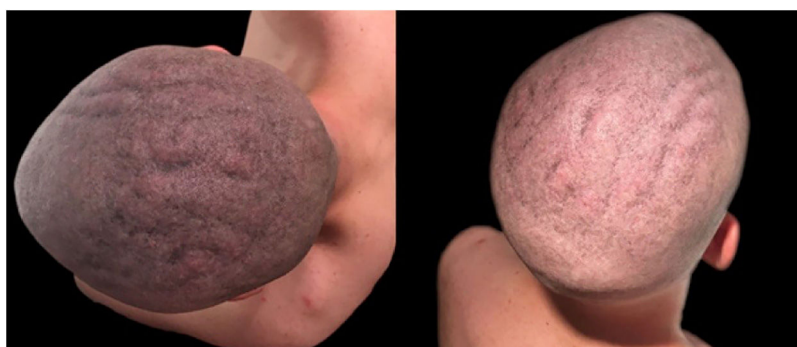

**Figura 2** Resonancia magnética craneal en la que se evidencia ligera ondulación de partes blandas extracraneales.

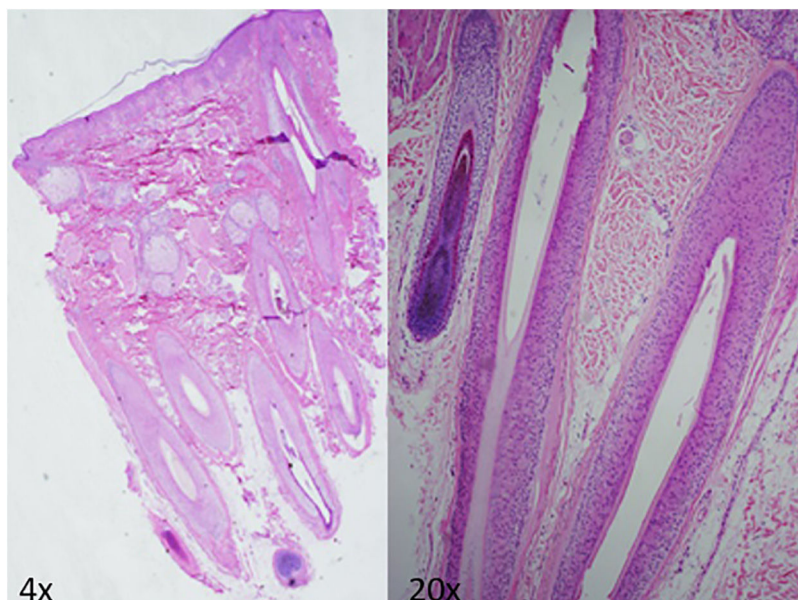
Es difícil estimar la incidencia en la población general por ser generalmente asintomático.

En la forma primaria, no se encuentra enfermedad causante, y puede darse de forma aislada (CVG primario esencial) o asociado a otras alteraciones neurológicas (retraso mental, sordera, microcefalia o epilepsia) y/u oftalmológicas (cataratas, estrabismo, ceguera o retinitis pigmentaria)<sup>1,2</sup>. Es más frecuente en varones<sup>1</sup>, suele iniciarse en la pubertad, y su distribución suele ser simétrica en forma de surcos y crestas antero-posteriores que dan un aspecto cerebriforme, típicamente afectando al vértex y a la región occipital<sup>2</sup>.

El CVG secundario es debido a la alteración causada en la piel del cuero cabelludo por otras enfermedades como acromegalia, mixedema, síndrome de frágil X, síndrome de Klinefelter, esclerosis tuberosa, psoriasis, eczema, enfermedad de Darier, depósito de amiloide, nevus o hamartomas extensos, leucemia, síndrome de Ehlers-Danlos o traumatismos<sup>1-3</sup>.



**Figura 1** Se observan pliegues que conforman surcos y crestas en dirección antero-posterior en el cuero cabelludo.



**Figura 3** Biopsia del cuero cabelludo que muestra hiperplasia e hipertrofia folicular en piel del cuero cabelludo sin otras alteraciones histológicas reseñables.

Inicialmente, el estudio del paciente deberá guiarse por la anamnesis, la exploración física y la biopsia de la zona afecta, descartando las alteraciones asociadas, así como las enfermedades causantes de formas secundarias mediante distintos estudios analíticos y pruebas de imagen<sup>1</sup>.

La biopsia típica de la forma primaria incluye hipertrofia e hiperplasia de estructuras anexiales e incremento del colágeno dérmico en una piel sin otras alteraciones histológicas<sup>2</sup>. En el CVG secundario, se observan las alteraciones propias de la etiología subyacente.

Además de las enfermedades antes enumeradas, dentro del diagnóstico diferencial destacan la paquidermoperiostosis, el síndrome de Beare-Stevenson *cutis gyrata* y el cuero cabelludo lipedematoso. La paquidermoperiostosis se caracteriza por paquidermia, periostosis y dedos en palillo de tambor, pudiendo asociar CVG<sup>4</sup>. El síndrome Beare-Stevenson *cutis gyrata* se presenta típicamente con craneosinostosis, muñón umbilical prominente o acantosis nigricans, y en ocasiones presenta CVG como característica fenotípica<sup>5</sup>. A diferencia del CVG, el cuero cabelludo lipedematoso cursa con engrosamiento del cuero cabelludo, pero a expensas de hiperplasia del tejido subcutáneo por proliferación de adipocitos<sup>6</sup>.

El CVG primario es asintomático en la mayoría de los casos. Si supone un problema estético o psicológico pueden realizarse tratamientos quirúrgicos, habiéndose descrito distintas técnicas como escisiones parciales, el uso de expansores tisulares y plastias<sup>7</sup> o la técnica de subcisión de los pliegues<sup>8</sup>. En el CVG secundario se realizará el tratamiento de la enfermedad causante.

Se ha descrito una mayor prevalencia de enfermedad cutánea como la dermatitis atópica en contexto de deficiencia de IgA. Nuestro paciente tenía unos niveles de IgA en la última cuantificación de 76 mg/dl (rango normal: 108-325), y no presentaba antecedente ni signos en la exploración física de dermatitis atópica ni otra enfermedad cutánea que pudiera justificar el prurito. Además, el déficit de IgA había

sido diagnosticado en la infancia, y el prurito, localizado exclusivamente en el cuero cabelludo, se inició a los 25 años coincidiendo con haber notado plegamientos cutáneos en dicha localización.

Hasta la fecha no hemos encontrado referencias en la literatura de CVG pruriginoso. Por este motivo, basamos el tratamiento de este paciente en el descrito para la disestesia del cuero cabelludo<sup>9</sup>. El uso de antidepresivos orales en pacientes con prurito crónico que no responden a antihistamínicos orales ni tratamientos tópicos está ampliamente reportado. A pesar de que se necesitan ensayos clínicos aleatorizados, la literatura recoge series de casos y ensayos clínicos abiertos en los que estos fármacos han sido eficaces<sup>10</sup>. Nuestro caso se suma a este grupo de pacientes, tratándose de una forma atípica de CVG que cursa con prurito y responde a amitriptilina, algo que no hemos encontrado reportado en la literatura hasta el momento.

### Conflicto de intereses

Los autores declaran no tener ningún conflicto de intereses.

### Bibliografía

1. Diven DG, Tanus T, Raimer SS. *Cutis verticis gyrata*. *Int J Dermatol*. 1991;30:710-2.
2. Romanelli M, Dini V, Miteva M, Romanelli P. Dermal hypertrophies. En: Bologna JL, Jorizzo JL, Schaffer JV, editores. *Dermatology*. Elsevier Saunders; 2012. p. 1621-9.
3. López V, Montesinos E, Jordá E. Primary nonessential *cutis verticis gyrata*. *Actas Dermosifiliogr*. 2011;102:475-6.
4. Santos-Durán JC, Yuste-Chaves M, Martínez-González O, Alonso-San Pablo MT, Sánchez-Estella J. Pachydermoperiostosis (Touraine-Solente-Golé syndrome) Case report. *Actas Dermosifiliogr*. 2007;98:116-20.

5. Ron N, Leung S, Carney E, Gerber A, David KL. A Case of Beare Stevenson Syndrome with Unusual Manifestations. *Am J Case Rep.* 2016;17:254–8.
  6. Kavak A, Yuceer D, Yildirim U, Baykal C, Sarisoy HT. Lipedematous scalp: A rare entity. *J Dermatol.* 2008;35:102–5.
  7. Mishra A, Tehrani H, Hancock K, Duncan C. Management of primary cutis verticis gyrata with tissue expansion and hair-line lowering foreheadplasty. *J Plast Reconstr Aesthetic Surg.* 2010;63:1060–1.
  8. Hsu YJ, Chang YJ, Su LH, Hsu YL. Using novel subcision technique for the treatment of primary essential cutis verticis gyrata. *Int J Dermatol.* 2009;48:307–9.
  9. Shumway NK, Cole E, Fernandez KH. Neurocutaneous disease: Neurocutaneous dysesthesias. *J Am Acad Dermatol.* 2016;74:215–28.
  10. Kouwenhoven TA, van de Kerkhof PCM, Kamsteeg M. Use of oral antidepressants in patients with chronic pruritus: A systematic review. *J Am Acad Dermatol.* 2017;77:1068–73.
- A. Tomás-Velázquez<sup>a,\*</sup>, E. Moreno-Artero<sup>a</sup>, M. Abengózar<sup>b</sup>  
e I. Palacios-Álvarez<sup>a</sup>
- <sup>a</sup> *Departamento de Dermatología Médico-Quirúrgica y Venereología, Clínica Universidad de Navarra, Pamplona, Navarra, España*  
<sup>b</sup> *Departamento de Anatomía Patológica, Clínica Universidad de Navarra, Pamplona, Navarra, España*
- \* Autor para correspondencia.  
*Correo electrónico:* [atomasv@unav.es](mailto:atomasv@unav.es)  
(A. Tomás-Velázquez).
- <https://doi.org/10.1016/j.ad.2018.03.031>  
0001-7310/  
© 2019 AEDV.  
Publicado por Elsevier España, S.L.U. Todos los derechos reservados.