



ACTAS Derma-Sifiliográficas

Full English text available at
www.actasdermo.org



DERMATOSCOPIA PRÁCTICA

Nódulo brillante en la frente de un adulto

A Shiny Nodule on the Forehead of a Man



Un varón de 45 años, sin antecedentes patológicos de interés, consulta por la aparición en los últimos 4 meses de una tumoración en la frente, justo en la línea de implantación capilar. Se trata de un nódulo firme de 8mm eritemato-anaranjado, brillante y totalmente asintomático.

Comentario

Se realizaron 2 aproximaciones dermatoscópicas con luz polarizada: sin contacto y con contacto. Mediante la primera visualización se pudo objetivar un tono general eritemato-rosado intenso, de predominio en la periferia con vascularización prominente que combinaba zonas eritematosas homogéneas con vasos lineales irregulares. En la zona central destacaba un tono eritematoso más pálido-grisáceo y zonas blanco-amarillentas homogéneas con una vascularización menos visible. Mediante el estudio de contacto la lesión adquirió un tono general más apagado, rojo-lechoso, sin prácticamente vascularización. En este destacan aún más las zonas blanco-amarillentas interiores muy bien delimitadas que dibujaban una imagen especular.

Se realizó exéresis de la lesión y el diagnóstico histopatológico fue de pilomatricoma¹⁻³.

El pilomatricoma es una neoplasia aneural benigna que asienta en dermis o tejido celular subcutáneo que deriva de las células inmaduras de la matriz folicular. Aunque habitualmente se presenta antes de los 20 años, existe un segundo pico de incidencia alrededor de la sexta década. Clínicamente se caracteriza por presentarse en forma de nódulo o pápula solitaria en la cabeza, cuello o extremidades superiores, siendo frecuente en zonas de transición entre piel pilosa y piel lampiña. Puede mostrarse con una gran variedad de colores (desde color piel, lesiones eritematosas, violáceas, hasta lesiones muy pigmentadas). Sin embargo, lo más característico del pilomatricoma es su consistencia dura debido a la frecuente calcificación secundaria (figs. 1-4).

Al tratarse de un tumor benigno, que además aparece de forma frecuente en niños, es interesante poder llegar a su diagnóstico mediante pruebas no invasivas. En los últimos años han sido descritos los hallazgos dermatoscópicos que, aunque no son específicos, sí nos pueden ayudar a realizar un

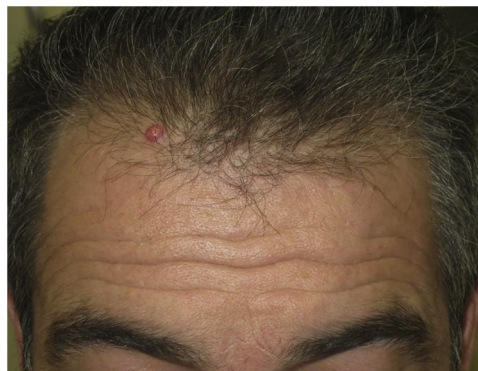

Figura 1 Tumoración de 4 meses de evolución en la línea de implantación capilar de un adulto.

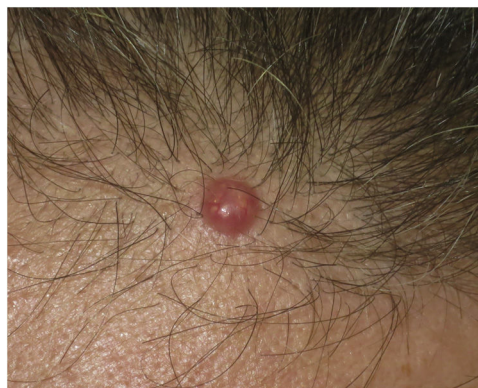

Figura 2 Nódulo firme eritemato-rosado brillante muy bien delimitado de 8mm de diámetro.

diagnóstico de sospecha. Los hallazgos dermatoscópicos más frecuentes son las estructuras vasculares. Es muy frecuente encontrar zonas rojizas homogéneas, vasos lineales irregulares y *hairpin vessels*, que corresponderían a la importante proliferación vascular dérmica. Sin embargo, los hallazgos más relevantes son, sin duda, las estructuras blanquecinas irregulares (incluyendo proyecciones blancas) que suelen ser llamativas por presentarse de forma bien definida

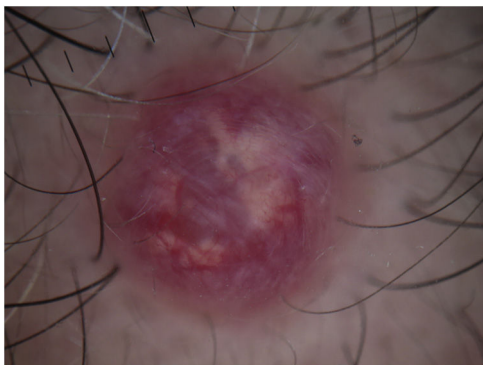


Figura 3 Dermatoscopia que alterna tonalidades eritematosas intensas en la periferia con vascularización prominente y zonas blanquecinas irregulares en el centro.

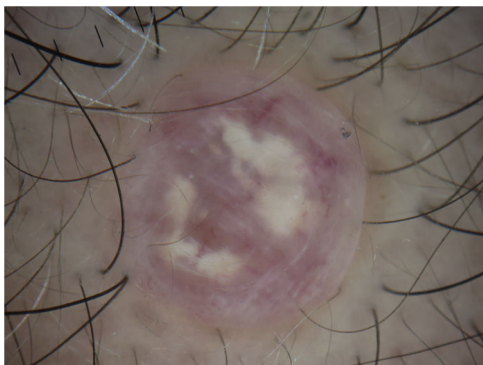

Figura 4 Mediante el estudio dermatoscópico de contacto prácticamente desaparece el componente vascular tan notable y predominan las estructuras blanco-grisáceas sobre un fondo rosado pálido.

y de un color intenso. Estas estructuras corresponden histológicamente a las zonas de calcificaciones, tan típicas de este tumor. Además, también se puede observar ulceración o estructuras gris-azuladas en un porcentaje menor de los casos. En conclusión, la combinación de un patrón vascular prominente con zonas rojizas homogéneas y vasos lineales irregulares con estructuras blanco-grisáceas intensas nos debería hacer plantearnos el diagnóstico de pilomatricoma.

Conflicto de intereses

Los autores declaran no tener ningún conflicto de intereses.

Bibliografía

1. Zaballos P, Llambrich A, Puig S, Malvehy J. Dermoscopic findings of pilomatricomas. *Dermatology*. 2008;217:225–30.
2. Ayhan E, Ertugay O, Gundogdu R. Three different dermoscopic view of three new cases with pilomatricoma. *Int J Trichology*. 2014;6:21–2.
3. Wolff CR, Brehmer F, Lockmann A, Hofmann L, Brauns B, Schön MP, et al. Rapidly growing blue-red nodule of the cheek of a 4-year-old boy. Pilomatricoma. *J Dtsch Dermatol Ges*. 2014;12.

J.F. Mir-Bonafé*, J. Dalmau y E. Rozas-Muñoz

Servicio de Dermatología, Hospital de la Santa Creu i Sant Pau, Barcelona, España

* Autor para correspondencia.

Correo electrónico: jmirb@santpau.cat (J.F. Mir-Bonafé).