



ACTAS Derma-Sifiliográficas

Full English text available at
www.actasdermo.org



E-IMÁGENES EN DERMATOLOGÍA

Melanosis vulvar extensa

Extensive Vulvar Melanosis

P. García-Montero*, L. Padilla-España y J. Bosco Repiso-Jiménez



Departamento de Dermatología, Hospital Costa del Sol, Marbella, Málaga, España

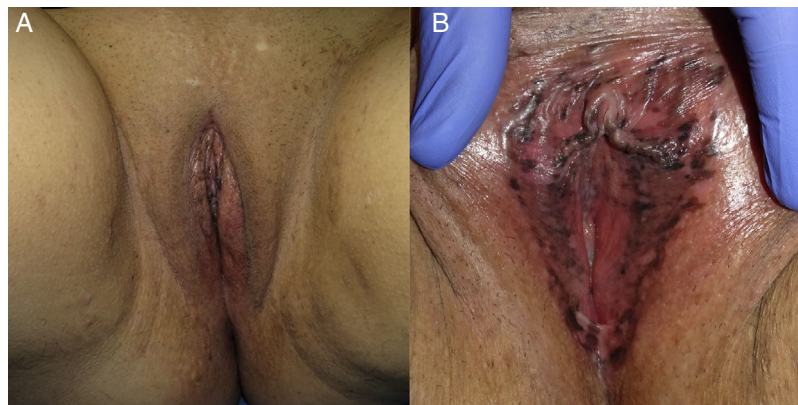


Figura 1

Mujer de 40 años, sin antecedentes médicos de interés, que consultó por lesiones genitales asintomáticas que habían sido advertidas por su pareja, sin poder precisar tiempo de evolución. La exploración puso de manifiesto unos genitales externos sin alteraciones (fig. 1 A) y múltiples máculas de bordes irregulares y colores marrón, gris y negro que afectaban de forma extensa a cara interna de labios mayores, labios menores e introito vaginal (fig. 1 B). Con la ayuda de un espéculo se descartaron lesiones internas, siendo el resto de la exploración física normal. Se realizaron 3 biopsias en diferentes localizaciones que permitieron descartar malignidad, y confirmaron el diagnóstico de melanosis vulvar

extensa. La melanosis vulvar es una entidad infrecuente que supone el 68% de las alteraciones pigmentarias vulvares en mujeres en edad reproductiva. Su etiología es desconocida, habiéndose relacionado con el embarazo, los anticonceptivos orales, el liquen escleroso y la infección por el virus del papiloma humano. Suele presentarse como una o múltiples máculas oscuras de bordes mal definidos y predilección por las superficies mucosas. El estudio histológico resulta obligado para descartar melanoma y no parece existir un mayor riesgo de desarrollo del mismo en estos pacientes, recomendándose no obstante un seguimiento clínico y fotográfico periódico.

* Autor para correspondencia.
Correo electrónico: garciamonteropablo@gmail.com
(P. García-Montero).