

Terapia fotodinámica en el tratamiento de la leishmaniasis cutánea



Photodynamic Therapy in the Treatment of Cutaneous Leishmaniasis

Sr. Director:

Las leishmaniasis constituyen un grupo de enfermedades producidas por la infección de protozoos del género *Leishmania*. Afecta a millones de personas, siendo endémica en la cuenca mediterránea, en el norte de África, Oriente Medio, la India y América Central y del Sur. Dependiendo de la especie implicada y de la inmunidad del paciente se distinguen 3 variantes clínicas: forma cutánea restringida a la piel; mucocutánea, afecta a piel y mucosas, y visceral, que afecta a órganos del sistema reticuloendotelial. Se estima que un 75% de los nuevos casos corresponden a formas cutáneas y aunque es posible la resolución espontánea, son frecuentes las cicatrices cribiformes y desfigurantes, por lo que la elección del tratamiento puede ser determinante¹.

Niño de 10 años de edad, natural de Marruecos y residente en España desde hacía 2 meses; consultó por una lesión asintomática localizada en el párpado de 3 meses de evolución. Conservaba buen estado general sin clínica sistémica. En la exploración se observó en el párpado inferior izquierdo una placa eritematosa, ovalada, de bordes ligeramente infiltrados con una costra central firmemente adherida; en el antebrazo izquierdo presentaba una lesión de aspecto similar (fig. 1 A y B). La apariencia de ambas lesiones localizadas en zonas descubiertas en un paciente procedente de un área endémica en *Leishmania* sugirió el diagnóstico de leishmaniasis cutánea (LC). El examen microscópico del frotis con tinción de Riu confirmó el diagnóstico mostrando macrófagos con presencia de amastigotes en su interior (fig. 2); la especie caracterizada mediante PCR fue *Leishmania major* (técnica solicitada al Centro Nacional de Microbiología, Instituto de Salud Carlos III).

Tras valorar las opciones disponibles, iniciamos tratamiento con terapia fotodinámica (TFD) utilizando metilaminolevulinato como fotosensibilizante. Antes de cada sesión eliminamos la costra y aplicamos el fotosensibilizante en las lesiones y en 5 mm de piel perilesional, cubriéndolas con apósito oclusivo protector de luz durante 3 h. Para

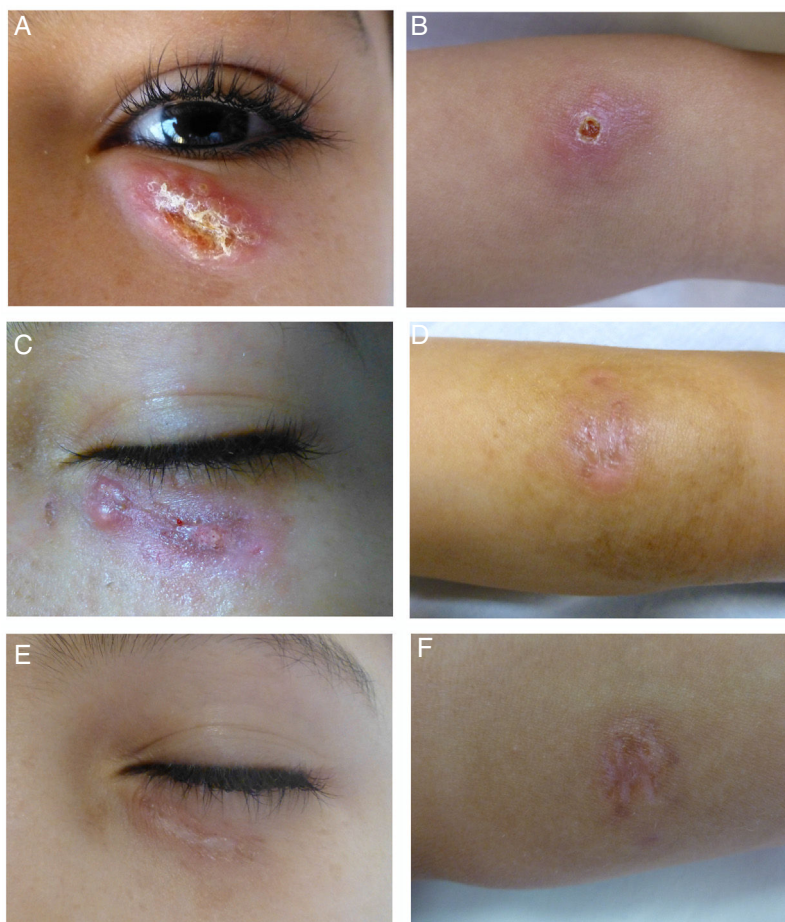

Figura 1 Aspecto clínico de las lesiones producidas por *Leishmania major*. A-B) Antes de iniciar el tratamiento: placa de tonalidad eritematosa, ovalada, de bordes ligeramente infiltrados con presencia de una costra central localizada en el párpado inferior y en el antebrazo izquierdo. C-D) Respuesta clínica tras 4 sesiones de TFD. E-F) A los 3 meses de haber finalizado el tratamiento.

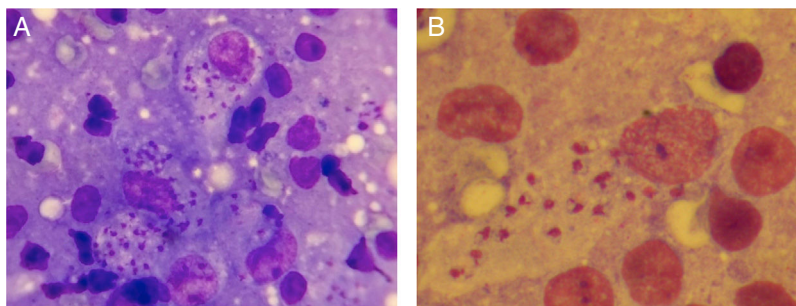


Figura 2 Estudio microscópico del frotis obtenido mediante el raspado del borde de la lesión del párpado. A) Macrófagos con amastigotes de *Leishmania major* (tinción de Riu, 400×). B) Mayor aumento (tinción de Riu 1.000×).

la irradiación se empleó luz roja visible (Aktilite® CL128, Galderma, Lausana, Suiza) con espectro de pico de banda estrecha de 630 nm y energía total de 37 J/cm² (70-100 mW/cm²). Se protegió el globo ocular mediante conchas protectoras oculares (Spectraview Shield, Sperian®, Honeywell, Morristown, EE. UU.); se ajustaron próximas al borde libre del párpado, permitiendo así una distancia de 3 mm hasta el margen superior de la lesión. El procedimiento se repitió semanalmente hasta observar tras la sesión 7 curación clínica completa adquiriendo la lesión un aspecto residual, momento en el cual se interrumpió la TFD. A los 3 meses de finalizar el tratamiento presentaba una cicatriz superficial hipopigmentada (fig. 1 C-F). Como efecto adverso, destacó la presencia de dolor leve-moderado, bien tolerado tras realizar pausas en la iluminación y aplicar aire frío.

La elección del tratamiento en la LC representa un reto ante la escasa evidencia disponible que analice riesgos-beneficios y, aunque existen diferentes guías, no existe un consenso internacional. La Sociedad Americana de Enfermedades Infecciosas establece unos criterios clínicos con el objetivo de identificar aquellos casos de peor pronóstico (tabla 1). Una vez establecido el grupo de riesgo, se sugieren tratamientos sistémicos para formas complicadas y alternativas terapéuticas tópicos, para formas no complicadas². Si siguiésemos estrictamente estos criterios, la lesión de nuestro paciente, por su localización facial, sería subsidiaria de tratamiento sistémico como la miltefosina, azoles, antimoniales pentavalentes, anfotericina B o pen-

tamidina, todos ellos con potenciales efectos adversos de diversa consideración³. Tras valorar a nuestro paciente en su conjunto: edad pediátrica, 2 lesiones aisladas y sin cumplimiento de otros criterios de forma complicada excepto la localización facial, descartamos de inicio la terapia sistémica. Entre los tratamientos no sistémicos se encuentran los antimoniales intralesionales (con contraindicación relativa en párpados y zonas acras), la paramomicina y la TFD.

La TFD tiene indicación en ficha técnica para tratamiento de queratosis actínicas, enfermedad de Bowen y determinados carcinomas basocelulares⁴. En los últimos años se ha probado su uso en infecciones cutáneas resistentes a tratamientos convencionales^{5,6}. La capacidad germicida de las porfirinas fue descrita en 1988, empleando hematoporfirina y menadiona se observó que los parásitos de *Leishmania* desaparecían de los macrófagos⁷. Estas bases permitieron que en 2003 se describiese por primera vez el uso de TFD utilizando ácido aminolevulínico en el tratamiento de la LC; una paciente con múltiples lesiones fue su propio control usando paramomicina tópica en 5 lesiones y TFD en otras 5, obteniéndose mejores resultados, en menos tiempo y con confirmación histológica de curación con la TFD⁸. En 2008 se publica el primer ensayo clínico aleatorizado que compara la eficacia de TFD frente a paramomicina, todos los pacientes tratados con TFD mejoraron, más del 90% de forma completa⁹. Aunque la tolerancia al dolor de nuestro paciente fue aceptable, una mejoría se obtendría utilizando luz de día como fuente de luz; en 2015 se propuso como

Tabla 1 Características clínicas de leishmaniasis cutáneas susceptibles de modificar el manejo terapéutico²

Formas no complicadas	Formas complicadas
Infección por especies no asociadas a afectación de mucosas	Infección por especies de <i>Leishmania</i> asociadas a afectación de mucosas
No afectación de mucosas	Nódulos subcutáneos
Ausencia de características de leishmaniasis cutánea complicada	Adenopatía locorregional de gran tamaño
Una o pocas lesiones	Más de 4 lesiones de más de 1 cm
Pequeña lesión (diámetro < 1 cm)	Lesión individual mayor de 5 cm
Localización accesible para tratamientos tópicos	Localización o tamaño no candidato a tratamiento local
Localización no estéticamente importante	Lesiones en cara (incluidas orejas, párpados y labios), dedos de las manos, dedo gordo del pie o genitales
Individuo inmunocompetente	Inmunosupresión
Lesión que se resuelve sin tratamiento	Fallo de la terapia tópica tras 2-3 meses después de haber iniciado el tratamiento

alternativa cuando no se dispone de infraestructuras para realizar TFD convencional, además de posibilitar regímenes de autoadministración y disminuir el dolor¹⁰.

Como conclusión, la TFD es una técnica segura, poco cruenta, que no genera resistencias y que ha alcanzado tasas de curación completa con cicatrices residuales no deprimidas y resultados estéticos óptimos a largo plazo. Este hecho la convierte en una alternativa eficaz en el tratamiento de la LC a considerar en nuestra práctica clínica.

Conflicto de intereses

Los autores declaran no tener ningún conflicto de intereses.

Bibliografía

1. Unger A, O'Neal S, Machado PR, Guimarães LH, Morgan DJ, Schrieffer A, et al. Association of treatment of American cutaneous leishmaniasis prior to ulcer development with high rate of failure in northeastern Brazil. *Am J Trop Med Hyg.* 2009;80:574–9.
2. Aronson N, Herwaldt BL, Libman M, Pearson R, Lopez-Velez R, Weina P, et al. Diagnosis and treatment of leishmaniasis: Clinical practice guidelines by the Infectious Diseases Society of America (IDSA) and the American Society of Tropical Medicine and Hygiene (ASTMH). *Clin Infect Dis.* 2016;63:e202–64.
3. González U, Pinart M, Reveiz L, Alvar J. Interventions for Old World cutaneous leishmaniasis. *Cochrane Database Syst Rev.* 2008, <http://dx.doi.org/10.1002/14651858.CD005067.pub3>. CD005067.
4. Morton CA, Szeimies RM, Sidoroff A, Wennberg AM, Basset-Seguín N, Calzavara-Pinton P, et al. Guidelines on topical photodynamic therapy. *European Dermatology Forum.* 2017 [consultado 29 Jun 2017]. Disponible en: <http://www.euroderm.org/edf/index.php/edf-guidelines/category/5-guidelines-miscellaneous>
5. Jori G, Fabris C, Soncin M, Ferro S, Coppellotti O, Dei D, et al. Photodynamic therapy in the treatment of microbial infections: Basic principles and perspective applications. *Lasers Surg Med.* 2006;38:468–81.
6. Morton C, Szeimies RM, Sidoroff A, Wennberg AM, Basset-Seguín N, Calzavara-Pinton P, et al. European dermatology forum guidelines on topical photodynamic therapy. *Eur J Dermatol.* 2015;25:296–311.
7. Abok K, Cadenas E, Brunk U. An experimental model system for leishmaniasis. Effects of porphyrin-compounds and menadione on *Leishmania* parasites engulfed by cultured macrophages. *APMIS.* 1988;96:543–51.
8. Gardlo K, Horská Z, Enk CD, Rauch L, Megahed M, Ruzicka T, et al. Treatment of cutaneous leishmaniasis by photodynamic therapy. *J Am Acad Dermatol.* 2003;48:893–6.
9. Asilian A, Davami M. Comparison between the efficacy of photodynamic therapy and topical paromomycin in the treatment of Old World cutaneous leishmaniasis: A placebo-controlled, randomized clinical trial. *Clin Exp Dermatol.* 2006;31:634–7.
10. Enk CD, Nasereddin A, Alper R, Dan-Goor M, Jaffe CL, Wulf HC. Cutaneous leishmaniasis responds to daylight-activated photodynamic therapy: Proof of concept for a novel self-administered therapeutic modality. *Br J Dermatol.* 2015;172:1364–70.

L. Sainz-Gaspar^{a,*}, E. Rosón^a, J. Llovo^b
y H. Vázquez-Veiga^a

^a Servicio de Dermatología, Complejo Hospitalario Universitario, Santiago de Compostela, La Coruña, España

^b Servicio de Microbiología y Parasitología, Complejo Hospitalario Universitario, Santiago de Compostela, La Coruña, España

* Autor para correspondencia.

Correo electrónico: laurasainzgaspar@gmail.com
(L. Sainz-Gaspar).

<https://doi.org/10.1016/j.ad.2018.02.018>
0001-7310/

© 2018 AEDV.

Publicado por Elsevier España, S.L.U. Todos los derechos reservados.

Utilidad del diltiazem tópico al 2% en la condrodermatitis nodular del hélix: descripción de 2 casos



Usefulness of 2% Topical Diltiazem in Chondrodermatitis Nodularis Helicis: A Report of 2 Cases

Sr. Director:

La condrodermatitis nodular del hélix (CNH) es una enfermedad inflamatoria benigna que afecta a la piel y al cartilago del hélix y con menor frecuencia el antehélix, siendo común encontrarse con pacientes que refieren un dolor intenso al apoyar la zona afectada, requiriéndose una solución. La etiología es desconocida, aunque se ha postulado que podría producirse por una disminución del flujo sanguíneo local debido a periodos prolongados de presión sobre el cartilago

auricular y pericondrio, en una región anatómica con escaso tejido celular subcutáneo que sirva de protección. Una vez instaurada la isquemia tendría lugar una eliminación transepitelial del material degenerado, de ahí que muchos autores consideren la CNH un tipo de dermatosis perforante¹. El daño actínico crónico, la exposición a bajas temperaturas, o los traumatismos locales repetidos, representarían diversos factores de riesgo². El tratamiento de la CNH supone a menudo todo un reto, habiéndose descrito varias opciones terapéuticas con tasas de curación variables. En el presente artículo describimos 2 casos de CNH tratados con éxito con diltiazem tópico al 2%, una opción terapéutica no descrita hasta la fecha.

El primer caso hace referencia a un hombre de 74 años que acudió a consulta por un nódulo eritematoso con ulceración central en el antehélix izquierdo, doloroso al tacto, de 4 meses de evolución (fig. 1A). El segundo caso afectaba a un hombre de 46 años, con antecedentes de infección crónica por virus de la hepatitis C y adicción a drogas por vía parenteral, que consultó por un nódulo con importante ulceración en antehélix derecho, intensamente doloroso, de 6 meses