

el seguimiento^{1,3}, que se suele recomendar cada 6 meses en los pacientes que permanecen asintomáticos³, con exploración física completa, hemograma, bioquímica y ecografía abdominal; además de radiografía de tórax anuales, durante al menos los 3 primeros años³. La biopsia de médula ósea debería realizarse si se sospecha infiltración, aunque algunos autores la recomiendan de rutina¹.

El tratamiento óptimo de la HCL en el adulto, al ser tan infrecuente, no está establecido. Los pacientes con HCL limitada, con compromiso de un solo órgano o sistema, presenta buen pronóstico^{3,6}, pero es recomendable un seguimiento estrecho en todos los casos^{3,10}. Se puede realizar tratamiento local (cirugía, corticoides tópicos e infiltración de corticoides); en el caso de lesiones múltiples, ulceradas o resistentes se suele emplear corticoides sistémicos, fototerapia, radioterapia, interferón y diversos esquemas de quimioterapia^{6,9}. Se sugirió que la ulceración de las lesiones puede influir en el pronóstico, aunque hasta ahora existen resultados contradictorios¹.

Conflicto de intereses

Los autores declaran no tener ningún conflicto de intereses.

Agradecimientos

Al Dr. Juan Luis Santiago Sánchez-Mateos, y a la Dra. Claudia Ramos-Rodríguez, por su colaboración en este trabajo.

Bibliografía

1. Edelbroek JR, Vermeer MH, Jansen PM, Stoof TJ, van der Linden MM, Horváth B, et al. Langerhans cell histiocytosis first presenting in the skin in adults: Frequent association with a second haematological malignancy. *Br J Dermatol*. 2012;167:1287–94.
2. Guyot-Goubin A, Donadieu J, Barkaoui M, Bellec S, Thomas C, Clavel J. Descriptive epidemiology of childhood Langerhans cell histiocytosis in France, 2000-2004. *Pediatr Blood Cancer*. 2008;1:3–4.

3. Girschikofsky M, Arico M, Castillo D, Chu A, Doberauer C, Fichter J, et al., Management of adult patients with Langerhans cell histiocytosis: Recommendations from a expert panel on behalf of Euro-Histio-Net. *Orphanet J Rare Dis*. 2013;14:72.
4. Emile JF, Abla O, Fraïtag S, Horne A, Haroche J, Donadieu J, et al., Histiocyte Society. Revised classification of histiocytoses and neoplasms of the macrophage-dendritic cell lineages. *Blood*. 2016;127:2672–81.
5. Lian C, Lu Y, Shen S. Langerhans cell histiocytosis in adults: A case report and review of the literature. *Oncotarget*. 2016;7:18678–83.
6. Martínez-Ortiz F, Muñoz Sánchez-Reyes MD. Self-limiting cutaneous Langerhans cells histiocytosis in an adult. A case report and a review of the literature. *Rev Esp Patol*. 2015;48:57–60.
7. Badalian-Very G, Vergilio JA, Fleming M, Rollins BJ. Pathogenesis of Langerhans cell histiocytosis. *Annu Rev Pathol*. 2013;8:1–20.
8. Arico M, Girschikofsky M, Génereau T, Klersy C, McClain K, Grois N, et al. Langerhans cell histiocytosis in adults. Report from the International Registry of the Histiocyte Society. *Eur J Cancer*. 2003;39:2341–8.
9. De Menthon M, Meignin V, Mahr A, Tazi A. Adult Langerhans cell histiocytosis. *Presse Med*. 2017;46:55–69.
10. Ruiz-Villaverde R, Galán-Gutierrez M, Ramos-Pleguezuelos F, Martínez de Victoria JM. Erythroderma as an initial presentation of Langerhans cell histiocytosis involving the sinus. *Actas Dermosifiliogr*. 2014;105:630–2.

M.A. Flores-Terry^{a,*}, J.L. Sanz-Trenado^b, M. García-Arpa^a y M.P. Cortina-de la Calle^a

^a Servicio de Dermatología, Hospital General Universitario de Ciudad Real, Ciudad Real, España

^b Servicio de Anatomía Patológica, Hospital General Universitario de Ciudad Real, Ciudad Real, España

* Autor para correspondencia.

Correo electrónico: miguelterry85@hotmail.com (M.A. Flores-Terry).

<https://doi.org/10.1016/j.ad.2017.12.015>

0001-7310/

© 2018 AEDV.

Publicado por Elsevier España, S.L.U. Todos los derechos reservados.

Psoriasis ungueal tratada con certolizumab pegol en pacientes con artritis psoriásica: conclusión preliminar



Nail Psoriasis Treated With Certolizumab Pegol in Patients With Psoriatic Arthritis: Preliminary Observation

Sr. Director:

La psoriasis ungueal es un hallazgo frecuente en los pacientes con psoriasis. Su presencia puede ser señal de una forma grave de la enfermedad y debe ser tenida en cuenta cuando

se elija un tratamiento encaminado a reducir el dolor, la incapacidad funcional y el estrés emocional. Se calcula que alrededor del 90% de los pacientes psoriásicos desarrollarán psoriasis ungueal a lo largo de su vida, si bien es raro en la población pediátrica (prevalencia del 7-13%)¹.

La psoriasis ungueal puede tener un alto impacto sobre la calidad de vida de los pacientes, causando dolor intenso o incapacidad para coger objetos pequeños o realizar movimientos finos. A continuación presentamos nuestra experiencia con 8 pacientes (4 varones y 4 mujeres), media de edad 59,8 ± 8 años, con artritis psoriásica (AP) y daño grave en las uñas, tratados con certolizumab pegol (CZP) en monoterapia siguiendo la dosificación estándar de 400 mg en las semanas 0, 2 y 4, seguido de 200 mg cada 2 semanas. El CZP es un inhibidor del factor de necrosis tumoral alfa (TNF-α) formado por el fragmento Fab' humanizado. En el 2009 se aprobó su utilización en Europa para el

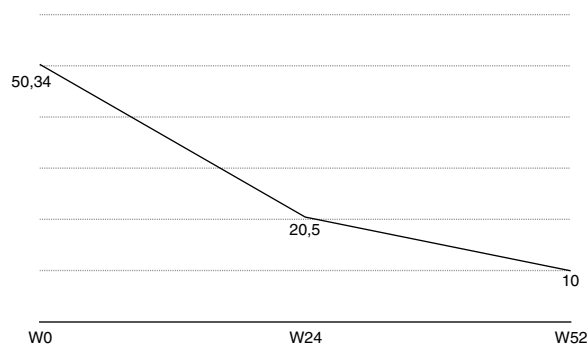


Figura 1 Gráfico NAPSÍ.

tratamiento de la AP activa en adultos, cuando existía respuesta inadecuada o contraindicación de fármacos antirreumáticos modificadores de la enfermedad (FAME). El objetivo del presente estudio, aunque realizado sobre una

población pequeña, fue evaluar la eficacia y seguridad del CZP en el tratamiento de la psoriasis ungueal. Los criterios de inclusión fueron: edad > 18 años con diagnóstico clínico e instrumental (ultrasonidos y/o resonancia magnética nuclear [RMN]) de psoriasis ungueal y AP de más de 6 meses, que no responden o que bien tienen contraindicados los FAME convencionales, incluidos el metotrexato, azatioprina o leflunomida. También se incluyeron pacientes tratados previamente con otros fármacos biológicos (anti-TNF α y/o anti-IL12/23). La evaluación de los pacientes se realizó usando el índice de gravedad de psoriasis ungueal (Nail Psoriasis Severity Index [NAPSÍ]), spA-HAQ, DLQI y una puntuación de actividad de la enfermedad calculada en 44 articulaciones (DAS-44) correlacionada con la velocidad de sedimentación globular (VSG) durante la primera hora (DAS44-ESR) en las semanas 0, 24 y 52². Además, con el fin de realizar una evaluación objetiva de la enfermedad, las uñas fueron fotografiadas en cada visita. NAPSÍ mejoró de 50,34

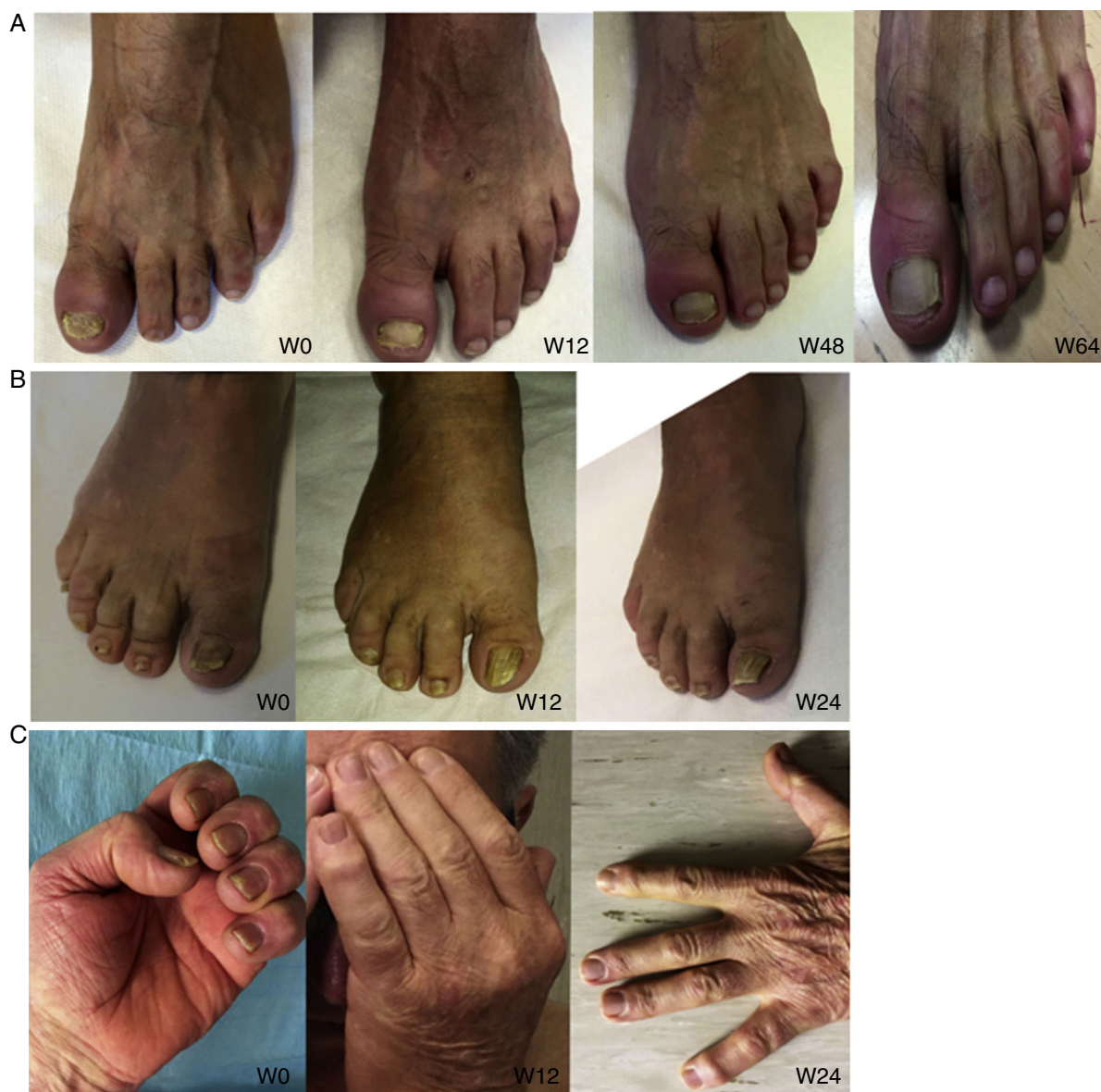

Figura 2 Blanqueamiento de las características comunes de la psoriasis ungueal en 3 pacientes diferentes.

(línea base) a 20,5 (W24) con una reducción adicional a 10 (W52) (figs. 1 y 2). En pacientes afectados por AP, la mejoría de DAS44-ESR disminuyó de $4,4 \pm 0,6$ (basal) a una media de $1,9 \pm 0,5$ semana 24 a $0,7 \pm 0,5$ (semana 52). El DLQI mejoró de una media de 26 (línea de base) a una media de 8 (semana 24) a una media de 5 (semana 52). El SpA-HAQ se redujo de la media de 1,65 (basal) a una media de 0,75 (semana 24) a una media de 0,35 en la semana 52. Observamos, incluso no siendo un objetivo de nuestro estudio, una caída en la puntuación PASI media de $5,1 \pm 5,7$ (basal) a $0,8 \pm 1,2$ (semana 24) manteniendo los mismos valores en la semana 52. El inicio de la respuesta en la psoriasis ungueal fue evidente después 4 dosis (semana 8). La mejoría de las uñas continuó hasta la semana 24 en los pacientes inscritos, prolongándose hasta el primer año (semana 52) de tratamiento.

Todos estos resultados, tomados en conjunto, muestran cómo el CZP mejora a lo largo de un año las manifestaciones clínicas de la psoriasis, constituyendo una alternativa terapéutica segura y bien tolerada para el tratamiento de la psoriasis ungueal recalcitrante. La eficacia y la seguridad del CZP en la AP y la psoriasis ungueal ha sido analizada en el estudio RAPID-PsA. Se trata de un estudio fase 3, multicéntrico, randomizado cada 2 y cada 4 semanas (200 mg [Q2W] y 400 mg [Q4W], respectivamente), doble ciego y controlado con placebo que evalúa los efectos del CZP sobre los signos y los síntomas de la AP a lo largo de 24 semanas. Los resultados a las 24 semanas en pacientes con una enfermedad ungueal de inicio del 73,3% fueron los siguientes: reducción en el mNAPSI en el grupo Q2W de $-1,6$ y de $-2,0$ en el grupo Q4W frente a $-1,1$ grupo placebo ($p = 0,003$ y $p < 0,001$, respectivamente)³. Nuestro resultado es coherente con otros datos publicados que muestran la notable y

rápida efectividad de CZP en el tratamiento de la enfermedad de uñas psoriásicas.

Conflicto de intereses

Los autores declaran no tener ningún conflicto de intereses.

Bibliografía

1. Jiaravuthisan M, Sasseville D, Vender R, Murphy F, Muhn C. Psoriasis of the nail: Anatomy, pathology, clinical presentation, and a review of the literature on therapy. *J Am Acad Dermatol.* 2007;57:1–27.
2. Rich P, Scher R. Nail psoriasis severity index: A useful tool for evaluation of nail psoriasis. *J Am Acad Dermatol.* 2003;49:206–12.
3. Mease P, Fleischmann R, Deodhar A, Wollenhaupt J, Khraishi M, Kielar D, et al. Effect of certolizumab pegol on signs and symptoms in patients with psoriatic arthritis: 24-week results of a Phase 3 double-blind randomised placebo-controlled study (RAPID-PsA). *ARD.* 2013;73:48–55.

M. Mazzeo*, A. Dattola, M.V. Cannizzaro y L. Bianchi

Departamento de Dermatología, Universidad de Roma «Tor Vergata», Roma, Italia

* Autor para correspondencia.

Correo electrónico: mauromazzeo@hotmail.it (M. Mazzeo).

<https://doi.org/10.1016/j.ad.2018.02.010>

0001-7310/

© 2018 AEDV.

Publicado por Elsevier España, S.L.U. Todos los derechos reservados.

Leishmaniasis cutánea de presentación inusual. Papel de la ecografía cutánea



An Unusual Presentation of Cutaneous Leishmaniasis: The Role of Skin Ultrasound

Sr. Director:

La leishmaniasis cutánea (LC) se manifiesta como una pápula o nódulo en la zona de la picadura del mosquito portador de la parasitosis. Estas lesiones tienden a crecer y formar una placa bien delimitada, con un borde violáceo sobrelevado que puede ulcerarse, con aparición posterior de una costra. Sin embargo, existen formas de presentación atípicas, cada vez más frecuentes, que suponen un reto diagnóstico.

El diagnóstico se basa en los hallazgos histopatológicos y/o microbiológicos (un resultado positivo para la PCR en tejido/sangre). Sin embargo, la ecografía cutánea puede ser útil como técnica complementaria para el diagnóstico, pero sobre todo, como herramienta para monitorizar la respuesta al tratamiento en pacientes con LC.

Presentamos los casos de 2 pacientes con LC de presentación inusual de tipo erisipeloides y destacamos los hallazgos ecográficos encontrados.

Caso clínico 1

Varón de 62 años, con antecedentes personales de porfiria hepatocutánea tarda que consultó por presentar una lesión extensa, que ocupaba gran parte de cara externa de hombro y región proximal del brazo izquierdo, supurativa en ocasiones, de 2 meses de evolución. Ante el diagnóstico de sospecha de celulitis había realizado tratamiento con múltiples antibióticos orales, sin mejoría. A la exploración se apreciaba en las localizaciones previamente descritas una placa eritematosa de bordes mal definidos, indurada, caliente al tacto, de aproximadamente 9×7 cm (fig. 1a). El estudio histopatológico reveló una dermatitis granulomatosa no necrosante con leishmaniasis en el citoplasma de los histiocitos. Para ayudar a delimitar la lesión se realizó una ecografía cutánea (marca SonoScape®, sonda lineal de 15 MHz) que mostró un engrosamiento difuso en la dermis de la zona afectada (fig. 1b). Debido al tamaño de la lesión se decidió tratamiento con anfotericina B iv, a dosis