

Mastocitosis asociada a trombocitemia esencial



Mastocytosis With Associated Essential Thrombocythemia

Sr. Director:

La mastocitosis cutánea máculo-papulosa, anteriormente denominada urticaria pigmentosa, es la expresión cutánea más frecuente de la mastocitosis sistémica indolente en adultos. Habitualmente no precisa tratamiento específico¹. Sin embargo, la mastocitosis sistémica puede asociarse a otras neoplasias hematológicas². Presentamos el caso de una paciente con mastocitosis sistémica indolente que durante el seguimiento clínico desarrolló una trombocitemia esencial.

Una mujer de 70 años, sin antecedentes de interés salvo dislipemia, fue remitida al servicio de dermatología en 2005 por pápulas marrónáceas de 3-5 mm en las extremidades y el escote, que habían aparecido progresivamente durante los últimos 5 años (fig. 1). A la exploración presentaba signo de Darier. No tenía prurito ni sintomatología asociada a la degranulación de mastocitos. La biopsia cutánea mostró una proliferación de mastocitos en la dermis superficial. La radiografía seriada ósea y la ecografía abdominal fueron normales. El hemograma y la bioquímica sérica fueron también normales, excepto los niveles de triptasa (124 $\mu\text{g/l}$; normal < 11,4 $\mu\text{g/l}$). La paciente fue remitida al servicio de hematología y se practicó aspirado medular que mostró la presencia de mastocitos atípicos compatible con mastocitosis sistémica (la citometría de flujo detectó el 0,2% de mastocitos, el 100% con fenotipo patológico CD2/CD25+). Se detectó mediante PCR la presencia de la mutación D816V de c-kit. Con el diagnóstico de mastocitosis sistémica indolente fue remitida de nuevo al servicio de dermatología sin tratamiento alguno. Desde el año 2010 la determinación del número de plaquetas aumentó paulatinamente hasta

741 $\times 10^9/l$ en 2013 y la paciente fue remitida de nuevo al servicio de hematología para estudio de trombocitosis. En este momento se realizó el diagnóstico de mastocitosis asociada a neoplasia mieloproliferativa tipo trombocitemia esencial. Se inició tratamiento con hidroxiurea 500 mg por vía oral 3 días por semana y clopidogrel 75 mg por vía oral cada 48 h. La paciente sigue sin presentar sintomatología asociada a degranulación de mastocitos. Las lesiones de los brazos y el escote han remitido paulatinamente y persisten solamente algunas lesiones en los muslos. Las cifras de plaquetas se mantienen por debajo de 700 $\times 10^9/l$ y los niveles de triptasa sérica alrededor de 100 $\mu\text{g/l}$.

La mastocitosis sistémica se clasifica en mastocitosis indolente, quiescente (*smoldering*), agresiva, asociada a otra hemopatía clonal no mastocitaria, la leucemia mastocitaria y el sarcoma mastocitario³. La forma más frecuente es la mastocitosis sistémica indolente, pero no suele producir sintomatología derivada de la infiltración por mastocitos y no precisa tratamiento citorreductor¹. La segunda forma en frecuencia es la mastocitosis sistémica asociada a enfermedad hematológica que representa entre el 21 y el 44% de los casos de mastocitosis sistémica². Las enfermedades hematológicas asociadas con mayor frecuencia son los síndromes mieloproliferativos en el 45% de los casos, la leucemia mielomonocítica crónica en el 29%, los síndromes mielodisplásicos en el 23% y la leucemia aguda en el 3%². Dentro de los síndromes mieloproliferativos se encuentra la trombocitemia esencial. La asociación de mastocitosis sistémica con trombocitemia esencial es muy poco frecuente. En una serie de 123 pacientes con mastocitosis sistémica y enfermedad hematológica asociada, únicamente 6 casos correspondieron a trombocitemia esencial². Aparte de estos 6 casos, solamente hemos encontrado en la literatura algunos casos aislados que describen la asociación entre mastocitosis máculo-papulosa y trombocitemia esencial⁴⁻¹⁰.

Aunque la relación fisiopatológica entre la proliferación de mastocitos y la neoplasia hematológica asociada no esté bien establecida, algunos estudios de distribución de linajes de la mutación D816V de c-kit sugieren la existencia

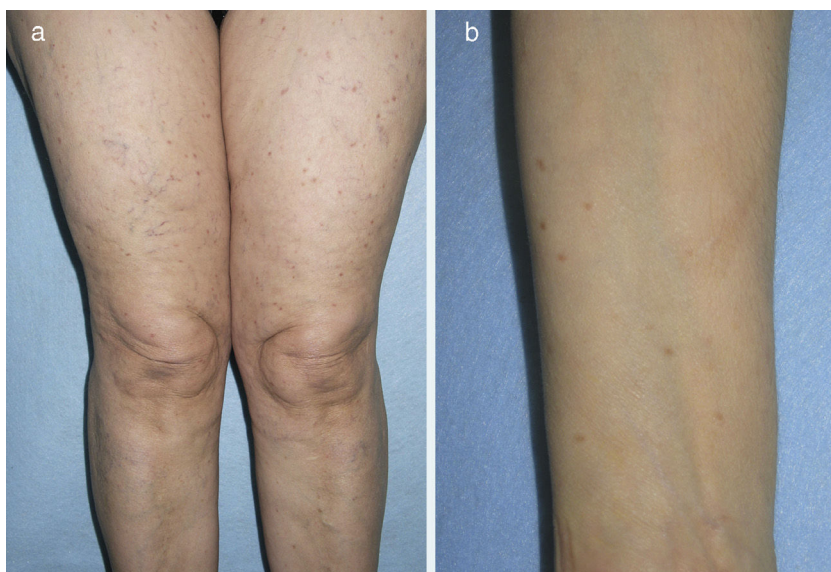


Figura 1 Aspecto clínico de las lesiones de mastocitosis máculo-papulosa en los muslos (a) y en el antebrazo (b).

de una célula madre hematopoyética pluripotencial común en la mayoría de los pacientes². Sin embargo, es posible que en algunos casos los 2 trastornos hematológicos clonales puedan desarrollarse de forma coincidente en un mismo paciente².

Al hablar de mastocitosis sistémica habitualmente pensamos únicamente en la infiltración asintomática de mastocitos en la médula ósea o en las poco frecuentes formas agresivas de mastocitosis. Sin embargo no hay que olvidar la posible asociación con otras neoplasias hematológicas, como por ejemplo la trombocitemia esencial que desarrolló nuestra paciente. El pronóstico de la mastocitosis indolente asociada a hemopatía clonal no mastocitaria dependerá del tipo de hemopatía asociada. En este sentido las lesiones cutáneas de mastocitosis pueden considerarse marcadores de otras posibles hemopatías asociadas más graves que pueden precisar un tratamiento específico.

En pacientes adultos con mastocitosis hay que realizar siempre un estudio de médula ósea que incluya estudio mutacional e inmunofenotipaje mastocitario. Además de ser seguidos por el riesgo de desarrollar formas agresivas de mastocitosis sistémica, deben ser controlados clínicamente por el riesgo de desarrollar neoplasias hematológicas asociadas.

Conflicto de intereses

Los autores declaran no tener ningún conflicto de intereses.

Bibliografía

1. Azaña JM, Torrelo A, Matito A. Actualización en mastocitosis. Parte 2: categorías, pronóstico y tratamiento. *Actas Dermosifiliogr*. 2016;107:15–22.
2. Pardanani A, Lim KH, Lasho TL, Finke C, McClure RF, Li CY, et al. Prognostically relevant breakdown of 123 patients with systemic mastocytosis associated with other myeloid malignancies. *Blood*. 2009;114:3769–72.

3. Arber DA, Orazi A, Hasserjian R, Thiele J, Borowitz MJ, Le Beau MM, et al. The 2016 revision to the World Health Organization. Classification of myeloid neoplasms and acute leukemia. *Blood*. 2016;127:2391–405.
4. Dobrea C, Ciochinariu M, Găman A, Dănilă E, Coriu D. Systemic mastocytosis. Associated with essential thrombocythaemia. *Rom J Morphol Embryol*. 2012;53:197–202.
5. Spivacow FR, Sarli M, Nakutny R. Systemic mastocytosis: Bone impact. *Medicina (B Aires)*. 2012;72:201–6.
6. Martin LK, Romanelli P, Ahn YS, Kirsner RS. Telangiectasia macularis eruptiva perstans with an associated myeloproliferative disorder. *Int J Dermatol*. 2004;43:922–4.
7. Lappe U, Aumann V, Mittler U, Gollnick H. Familial urticaria pigmentosa associated with thrombocytosis as the initial symptom of systemic mastocytosis and Down's syndrome. *J Eur Acad Dermatol Venereol*. 2003;17:718–22.
8. Le Tourneau A, Gaulard P, D'Agay MF, Vainchencker W, Cadiou M, Devidas A, et al. Primary thrombocythaemia associated with systemic mastocytosis: A report of five cases. *Br J Haematol*. 1991;79:84–9.
9. Krsnik I, Ricard MP, Escribano LM, Calero MA, Perez Rus G, Garcia Suarez J, et al. Systemic mastocytosis and primary thrombocythaemia. *Br J Haematol*. 1991;77:437.
10. Jackson A, Burton IE. A case of POEMS syndrome associated with essential thrombocythaemia and dermal mastocytosis. *Postgrad Med J*. 1990;66:761–7.

J. Marcoval

Servei de Dermatologia, Hospital Universitari de Bellvitge, Hospitalet de Llobregat, Barcelona, España

Correo electrónico: jmarcoval@bellvitgehospital.cat

<https://doi.org/10.1016/j.ad.2017.10.022>

0001-7310/

© 2018 AEDV.

Publicado por Elsevier España, S.L.U. Todos los derechos reservados.

Erupción dermatomiositis-like en una paciente tratada con hidroxiurea



Dermatomyositis-like Eruption in a Woman Treated With Hydroxyurea

Sr. Director:

La dermatomiositis (DM) es una miopatía inflamatoria idiopática que habitualmente cursa con inflamación cutánea y del músculo esquelético. Sin embargo, existen formas hipomiopáticas y amiopáticas que cursan sin alteraciones analíticas y/o sin debilidad muscular, respectivamente^{1,2}. Aunque de causa habitualmente desconocida, algunas formas pueden estar inducidas o agravadas por fármacos³. Describimos un caso de erupción DM-like, sin afectación muscular, asociada a hidroxiurea (HU) y revisamos los hallazgos epidemiológicos, clínicos e inmunológicos distintivos.

Una mujer de 63 años, diagnosticada de trombocitemia esencial en tratamiento con HU desde 2010, fue evaluada en la consulta de dermatología porque, desde hacía 3 años, presentaba lesiones eritemato-descamativas en el dorso de las articulaciones interfalángicas y metacarpofalángicas de las manos, dorso de ambos pies, codos y rodillas, y área preesternal (fig. 1). No presentaba debilidad muscular ni otras manifestaciones cutáneo-mucosas reseñables.

Los hallazgos histopatológicos se describen en la figura 2. En la analítica, los parámetros inflamatorios y las enzimas musculares no se encontraban alterados. Los anticuerpos de miositis (anti-MI2, anti-MDA5, anti-SAE, anti-TIF- γ/α , anti-NXP-2, anti-t-RNA-sintetasa, anti-PMS, anti-SSA/Ro, anti-U1RNP, anti-Pm-Scl y anti-Ku) resultaron negativos, así como los anticuerpos anti-nucleares (ANA).

Ante estos hallazgos, concluimos el diagnóstico de erupción DM-like secundaria al tratamiento con HU y, de acuerdo con hematología, decidimos interrumpir este tratamiento. A los 3 meses, las lesiones estaban en curso de remisión. Sin embargo, la elevación de las cifras de plaquetas obligaron a