

diferentes partículas, el láser intravenoso, la ablación con radiofrecuencia y la esclerosis guiada por ecografía pueden ser una alternativa para los casos complejos y sintomáticos⁵. En un caso publicado recientemente han utilizado glu-cosaminoglicano Caciqliq20® (heparin-sulfato mimético) en un paciente con SBS, con resolución completa de la úlcera¹⁰.

En resumen, este caso ilustra un raro síndrome de AD manifestado con una úlcera crónica dolorosa y lesiones cutáneas similares al KS que resultaron de una comunicación arteriovenosa de base. Acercamos una nueva visión para el diagnóstico mediante ecografía-doppler y se revisan las escasas y controvertidas medidas terapéuticas de esta patología en la literatura actual.

Conflicto de intereses

Los autores declaran no tener ningún conflicto de intereses.

Bibliografía

1. Archie M, Khademi S, Aungst D, Nouvong A, Freeman S, Gelabert H, et al. A rare case of acroangiokeratosis associated with a congenital arteriovenous malformation (Stewart-Bluefarb Syndrome) in a young veteran: case report and review of the literature. *Ann Vasc Surg.* 2015;29:1448 5–10.
2. Parisi K, O'Connor AA, Bestler L. Stewart-Bluefarb syndrome: report of five cases and a review of literature. *Plebology.* 2015;30:505–14.
3. Ghia DH, Nayak CS, Madke BS, Gadkari RP. Stewart-Bluefarb acroangiokeratosis in a case of Parkes-Weber syndrome. *Indian J Dermatol.* 2014;59:406–8.



Hiperqueratosis acral focal: correlación clínica, histopatológica y ecográfica

Correlation Between Clinical, Histopathologic, and Ultrasound Findings in Focal Acral Hyperkeratosis

Sra. Directora:

Presentamos el caso de una mujer de 38 años, fototipo V, con antecedentes de insuficiencia tricuspídea, mitral y bioblectomía pulmonar por tumor carcinóide atípico, en tratamiento anticonceptivo oral. Acudió a consultas de nuestro centro por brotes de lesiones pruriginosas de un año de evolución en primer el dedo de manos y en antebrazos, de periodicidad mensual sin remisión completa entre ellos, que mejoraban parcialmente con esteroides tópicos de potencia media. No refería lesiones en otras localizaciones y negaba sintomatología sistémica intercurrente. A la exploración, se apreciaban en cara anterior y lateral de las muñecas máculas eritematoparduzcas mal definidas, de aspecto residual. En la cara radial del primer dedo de

4. Kutlubay Z, Yarmdimci G, Engin B, Demirkesen C, Aydin Ö, Khatib R, et al. Pseudo-kaposi sarcoma (acroangiokeratosis): occurring after bullous erysipelas. *Dermatol Online J.* 2015;21:1-4.
5. Sung SY, Lin YC, Tsai YT, Lin CY, Lee CY, Tsai CS. Ligation of macroscopically detectable arteriovenous fistulas in Stewart-Bluefarb syndrome. *Acta Cardiol Sin.* 2014;30:333-6.
6. Agrawal S, Rizal A, Agrawal CS. Pseudo-Kaposi's sarcoma (Bluefarb-Stewart type). *Int J Dermatol.* 2005;44:136-8.
7. Verma SB, Vasani R. Stewart-Bluefarb syndrome revisited. *Clin Exp Dermatol.* 2016;41:522-5.
8. Hueso L, Lombart B, Alfaro-Rubio A. Síndrome de Stewart-Bluefarb. *Actas Dermosifilogr.* 2007;98:545-8.
9. Rashkovsky I, Gilead L, Schamroth J, Leibovici V. Acroangiokeratosis: review of the literature and report of a case. *Acta Derm Venereol.* 1995;75:475-8.
10. Hayek H, Atiyeh S, Zgheib BE. Stewart-Bluefarb syndrome: review of the literature and case report of chronic ulcer treatment with heparan sulphate (Caciqliq20®). *Int Wound J.* 2015;12:169-72.

V.E. García Blanco *, E. Dóiz Artázcoz,
M.C. Galera Martínez y M. Rodríguez Piñero

Angiología y Cirugía Vascolar, Hospital Universitario Puerta del Mar, Cádiz, España

* Autor para correspondencia.

Correo electrónico: victoriagarcia blanco@outlook.es
(V.E. García Blanco).

<https://doi.org/10.1016/j.j.ad.2018.03.019>
0001-7310/
© 2018 AEDV.

Publicado por Elsevier España, S. L. U. Todos los derechos reservados.

ambas manos y en los pliegues palmares presentaba múltiples pápulas hiperpigmentadas y de superficie brillante, de entre 1 y 3 mm de diámetro, de distribución simétrica, que alternaban con algunas pápulas de color de piel adyacente y apariencia liquenóide (Fig. 1). Realizamos una ecografía (equipo Esaote, MyLabClass C dotado de sonda de 22 MHz) de la zona lesional en cara lateral de la muñeca, en la cual se observó un engrosamiento epidérmico en forma de desdoblamiento, que se mostraba como doble bandeado hiperecoico con zona central hipoecoica. La banda superior presentaba un ondulamiento que alternaba zonas más hiperecoicas (convexas) con zonas más hipoecoicas (cóncavas) (Fig. 2). Nótese cierta hipoecogenicidad de la dermis que se interpreta como un artefacto secundario al engrosamiento epidérmico al utilizar una sonda de 22 MHz. Con sospecha de liquen nitidus vs. alteración de las fibras elásticas, se decidió biopsia de la lesión ecografiada para estudio histológico y manejo con clobetasol en crema. La histología reveló un área de hiperqueratosis ortoqueratósica compacta, que asentaba sobre una ligera depresión epidérmica en la cual la epidermis mostraba una leve hipergranulosis (Fig. 3). La dermis no presentaba inflamación ni otras alteraciones histopatológicas significativas. Con tinción de orceína, no se evidenció elastorrexis. El estudio fue, por tanto, compatible

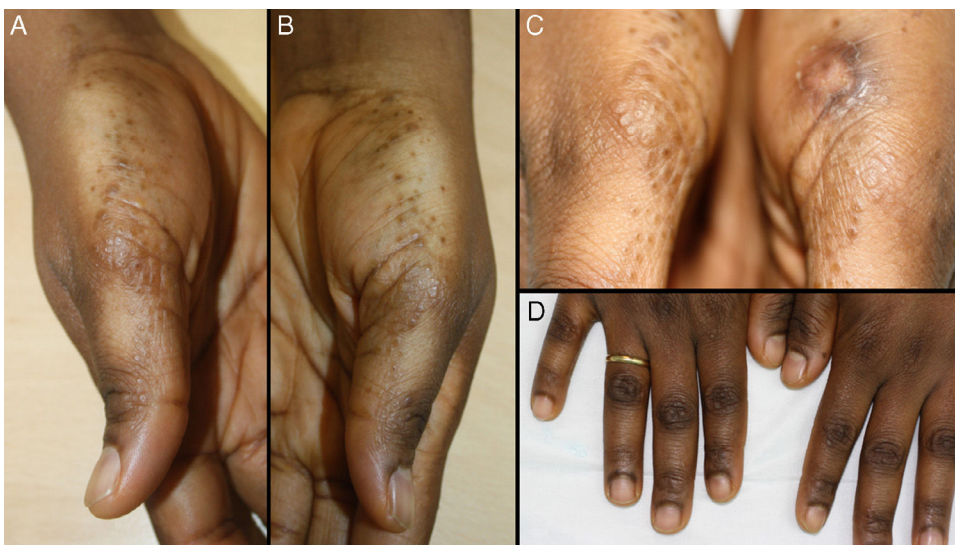

Figura 1 : A-C) Pápulas milimétricas hiperpigmentadas y de color piel normal, de distribución simétrica, superficie brillante de aspecto liquenoide, algunas umbilicadas. D) Hiperpigmentación de articulaciones interfalángicas con algunas lesiones características.

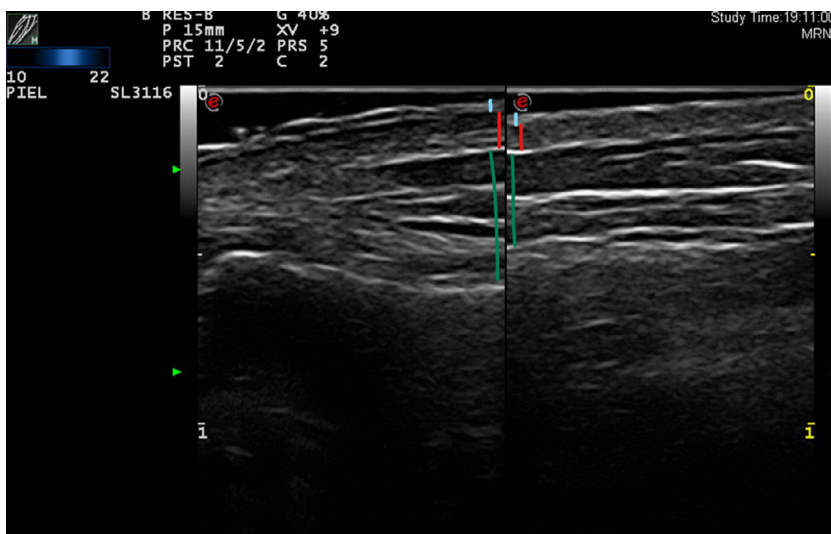


Figura 2 (Trazo superior: epidermis; trazo medio: dermis; trazo inferior: tejido celular subcutáneo). Piel lesional (izquierda): desdoblamiento de la epidermis en forma de doble bandeado hiperecóico con zona central hipoecóica, que asienta sobre una dermis algo hipoecóica (posible artefacto secundario a la variabilidad del espesor epidérmico). Banda superior: ondulación que alterna zonas más hiperecóicas (convexas) con zonas más hipoecóicas (cóncavas). Piel sana (derecha): epidermis sin alteraciones en forma de fina banda hiperecóica homogénea.

con un acroqueratoderma papular marginal de tipo hiperqueratosis acral focal (HAF). En citas sucesivas la paciente refería ausencia de mejoría con el esteroide de alta potencia que aplicaba a diario, incluso con aparición de algunas lesiones adicionales, por lo que se recomendó sustituirlo por mometasona y calcipotriol en crema.

La HAF es una variante infrecuente de un grupo heterogéneo de entidades agrupadas bajo el nombre de queratodermias palmoplantares, definidas por un engrosamiento patológico crónico de la piel lampiña de palmas y plantas, secundario a hiperqueratosis. Hasta

1983 se describieron múltiples casos de lesiones papulosas hiperqueratósicas en bordes laterales de manos y pies de presentación clínica solapable a una entidad previamente conocida, la acroqueratoelastoidosis (AQE)¹, con hallazgos histológicos similares, a excepción de la ausencia de elastorrexis. Fue entonces cuando Dowd et al.² acuñaron el término de HAF para definir una nueva entidad cuya distinción de la AQE sigue siendo controvertida. Los autores que defienden su separación abogan por que la primera sería un trastorno focal de la queratinización mientras que la segunda se basaría en una alteración de las fibras

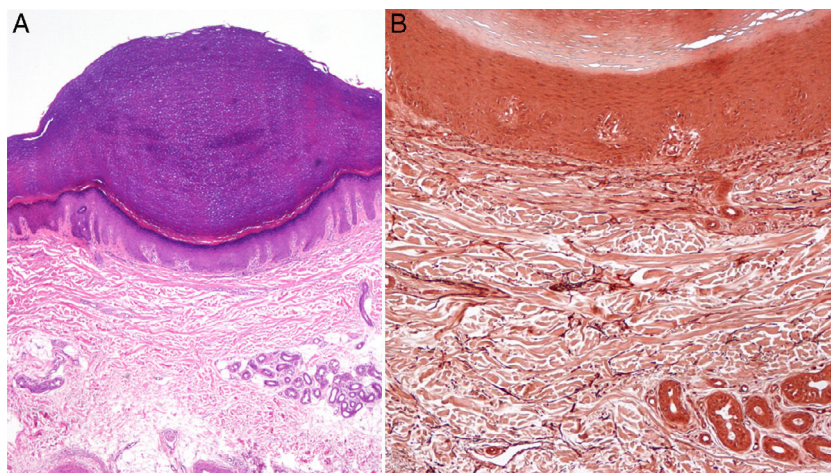


Figura 3 A) Hiperqueratosis ortoqueratósica compacta sobre ligera depresión epidérmica con hipergranulosis (hematoxilina-eosina, $\times 10$). B) Orceína: sin evidencia de elastorrhexis ni otras alteraciones dérmicas (orceína, $\times 20$).

elásticas, y estarían refrendados por el matiz histológico de la elastorrhexis³. Rongioletti et al.⁴ propusieron en 1994 englobar estas 2 entidades y otras clínicamente indistinguibles bajo el término de acroqueratoderma papular marginal. En 2009, Martínez-Casimiro et al.⁵ describieron un nuevo caso tipo de HAF similar al que nos ocupa, en mujer de raza negra en la tercera década de la vida con lesiones asintomáticas palmares y en caras laterales de manos de años de evolución, y realizaron un desglose del artículo de Dowd, el cual describe casos familiares (patrón de herencia autosómico dominante⁶). La histología típica muestra de forma constante una hiperqueratosis ortoqueratósica sobre una depresión epidérmica, sin alteraciones dérmicas del colágeno ni de las fibras elásticas. Lee y Kim⁷ compararon los hallazgos de una biopsia de piel lesional con una de piel sana, incluyendo estudio inmunohistoquímico de marcadores de proliferación y diferenciación (Ki-67/PCNA e involucrina, respectivamente). Además de objetivar un aumento de 3,4 veces en el espesor de la capa ortoqueratósica y de 2 veces de la epidermis, evidenciaron una elevación de ambos marcadores, lo cual apoya que la HAF sería un trastorno focal de la queratinización con aceleración del proceso.

En congruencia con la histología, en nuestro caso describimos las características ecográficas de esta entidad, consistentes en un desdoblamiento epidérmico particular con cambios llamativos de ecogenicidad, sin alteraciones en dermis. La piel sana no mostraba alteraciones (nótese la marcada diferencia en el espesor de la epidermis en la [fig. 3](#)). Hasta la fecha, el diagnóstico de HAF se ha basado en una clínica característica con aspectos demográficos y posible historia familiar congruente, además de la ausencia de alteraciones dérmicas en la histología. La descripción de los hallazgos ecográficos de las entidades que conforman el diagnóstico diferencial⁸ de la HAF (la propia AQE, verrugas planas, acroqueratosis verruciforme, poroqueratosis puntiforme, queratoderma palmoplantar puntiforme, liquen plano palmoplantar, elastoma juvenil) podría ser clave para determinar el papel de los ultrasonidos en el diagnóstico diferencial de dichas entidades. La principal limitación consistiría en la baja casuística de la entidad en cuestión y,

por ende, en la dificultad de encuadrar presentaciones clínicas similares en las variadas entidades que se manifiestan como queratoderma palmoplantar. El tratamiento de la HAF carece de evidencia y resulta en muchos casos inefectivo: una opción razonable es no tratar, dada la frecuente ausencia de síntomas⁹.

Presentamos la primera descripción ecográfica de la HAF como herramienta diagnóstica adicional en el estudio de las queratodermias palmoplantares.

Conflicto de intereses

Los autores declaran no tener ningún conflicto de intereses.

Bibliografía

1. Costa O. Acrokeratoelastoidosis. *Arch Dermatol.* 1954;70:228-31.
2. Dowd P, Harman R, Black M. Focal acral hyperkeratosis. *Br J Dermatol.* 1983;109:97-103.
3. Van Steensel MA, Frank J. Focal acral hyperkeratosis and acrokeratoelastoidosis: Birds of a feather? *J EADV.* 2009;23:1092-115.
4. Rongioletti F, Betti R, Crosti C, Rebora A. Marginal papular acrokeratodermas: A unified nosography for focal acral hyperkeratosis, acrokeratoelastoidosis and related disorders. *Dermatology.* 1994;188:28-31.
5. Martínez-Casimiro L, Zaragoza V, Sánchez-Carazo JL, Alegre V. Pápulas hiperqueratósicas en las manos. *Actas Dermosifiliogr.* 2009;100:73-4.
6. López-Cepeda LD, Alonso L, Navarrete G. Hiperqueratosis acral focal asociada a queratolisis punteada. *Actas Dermosifiliogr.* 2005;96:37-9.
7. Lee SE, Kim SC. Focal acral hyperkeratosis. *Clin Exp Dermatol.* 2007;32:608-10.
8. Zanini M. Focal acral hyperkeratosis: Case report and discussion on marginal keratodermas. *An Bras Dermatol.* 2006;81:S293-6.
9. Erkek E, Kocak M, Bozdogan O, Atasoy P, Birol A. Focal acral hyperkeratosis: A rare cutaneous disorder within the spectrum of Costa acrokeratoelastoidosis. *Pediatr Dermatol.* 2004;21:128-30.

J. Company-Quiroga^{a,*}, B. Echeverría^a, J.C. Tardío^b
y C. Martínez-Morán^a

^a *Servicio de Dermatología, Hospital Universitario de Fuenlabrada, Fuenlabrada (Madrid), España*

^b *Servicio de Anatomía Patológica, Hospital Universitario de Fuenlabrada, Fuenlabrada (Madrid), España*

* Autor para correspondencia.

Correo electrónico: j.companyquiroga@gmail.com
(J. Company-Quiroga).

<https://doi.org/10.1016/j.ad.2017.12.008>

0001-7310/

© 2018 AEDV.

Publicado por Elsevier España, S.L.U. Todos los derechos reservados.