




ACTAS Derma-Sifiliográficas

Full English text available at
www.actasdermo.org



REVISIÓN

Psoriasis asociada al VIH

N. Queirós^a y T. Torres^{a,b,*}



^a Instituto de Ciências Biomédicas Abel Salazar, University of Porto, Porto, Portugal

^b Unidad de Dermatología, Centro Hospitalar e Universitário do Porto, Porto, Portugal

Recibido el 5 de marzo de 2017; aceptado el 26 de septiembre de 2017

Disponible en Internet el 1 de febrero de 2018

PALABRAS CLAVE

Psoriasis;
VIH;
Inmunodepresión;
Tratamiento tópico;
Fototerapia;
Terapias sistémicas
convencionales;
Terapias biológicas

KEYWORDS

Psoriasis;
HIV;
Immunosuppression;
Topical therapy;
Phototherapy;
Conventional
systemic therapies;
Biological therapies

Resumen La prevalencia del virus de la inmunodeficiencia humana (VIH) va en aumento en todo el mundo ya que las personas en tratamiento antirretroviral cada vez viven más años. Estos pacientes suelen ser propensos a trastornos inflamatorios debilitantes que suelen ser refractarios al tratamiento estándar. La psoriasis es un trastorno inflamatorio asociado a una carga física y psicológica, y puede ser una característica de presentación de infección por VIH. En esta población de pacientes, la psoriasis suele ser más grave, tener presentaciones atípicas e índices más altos de fracaso a los tratamientos que suelen prescribirse.

El manejo de la psoriasis asociada al VIH de carácter moderado y grave es todo un reto. Pueden considerarse agentes convencionales y biológicos, pero debe someterse a los pacientes a un meticuloso seguimiento para descartar posibles episodios adversos tales como infecciones oportunistas, así como una monitorización habitual de los recuentos de CD4 y cargas virales de VIH.

© 2017 AEDV. Publicado por Elsevier España, S.L.U. Todos los derechos reservados.

HIV-Associated Psoriasis

Abstract Human immunodeficiency virus (HIV) prevalence is increasing worldwide as people on antiretroviral therapy are living longer. These patients are often susceptible to debilitating inflammatory disorders that are frequently refractory to standard treatment. Psoriasis is a systemic inflammatory disorder, associated with both physical and psychological burden, and can be the presenting feature of HIV infection. In this population, psoriasis tends to be more severe, to have atypical presentations and higher failure rates with the usual prescribed treatments.

Management of moderate and severe HIV-associated psoriasis is challenging. Systemic conventional and biologic agents may be considered, but patients should be carefully followed up for potential adverse events, like opportunist infections, and regular monitoring of CD4 counts and HIV viral loads.

© 2017 AEDV. Published by Elsevier España, S.L.U. All rights reserved.

* Autor para correspondencia.

Correo electrónico: torres.tiago@outlook.com (T. Torres).

Introducción

La prevalencia del virus de la inmunodeficiencia humana (VIH) va en aumento en todo el mundo ya que los pacientes en tratamiento antirretroviral (ARV) cada vez viven más años. Se calcula que en el año 2012, 35,2 millones de personas vivían con VIH¹.

Trastornos dermatológicos como la psoriasis pueden ser la tarjeta de presentación de una infección por VIH. Además, en poblaciones infectadas con el VIH, la psoriasis suele ser más severa (correlacionándose esta enfermedad grave con una mayor inmunodepresión)^{2,3}, tener presentaciones más atípicas e índices más altos de fracaso a los tratamientos que suelen prescribirse habitualmente⁴. Aunque la psoriasis de carácter leve suele ser tratable, las variantes moderadas y graves son más difíciles de tratar y lo que más preocupa, en estos casos, son los efectos secundarios de los fármacos inmunosupresores, como, por ejemplo, las infecciones oportunistas.

Esta revisión debate la patogénesis, las características clínicas y el manejo de la psoriasis asociada al VIH.

Psoriasis

La psoriasis es un trastorno inflamatorio sistémico⁵, asociado a una carga tanto física como psicológica⁶. Se han descrito 5 tipos de psoriasis: psoriasis en placa, psoriasis guttata, psoriasis inversa, psoriasis pustulosa (localizada o generalizada) y psoriasis eritrodérmica⁵. La artritis psoriásica concomitante sobreviene en el 30% de los pacientes⁷. La psoriasis también se asocia a importantes comorbilidades, tales como enfermedad de Crohn, cáncer, depresión, enfermedad del hígado graso no alcohólico, síndrome metabólico (o sus componentes) y enfermedad cardiovascular (ECV)^{8,9}. Estas asociaciones pueden deberse a similitudes en la base genética debido a la inflamación sistémica propia de la psoriasis grave¹⁰.

El compromiso tanto del sistema inmunológico innato como del adaptativo en la psoriasis es algo comúnmente aceptado^{11,12}. Varias células inmunológicas, incluidas las células dendríticas, los macrófagos, varios subgrupos de células T, los neutrófilos, los mastocitos, los queratinocitos y otros, producen una amplia variedad de mediadores proinflamatorios, tales como IFN- α , TNF- α , IL-1 β , IL-6, IL-20, IL-23, quimiocinas y péptidos antimicrobianos, que inician, amplifican y mantienen la cascada inflamatoria psoriásica¹³⁻³¹.

Virus de la inmunodeficiencia humana

Existen 2 tipos de VIH: el VIH-1 y el VIH-2. El VIH-1 tiene una marcada diversidad genética fruto de la función propensa al error de la transcriptasa inversa, resultando en un alto índice de mutación. El VIH-2 es más propio de África Occidental, menos transmisible y, aunque causa enfermedades similares, la inmunodeficiencia avanza algo más despacio³².

La señal de identidad de una infección por VIH es la progresiva depleción de células CD4 debido a una menor producción y a una mayor destrucción. Las células T CD4 se eliminan mediante infección directa y efectos espectador de formación sincitial, activación inmunológica, proliferación

y senescencia. Al inicio de la infección, al descenso de células T CD4 circulantes le sigue una recuperación hasta alcanzar, casi, concentraciones normales, que descienden, lentamente, a razón de 50-100 cél/ μ L por año³³. La infección por VIH también se caracteriza por un marcado aumento de la activación inmunológica, incluido tanto el sistema inmunológico adaptativo como el innato³⁴. Los condicionantes de esta activación inmunológica incluyen los efectos directos del VIH como un ligando para los receptores tipo Toll (TLR7 y TLR 8) expresados en las células dendríticas plasmocitoides, lo que acarrea la producción de IFN- α ³⁵; la translocación microbiana, con lipopolisacáridos como potentes activadores del TLR4 que acarrea, a su vez, la producción de citocinas proinflamatorias como la IL-6 y el TNF- α ³⁶; la coinfección con virus que inducen una profunda expansión de las células T activadas³⁷; y un menor cociente de células T-helper 17 y células T reguladoras, sobre todo en el tracto gastrointestinal³⁸. Existen evidencias de inflamación residual o de una mayor activación inmunológica, incluso en pacientes con VIH con una adecuada restauración de células T CD4 en tratamiento ARV.

Envejecer con VIH suele asociarse a comorbilidades no infecciosas, tales como ECV, hipertensión, diabetes mellitus tipo 2, enfermedad renal crónica, osteopenia/osteoporosis y cánceres no asociados al sida. Estas comorbilidades heterogéneas comparten la edad y, presumiblemente, la infección por VIH como factores de riesgo independientes y suelen agregarse en complejos patrones de multimorbilidad^{39,40}. La patofisiología de la ECV asociada al VIH incluye una intrincada interrelación entre inflamación, efectos directos de las proteínas del VIH, disfunción inmunológica, efectos farmacológicos, malnutrición y otros factores. Tanto la inflamación como la dislipidemia condicionan la patofisiología de la enfermedad arterial coronaria en pacientes infectados por VIH. En especial, la replicación viral persistente del VIH⁴¹, las translocaciones microbianas⁴² y las coinfecciones (por ejemplo, citomegalovirus) contribuyen a un entorno proinflamatorio que acelera la aterosclerosis³⁷. El desarrollo de tratamientos ARV ha transformado el VIH, que ha pasado de ser una enfermedad con un desenlace fatal a ser una dolencia crónica tratable. Los regímenes estándar combinan 2 inhibidores de la transcriptasa inversa análogos de los nucleósidos con un inhibidor de la transcriptasa inversa nucleósido, un inhibidor de la proteasa o un inhibidor de la integrasa. Tras iniciar el tratamiento ARV, la carga viral plasmática desciende hasta alcanzar concentraciones por debajo del límite de detección de las pruebas que se comercializan en la actualidad, en la mayoría de las personas en tan solo 3 meses. En cambio, la recuperación de células T CD4 en sujetos tratados es variable⁴³. No obstante, el uso prolongado de ARV predispone a desarrollar dislipidemia, hiperglucemia y lipodistrofia, entre otros efectos secundarios⁴⁴. Los inhibidores de la proteasa, en especial la vieja generación, suelen estar implicados en la dislipidemia asociada a ARV y se asocian, también, a un mayor riesgo de presentar infartos agudos de miocardio^{45,46}. Se dice que aumentan el riesgo de padecer una ECV porque inducen dislipidemia y la producción de especies reactivas de oxígeno, con la correspondiente disfunción mitocondrial, infiltración grasa en hígado y músculos, e insulinoresistencia⁴⁷. En países de rentas altas, estos efectos, sumados a los cardíacos

asociados al envejecimiento y a la inflamación, contribuyen a un mayor riesgo de desarrollar numerosas ECV⁴⁴. Por otro lado, en zonas en las que el inicio del tratamiento ARV se demora y el acceso a estos tratamientos es limitado, las manifestaciones predominantes siguen siendo enfermedades miopericárdicas secundarias a infecciones oportunistas⁴⁸.

Psoriasis y VIH

La psoriasis asociada al VIH tiene una prevalencia similar o mayor que la psoriasis seronegativa en la población general⁴⁹. Un reciente estudio de cohorte poblacional a nivel nacional realizado en Taiwán reveló que el VIH puede aumentar el riesgo de desarrollar psoriasis incidental. Este estudio incluyó 102.070 pacientes (20.294 pacientes con VIH y 81.776 controles pareados) y reveló que después de realizar los correspondientes ajustes en función de la edad, el sexo y las comorbilidades, la infección por VIH fue un factor de riesgo independiente para la psoriasis incidental (cociente de riesgos instantáneos ajustados 1,80; intervalo de confianza del 95% de 1,38 a 2,36)⁵⁰.

Resulta interesante observar que las variantes genéticas que contribuyen a la inmunidad antiviral pueden, también, predisponer a desarrollar psoriasis, ya que los pacientes con esta dolencia tienen más probabilidades de presentar variantes genéticas que les protejan frente a la enfermedad del VIH-1. También se descubrió que el genotipo compuesto KIR3DS1 más HLA-B Bw4-80I, que, respectivamente, codifican un receptor activador de una célula natural killer y su ligando putativo, aumentan notablemente la propensión a la psoriasis y se asocian con un entretardamiento del avance del sida⁵¹. Además, múltiples genes asociados a la psoriasis (RNF114, TNFAIP3, TNIP1, MDA5 y RIG-1) han demostrado ser capaces de regular la señalización antiviral⁵²⁻⁵⁵. No obstante, este efecto antiviral probablemente se vea limitado solo a la piel y la psoriasis tenga un efecto antiviral sistémico. De hecho, un reciente estudio retrospectivo de cohorte demostró que la concurrencia de psoriasis e infección por VIH se asoció a un punto fijo de carga viral en suero más alto, aunque irrelevante a nivel clínico, que el VIH sin psoriasis⁵⁶. Además, se ha descubierto que variantes asociadas a la psoriasis en las regiones clase I y clase III del CMH ejercen su influjo sobre el control que tiene el huésped de la infección por VIH-1. El control del VIH-1 es un raro fenotipo inmunológico (el 1% de los sujetos infectados con VIH-1) en el que los pacientes infectados por el virus VIH-1 mantienen, espontáneamente, cargas virales bajas en ausencia de tratamiento ARV. Dos polimorfismos de nucleótido único clase I del CMH asociados a la psoriasis (rs9264942 y rs3021366) se asociaron tanto con el estado del controlador del VIH-1 como con la carga viral, mientras que otra variante clase III del CMH (rs9368699) se asoció solo a la carga viral. También se vio que otras variantes genéticas fuera del CMH (SOX5, TLR9, SDC4, PROX1, IL12B, TLR4, MBL-2, TYK2, IFIH1) posiblemente ejercieron su influjo, lo cual justifica seguir investigando sobre esta cuestión⁵⁷.

La psoriasis se ha observado en todos los estadios de infección por VIH y en algunos pacientes podría ser la presentación inicial de la infección. En pacientes con psoriasis preexistente, la exacerbación de la enfermedad es algo

común cuando sobreviene infección por VIH⁴⁹. Las exacerbaciones psoriásicas secundarias a infecciones por estafilococo y estreptococo son también más habituales en pacientes con VIH que en aquellos sin VIH, y colonizaciones graves suelen prolongar el curso de la enfermedad⁵⁸.

En el contexto del VIH, el desequilibrio de las células T podría ser, en parte, responsable del empeoramiento de la psoriasis, debido a la depleción de células T supresoras CD4, resultando en rutas proinflamatorias no comprobadas⁵⁹. Además, se han identificado transcritos de ARN VIH en la piel de pacientes con psoriasis asociada al VIH y dentro de células dendríticas dérmicas factor XIIIa+ CD4, lo cual evidencia un papel directo del VIH y es compatible con el empeoramiento de la enfermedad con las cargas virales más altas que se asocian al avance de la inmunodeficiencia⁶⁰. El VIH podría también desencadenar directamente la psoriasis como factor coestimulador de presentación antigénica o como fuente de los superantígenos⁵⁹. En la psoriasis asociada al VIH, la proteína Nef-factor regulador negativo-del VIH tiene propiedades superantígenas⁶¹. Además, las infecciones por virus y bacterias, frecuentes en el VIH, podrían contribuir a la propagación del epítipo⁶⁰.

La psoriasis también se ha descrito como una manifestación del síndrome inflamatorio de reconstitución inmune (IRIS) asociado al VIH. El IRIS es una exacerbación o emergencia de una enfermedad desconocida anterior resultante de la rápida restauración de respuestas inmunológicas específicas de patógeno a antígenos preexistentes combinada con la desregulación del sistema inmunológico, lo que sucede poco después de iniciar el tratamiento ARV. El IRIS suele sobrevenir cuando se inicia un tratamiento ARV en pacientes con recuentos bajos de CD4, o inmediatamente después de iniciar un tratamiento por infecciones oportunistas. Las estrategias encaminadas a minimizar el IRIS incluyen la instauración de tratamientos ARV con recuentos altos de CD4, la instauración tardía en pacientes infectados, y el cribado y prevención de infecciones oportunistas⁶². Empieza a haber evidencias de que uno de los mecanismos inmunopatogénicos del IRIS acarrea un cambio rápido y desregulado del estado predominante de la infección por VIH avanzada de la célula Th2 hacia un estado dominante de recuperación del sistema inmunológico de las células Th1 y Th17⁶³.

Como se ha señalado antes, la infección por VIH y la psoriasis son afecciones en las que las ECV son un importante grupo de dolencias comórbidas. Por eso, el cribado, la monitorización y el tratamiento tanto de los factores de riesgo cardiometabólico como de las ECV es importante en pacientes con psoriasis infectados por el VIH, ya que estos individuos son más propensos a desarrollar dichas enfermedades.

Características clínicas

Los índices de incidencia de la psoriasis en pacientes infectados por el VIH son similares a los de la población general⁴. No obstante, son características las presentaciones clínicas confusas e inusuales, cierta gravedad en la enfermedad y las frecuentes exacerbaciones⁵⁸. Aunque todos los subtipos clínicos de psoriasis pueden darse en pacientes con psoriasis asociada al VIH, las variantes guttata, inversa y eritrodérmica son las más frecuentes^{2,3,64}. Con frecuencia

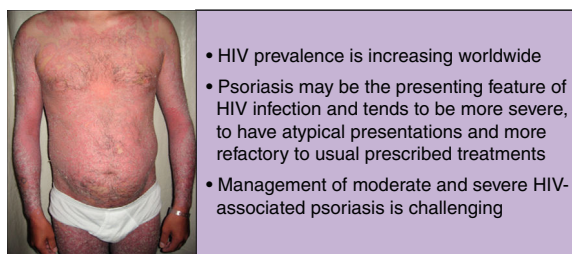


Figura 1 Psoriasis asociada al VIH.

puede coexistir más de un tipo morfológico de psoriasis en un único paciente, lo cual es una señal de identidad clara de la psoriasis asociada al VIH³.

Al igual que ocurre en pacientes sin VIH, la psoriasis en placas es la forma más común de esta enfermedad, con hasta un 90% de los casos. No obstante, en esta población específica hay cierta predilección por las lesiones en el cuero cabelludo, el compromiso palmoplantar y flexural, así como una tendencia hacia una inmunodeficiencia grave, con recuentos de CD4 por debajo de 200 células/mm³^{4,65}. Por otro lado, pueden desarrollarse diferentes variantes clínicas durante el transcurso de la enfermedad. No suele haber antecedentes familiares de psoriasis⁶⁰. En casos de exacerbación súbita de psoriasis (grave, extensa e inflamatoria), debe sospecharse de infección por VIH (fig. 1)⁴⁹.

La sebopsoriasis es más frecuente en pacientes con VIH. Las características clínicas son una superposición de la dermatitis seborreica y la psoriasis⁶⁶. La sebopsoriasis puede desencadenarse por la presencia de levaduras, y la efectividad de los antifúngicos sistémicos o tópicos resulta útil a la hora de distinguir esta variante de la forma clásica de psoriasis⁶⁷.

La psoriasis rupioide es una de las variantes más raras conocida de la psoriasis y se ha descrito como una manifestación de la psoriasis asociada al VIH⁶⁸. Esta variante se caracteriza por la presencia de nódulos hiperqueratósicos y placas con forma de cono o lapa cubiertos por una capa o costra exudativa que suele presentarse en las extremidades⁶⁰.

La artritis psoriásica es mucho más destructiva y refractaria a los tratamientos convencionales en la población de pacientes con VIH, y su prevalencia es también mucho mayor que su homóloga inmunocompetente^{69,70}. La prevalencia de la artritis reactiva es también más alta en pacientes con VIH. Esta enfermedad es una espondiloartropatía seronegativa caracterizada por una tríada de artritis, uretritis y conjuntivitis⁷¹. El síndrome de psoriasis y artritis reactiva es una presentación reconocida de la psoriasis asociada al VIH⁵⁸. La presentación cutánea típica de esta variante, que se observa en más de la mitad de los pacientes, es la queratoderma blenorragica con placas psoriasiformes palmoplantares. La histología es idéntica a la de la psoriasis pustular⁶⁰.

Diagnóstico y diagnóstico diferencial

Las enfermedades cutáneas son manifestaciones comunes en la infección por VIH y sida, y muchas son indicativas del

grado de disfunción inmunológica. La psoriasis puede ser la tarjeta de presentación de una infección por VIH y darnos una pista clínica sobre el estado del sistema inmunológico del paciente⁷². La historia clínica del paciente debe incluir detalles sobre miembros de la familia con esta enfermedad y posibles factores desencadenantes, como, por ejemplo, infecciones actuales o nuevos fármacos utilizados⁷³. Al igual que ocurre con pacientes no infectados por el VIH, el diagnóstico de psoriasis se basa en los hallazgos clínicos, siendo el uso de biopsias cutáneas raro para llegar al diagnóstico⁷⁴. El compromiso de las extremidades también es algo que debe investigarse, sobre todo en pacientes con VIH. En presencia de la extraordinariamente rara variedad de psoriasis rupioide, los médicos han de sospechar una inmunodepresión como VIH/sida o cualquier otra desregulación del sistema inmunológico⁷².

El diagnóstico diferencial más habitual de la psoriasis incluye infección por tiña, dermatitis seborreica y eccema de varias causas. Un diagnóstico diferencial menos habitual sería liquen plano, pitiriasis rubra pilaris, pitiriasis rosada y linfoma cutáneo⁶⁵. Aunque la pitiriasis rubra pilaris es una enfermedad rara que puede asociarse a infección por VIH (tipo vi) y se caracteriza por la presencia de pápulas queratósicas foliculares que pueden fusionarse y dar lugar a placas eritematosas o color salmón capaces de desarrollar escamas⁷⁵, los linfomas cutáneos no Hodgkin son raros en pacientes con infección por VIH-1 y casi todos los casos descritos se relacionan con el linaje de células T con características histopatológicas de micosis fungoide o síndrome de Sézary⁷⁶.

El pseudolinfoma cutáneo CD8+ asociado al VIH también debe tenerse en cuenta en pacientes con VIH, sobre todo en aquellos gravemente inmunodeprimidos, pudiendo recordarnos un cuadro de psoriasis, y suele presentarse en forma de placas extensas o eritrodermia. Histológicamente, este pseudolinfoma imita al linfoma cutáneo de células T. Como tratamiento de primera línea, suele instaurarse terapia ARV altamente activa, sobre todo en pacientes profundamente inmunodeprimidos, aunque el metotrexato ha demostrado ser seguro y eficaz en pacientes moderadamente inmunodeprimidos^{77,78}.

La sífilis secundaria papuloescamosa también puede recordarnos, clínica e histológicamente, a un cuadro de psoriasis, pudiendo distinguirse por otros indicios clínicos de sífilis y una serología de sífilis positiva. Es necesario tener un alto índice de sospecha, ya que podemos encontrarlos con serologías falsas negativas de sífilis debido al llamado fenómeno prozona asociado a cargas altas de treponemas con VIH⁶⁰.

La sarna costrosa, a la que los pacientes con VIH son propensos, es altamente contagiosa, pero caso de pasarse por alto durante el diagnóstico, puede descartarse en el microscopio. La presentación clínica imita a la psoriasis, ya que las lesiones se presentan como placas descamativas en piel, cuero cabelludo y uñas⁷⁹.

En casos de psoriasis ungueal, hay que tener especial cuidado a la hora de descartar onicomicosis, ya que las características clínicas pueden ser similares, y es frecuente en pacientes con VIH⁶⁰.

Algunos pacientes con psoriasis eritrodérmica presentan grandes escamas que recuerdan a la ictiosis lamelar o a las erupciones farmacológicas eritrodérmicas crónicas. Los pacientes infectados por el VIH son especialmente susceptibles a estas últimas; de ahí que debemos indagar en la historia clínica del paciente y tener un alto índice de sospecha. Estos pacientes pueden desarrollar fracaso cutáneo generalizado y una tasa más alta de mortalidad⁶⁰.

Tratamiento

El tratamiento de la psoriasis en pacientes infectados por el VIH plantea diferentes desafíos terapéuticos, ya que la psoriasis asociada al VIH es una enfermedad mediada por las células T en un marco de depleción de células T. Muchos de los tratamientos sistémicos de la psoriasis son inmunosupresores y, potencialmente, pueden acarrear complicaciones serias en el marco de una infección por VIH³. Además, seguimos sin tener directrices específicas para el abordaje y tratamiento de pacientes con psoriasis asociada al VIH, y buena parte de las evidencias existentes se limitan a informes de casos clínicos y a pequeñas series de pacientes. La [figura 2](#) resume el algoritmo de tratamiento de la psoriasis asociada al VIH.

Pueden utilizarse tratamientos tópicos, solos o junto a otras modalidades de tratamiento, como fototerapia y agentes sistémicos. Estas terapias son apropiadas para el tratamiento de la enfermedad de carácter leve a moderado, o como tratamiento adyuvante de la enfermedad de carácter moderado a grave⁸⁰.

Los corticosteroides, los derivados de la vitamina D o la combinación de ambos suelen bastar para el manejo de la enfermedad de carácter leve. Los inhibidores tópicos de la calcineurina se utilizan para tratar zonas como, por ejemplo, áreas intertriginosas o el rostro⁶⁵. Los efectos secundarios de los tratamientos tópicos en pacientes con VIH son parecidos a los de la población no infectada por el VIH, por lo que hay que tener un especial cuidado a la hora de utilizar estos agentes⁸⁰.

La fototerapia (luz ultravioleta B de banda estrecha y PUVA) y las terapias sistémicas están recomendadas para el manejo de pacientes con enfermedad de carácter de moderado a grave. Tanto la luz ultravioleta B de banda estrecha como el PUVA se utilizan en el tratamiento de la psoriasis asociada al VIH. Al igual que ocurre en la población no infectada por el VIH, la fototerapia es clínicamente efectiva y ofrece un notable alivio a pacientes con enfermedad debilitante⁸⁰. Un potencial problema asociado al uso de luz ultravioleta es la fotosensibilidad. Los pacientes con VIH son más propensos a la fotosensibilidad, quizá por el propio VIH o por el tratamiento ARV⁸¹. Debe tenerse especial

cuidado a la hora de seleccionar a los pacientes, ya que se ha observado una mayor incidencia de cáncer de piel no melanoma y melanoma en pacientes que recibieron más de 250 tratamientos de PUVA^{82,83}, aunque, en líneas generales, se tiene la noción de que la luz ultravioleta B es segura⁷⁹.

En pacientes con VIH, el tratamiento ARV también debería tenerse en cuenta como terapia de primera línea para el manejo de la psoriasis de carácter entre moderado y grave, y en algunos pacientes puede usarse como monoterapia⁸⁰. En varios informes de casos clínicos se ha descrito una mejoría de la psoriasis asociada al VIH tras iniciar un curso de tratamiento ARV⁸⁴⁻⁸⁶.

Como tratamiento de segunda línea de la psoriasis de carácter de moderado a grave se recomienda el uso de agentes orales. Los retinoides orales son los de uso más habitual y son una alternativa eficaz y no inmunosupresora. Los retinoides tienen éxito como monoterapia o como parte de regímenes combinados, sobre todo con tratamiento con luz ultravioleta. Un efecto adicional es que pueden utilizarse dosis acumulativas más bajas de luz ultravioleta. Las dosis para pacientes con VIH son similares a las de pacientes sin VIH, aunque quizá sean necesarias dosis más altas para tener resultados óptimos^{87,88}.

En pacientes refractarios, inmunosupresores como el metotrexato, la ciclosporina y la hidroxiurea son opciones a tener en cuenta; no obstante, en poblaciones infectadas por el VIH, las infecciones oportunistas son un problema. Aunque el metotrexato es un tratamiento clave en la psoriasis clásica y se ha utilizado en el manejo de psoriasis asociadas al VIH, es hepatotóxico y puede provocar leucopenia e infecciones oportunistas, de ahí que deba utilizarse con mucha precaución⁶⁰.

La ciclosporina ejerce su efecto inmunomodulador inhibiendo la activación de células T CD4 mediante la inhibición de la calcineurina. En casos publicados de tratamiento de psoriasis asociada al VIH con ciclosporina, los pacientes experimentaron un rápido aclaramiento de la psoriasis y no desarrollaron infecciones oportunistas ni empeoró la inmunosupresión^{89,90}. Por otro lado, es preciso llevar a cabo una monitorización exhaustiva tanto de la nefrotoxicidad como de la hipertensión. La ciclosporina se recomienda durante cursos cortos e intermitentes de hasta 12 semanas de duración. También puede utilizarse cuando estemos buscando remisiones rápidas en variantes potencialmente letales de psoriasis, tales como la eritrodermia o la psoriasis pustular generalizada⁶⁰.

La hidroxiurea es un fármaco inmunosupresor sistémico. Además de sus efectos antipsoriásicos, también se ha demostrado que tiene efectos antivirales. Este doble efecto hace que sea un fármaco a tener en cuenta para el tratamiento de la psoriasis asociada al VIH. Son muchos los informes que hablan, por separado, de los perfiles de seguridad y eficacia de la hidroxiurea, en el manejo de la psoriasis y el VIH. Una revisión de 2011 muestra que la hidroxiurea es, por lo general, segura y eficaz. El principal riesgo son los episodios adversos hematológicos (anemia, leucopenia, trombocitopenia y macrocitosis), que parecen depender de la dosis. A pesar de este hecho, la hidroxiurea puede ser una opción viable para pacientes con psoriasis generalizada que no responden adecuadamente a opciones más seguras, sean o no pacientes seropositivos⁹¹.

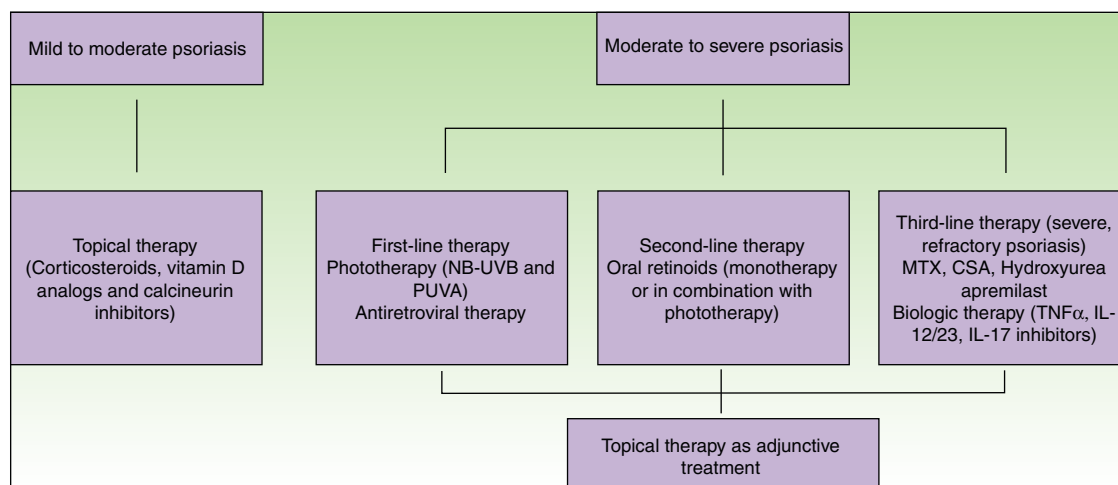


Figura 2 Algoritmo para el tratamiento de la psoriasis asociada al VIH.

CSA: ciclosporina; IL: interleucina; MTX: metotrexato; NB-UVB: luz ultravioleta B de banda estrecha; PUVA: psoraleno y luz ultravioleta A; TNF: factor de necrosis tumoral.

Apremilast es un inhibidor oral de moléculas pequeñas de PDE4 que trabaja intracelularmente bloqueando la degradación de cAMP y aumentando los niveles de cAMP intracelular en las células que expresan PDE4. Esta inhibición resulta en una menor expresión de los mediadores proinflamatorios, así como en una mayor expresión de los mediadores antiinflamatorios, proporcionando apremilast un modo de acción más antiinflamatorio que inmunosupresor⁹². Apremilast no se ha estudiado para el manejo de la psoriasis asociada al VIH, aunque su uso sí ha tenido éxito y ha sido seguro en pacientes con psoriasis seropositivos y con hepatitis C⁹³. Debido a su mecanismo de acción y menor inmunosupresión, apremilast puede ser una buena opción para el manejo de la psoriasis asociada al VIH.

Durante la pasada década se han desarrollado y aprobado varios agentes biológicos para el tratamiento de la psoriasis y la artritis psoriásica. Los inhibidores de TNF- α incluyen el etanercept, el adalimumab y el infliximab, que están aprobados para el tratamiento tanto de la psoriasis como de la artritis psoriásica, y el golimumab aprobado para el tratamiento de la psoriasis artrítica. Ustekinumab es un inhibidor de p40-IL12/23 que está aprobado para ambas indicaciones, mientras que el secukinumab y el ixekizumab son inhibidores de la IL-17A aprobados para el tratamiento de la psoriasis y este último también para el de la artritis psoriásica. Los agentes biológicos se utilizan para tratamientos a largo plazo porque no hay evidencias de toxicidad acumulativa ni tampoco de interacciones fármaco-fármaco. Además, estos agentes tienen un buen perfil de seguridad y solo aumentan, tímidamente, el número de infecciones oportunistas. Estos agentes suelen utilizarse como tratamientos de segunda línea, en parte por su alto coste⁶⁵.

La Academia Americana de Dermatología revisó 27 casos publicados de pacientes con VIH tratados con inhibidores de TNF- α . Aunque esta revisión se ve limitada por el hecho de no haberse llevado a cabo ningún ensayo controlado aleatorizado con esta población de pacientes, se propone que enfermos seropositivos fiables, que siguen sus regímenes de medicación y se someten habitualmente a revisiones, pero

que no han tenido éxito con otras modalidades de tratamiento, podrían ponerse en tratamiento con inhibidores de TNF- α , igual que se han utilizado, eficientemente, agentes anti-TNF- α en pacientes con psoriasis asociada al VIH y artritis psoriásica asociada al VIH que no responden a un régimen combinado de metotrexato y ciclosporina⁹⁴⁻⁹⁶. El TNF- α es una citocina esencial en la patogénesis de la inflamación granulomatosa; simula la transcripción VIH in vitro⁹⁷ y se cree que está implicada en la patogénesis de las úlceras aftosas, la caquexia, la demencia, la fatiga y la fiebre en el VIH. El uso de este tratamiento es preocupante porque predispone a contraer otras infecciones. Cuando se utilizan inhibidores de TNF- α hay que descartar otras comorbilidades que suelen darse en el VIH, tales como tuberculosis, hepatitis B e infecciones oportunistas. La infección por hepatitis c, no obstante, no supone una contraindicación para el uso de inhibidores de TNF- α porque ya se han utilizado de forma segura y eficaz en pacientes infectados de hepatitis C^{60,98}. En lo que respecta al uso de ustekinumab, hay informes de su utilización en psoriasis refractaria asociada al VIH que hablan de su perfil de seguridad y eficacia, así como de la ausencia de efectos secundarios o de un descenso en el recuento de CD4^{99,100}, si bien el uso y perfil de seguridad de secukinumab e ixekizumab todavía ha de establecerse en esta población de pacientes. Recientemente, se ha informado del uso de inhibidores de TNF- α y ustekinumab en 10 pacientes italianos. La duración media del tratamiento fue de 34,8 meses y ninguno de los pacientes desarrolló episodios adversos, complicaciones infecciosas ni tuvo que interrumpir el tratamiento. Todos los pacientes alcanzaron niveles estables o ligeramente más bajos de CD4, que terminaron resolviéndose sin necesidad de cambiar el tratamiento ARV¹⁰¹.

Conclusiones

La disfunción inmunológica asociada al VIH crea un ambiente favorable para el desarrollo de psoriasis. Los principales

mecanismos que se postulan son el desequilibrio de células T y el VIH como fuente de los superantígenos, así como un factor coestimulador de presentación antigénica.

El tratamiento de la psoriasis asociada al VIH puede ser todo un reto, por lo que debe basarse en la gravedad de la enfermedad, y los riesgos y los beneficios asociados a cada tratamiento deben tenerse muy en cuenta. Para este grupo de pacientes todavía no se han llevado a cabo ensayos clínicos ni hay directrices específicas al respecto. Los tratamientos de primera línea consisten en tratamientos tópicos, fototerapia, tratamiento ARV y, como terapias de segunda línea, retinoides orales. Para el manejo de la variante refractaria de esta enfermedad, se recomienda un tratamiento con inmunosupresores sistémicos. En estos casos, los agentes biológicos pueden también ser una buena opción a tener en cuenta. Con independencia del tratamiento que se instaure, debe hacerse un meticuloso seguimiento para descartar posibles episodios adversos, con monitorizaciones frecuentes de los recuentos de CD4 y de las cargas virales de VIH.

Conflicto de intereses

N. Queirós no tiene conflicto de intereses. T. Torres ha participado en ensayos clínicos promovidos por AbbVie, Amgen y Novartis y ha recibido honorarios como consultor y/o ponente en actividades formativas promovidas por AbbVie, Boehringer Ingelheim, Celgene, Janssen, Leo-Pharma, Lilly-Eli, MSD, Novartis, y Pfizer.

Bibliografía

- Zaidi J, Grapsa E, Tanser F, Newell ML, Barnighausen T. Dramatic increases in HIV prevalence after scale-up of antiretroviral treatment: A longitudinal population-based HIV surveillance study in rural KwaZulu-Natal. *AIDS*. 2013;27:2301–5.
- Mallon E, Bunker CB. HIV-associated psoriasis. *AIDS Patient Care STDS*. 2000;14:239–46.
- Montazeri A, Kanitakis J, Bazex J. Psoriasis and HIV infection. *Int J Dermatol*. 1996;35:475–9.
- Fernandes S, Pinto GM, Cardoso J. Particular clinical presentations of psoriasis in HIV patients. *Int J STD AIDS*. 2011;22:653–4.
- Reich K. The concept of psoriasis as a systemic inflammation: Implications for disease management. *J Eur Acad Dermatol Venereol*. 2012;26 Suppl 2:3–11.
- Dubertret L, Mrowietz U, Ranki A, van de Kerkhof PC, Chimenti S, Lotti T, et al., EUROPSO Patient Survey Group. European patient perspectives on the impact of psoriasis: The EUROPSO patient membership survey. *Br J Dermatol*. 2006;155:729–36.
- Gladman DD, Brockbank J. Psoriatic arthritis. *Expert Opin Investig Drugs*. 2000;9:1511–22.
- Jacobson CC, Kumar S, Kimball AB. Latitude and psoriasis prevalence. *J Am Acad Dermatol*. 2011;65:870–3.
- Henseler T, Christophers E. Disease concomitance in psoriasis. *J Am Acad Dermatol*. 1995;32:982–6.
- Gupta Y, Moller S, Zillikens D, Boehncke WH, Ibrahim SM, Ludwig RJ. Genetic control of psoriasis is relatively distinct from that of metabolic syndrome and coronary artery disease. *Exp Dermatol*. 2013;22:552–3.
- Nickoloff BJ, Qin JZ, Nestle FO. Immunopathogenesis of psoriasis. *Clin Rev Allergy Immunol*. 2007;33:45–56.
- Sabat R, Philipp S, Höflich C, Kreutzer S, Wallace E, Asadullah K, et al. Immunopathogenesis of psoriasis. *Exp Dermatol*. 2007;16:779–98.
- Zaba LC, Krueger JG, Lowes MA. Resident and “inflammatory” dendritic cells in human skin. *J Invest Dermatol*. 2009;129:302–8.
- Albanesi C, Scarponi C, Pallotta S, Daniele R, Bosio D, Madonna S, et al. Chemerin expression marks early psoriatic skin lesions and correlates with plasmacytoid dendritic cell recruitment. *J Exp Med*. 2009;206:249–58.
- Ganguly D, Chamilos G, Lande R, Gregorio J, Meller S, Facchinetti V, et al. Self-RNA-antimicrobial peptide complexes activate human dendritic cells through TLR7 and TLR8. *J Exp Med*. 2009;206:1983–94.
- Lande R, Ganguly D, Facchinetti V, Frasca L, Conrad C, Gregorio J, et al. Neutrophils activate plasmacytoid dendritic cells by releasing self-DNA-peptide complexes in systemic lupus erythematosus. *Sci Transl Med*. 2011;3:73ra19.
- Nestle FO, Conrad C, Tun-Kyi A, Homey B, Gombert M, Boyman O, et al. Plasmacytoid predendritic cells initiate psoriasis through interferon-alpha production. *J Exp Med*. 2005;202:135–43.
- Lowes MA, Chamian F, Abello MV, Fuentes-Duculan J, Lin SL, Nussbaum R, et al. Increase in TNF-alpha and inducible nitric oxide synthase-expressing dendritic cells in psoriasis and reduction with efalizumab (anti-CD11a). *Proc Natl Acad Sci U S A*. 2005;102:19057–62.
- Oppmann B, Lesley R, Blom B, Timans JC, Xu Y, Hunte B, et al. Novel p19 protein engages IL-12p40 to form a cytokine, IL-23, with biological activities similar as well as distinct from IL-12. *Immunity*. 2000;13:715–25.
- Lowes MA, Russell CB, Martin DA, Towne JE, Krueger JG. The IL-23/T17 pathogenic axis in psoriasis is amplified by keratinocyte responses. *Trends Immunol*. 2013;34:174–81.
- Ortega C, Fernández AS, Carrillo JM, Romero P, Molina IJ, Moreno JC, et al. IL-17-producing CD8+ T lymphocytes from psoriasis skin plaques are cytotoxic effector cells that secrete Th17-related cytokines. *J Leukoc Biol*. 2009;86:435–43.
- Cai Y, Shen X, Ding C, Qi C, Li K, Li X, et al. Pivotal role of dermal IL-17-producing gamma delta T cells in skin inflammation. *Immunity*. 2011;35:596–610.
- Laggner U, di Meglio P, Perera GK, Hundhausen C, Lacy KE, Ali N, et al. Identification of a novel pro-inflammatory human skin-homing Vc9Vd2 T cell subset with a potential role in psoriasis. *J Immunol*. 2011;187:2783–93.
- Ciric B, El-behi M, Cabrera R, Zhang GX, Rostami A. IL-23 drives pathogenic IL-17-producing CD8+ T cells. *J Immunol*. 2009;182:5296–305.
- Ward NL, Umetsu DT. A new player on the psoriasis block: IL-17A- and IL-22-producing innate lymphoid cells. *J Invest Dermatol*. 2014;134:2305–7.
- Teunissen MB, Munneke JM, Bernink JH, Spuls PI, Res PC, Te Velde A, et al. Composition of innate lymphoid cell subsets in the human skin: Enrichment of NCR+ ILC3 in lesional skin and blood of psoriasis patients. *J Invest Dermatol*. 2014;134:2351–60.
- Keijsers RRM, Hendriks AGM, van Erp PEJ, Van Cranenbroek B, van de Kerkhof PCM, Koenen HJPM, et al. In vivo induction of cutaneous inflammation results in the accumulation of extracellular trap-forming neutrophils expressing RORγt and IL-17. *J Invest Dermatol*. 2014;134:1276–84.
- Lin AM, Rubin CJ, Khandpur R, Wang JY, Riblett M, Yalavarthi S, et al. Mast cells and neutrophils release IL-17 through extracellular trap formation in psoriasis. *J Immunol*. 2011;187:490–500.

29. Caruso R, Botti E, Sarra M, Esposito M, Stolfi C, Diluvio L, et al. Involvement of interleukin-21 in the epidermal hyperplasia of psoriasis. *Nat Med*. 2009;15:1013–5.
30. Singh TP, Schön MP, Wallbrecht K, Gruber-Wackernagel A, Wang XJ, Wolf P. Involvement of IL-9 in Th17-associated inflammation and angiogenesis of psoriasis. *PLoS One*. 2013;8:e51752.
31. Lowes MA, Suárez-Fariñas M, Krueger JG. Immunology of psoriasis. *Annu Rev Immunol*. 2014;32:227–55.
32. Sharp PM, Hahn BH. Origins of HIV and the AIDS pandemic. *Cold Spring Harb Perspect Med*. 2011;1:a006841.
33. Cooper A, Garcia M, Petrovas C, Yamamoto T, Koup RA, Nabel GJ. HIV-1 causes CD4 cell death through DNA-dependent protein kinase during viral integration. *Nature*. 2013;498:376–9.
34. Lichtfuss GF, Hoy J, Rajasuriar R, Kramski M, Crowe SM, Lewin SR. Biomarkers of immune dysfunction following combination antiretroviral therapy for HIV infection. *Biomark Med*. 2011;5:171–86.
35. Meier A, Chang JJ, Chan ES, Pollard RB, Sidhu HK, Kulkarni S, et al. Sex differences in the Toll-like receptor-mediated response of plasmacytoid dendritic cells to HIV-1. *Nat Med*. 2009;15:955–9.
36. Brenchley JM, Price DA, Schacker TW, Asher TE, Silvestri G, Rao S, et al. Microbial translocation is a cause of systemic immune activation in chronic HIV infection. *Nat Med*. 2006;12:1365–71.
37. Hsue PY, Hunt PW, Sinclair E, Brecht B, Franklin A, Killian M, et al. Increased carotid intima-media thickness in HIV patients is associated with increased cytomegalovirus-specific T-cell responses. *AIDS*. 2006;20:2275–83.
38. Prendergast A, Prado JG, Kang YH, Chen F, Riddell LA, Luzzi G, et al. HIV-1 infection is characterized by profound depletion of CD161+ Th17 cells and gradual decline in regulatory T cells. *AIDS*. 2010;24:491–502.
39. Guaraldi G, Orlando G, Zona S, Menozzi M, Carli F, Garlassi E, et al. Premature age-related comorbidities among HIV-infected persons compared with the general population. *Clin Infect Dis*. 2011;53:1120–6.
40. Schouten J, Wit FW, Stolte IG, Kootstra NA, van der Valk M, Geerlings SE, et al. Cross-sectional comparison of the prevalence of age-associated comorbidities and their risk factors between HIV-infected and uninfected individuals: The AGEHIV cohort study. *Clin Infect Dis*. 2014;59:1787–97.
41. Yukl SA, Shergill AK, McQuaid K, Gianella S, Lampiris H, Hare CB, et al. Effect of raltegravir-containing intensification on HIV burden and T-cell activation in multiple gut sites of HIV positive adults on suppressive antiretroviral therapy. *AIDS*. 2010;24:2451–60.
42. Brenchley JM, Price DA, Schacker TW, Asher TE, Silvestri G, Rao S, et al. Microbial translocation is a cause of systemic immune activation in chronic HIV infection. *Nat Med*. 2006;12:1365–71.
43. Maartens G, Celum C, Lewin SR. HIV infection: Epidemiology, pathogenesis, treatment, and prevention. *Lancet*. 2014;384:258–71.
44. Bloomfield GS, Leung C. Cardiac disease associated with human immunodeficiency virus infection. *Cardiol Clin*. 2017;35:59–70.
45. Sabin CA, Worm SW, Weber R, Reiss P, El-Sadr W, Dabis F, et al., D:A:D Study Group. Use of nucleoside reverse transcriptase inhibitors and risk of myocardial infarction in HIV infected patients enrolled in the D:A:D study: A multi-cohort collaboration. *Lancet*. 2008;371:1417–26.
46. Friis-Møller N, Reiss P, Sabin CA, Weber R, d'Arminio A, El-Sadr W, et al. Class of antiretroviral drugs and the risk of myocardial infarction. *N Engl J Med*. 2007;356:1723–35.
47. Anuurad E, Bremer A, Berglund L. HIV protease inhibitors and obesity. *Curr Opin Endocrinol Diabetes Obes*. 2010;17:478–85.
48. Ntsekhe M, Mayosi BM. Cardiac manifestations of HIV infection: An African perspective. *Nat Clin Pract Cardiovasc Med*. 2009;6:120–7.
49. Leal L, Ribera M, Daudén E. Psoriasis and HIV infection. *Actas Dermosifiliogr*. 2008;99:753–63.
50. Yen YF, Jen IA, Chen M, Lan YC, Lee CY, Chuang PH, et al. HIV infection increases the risk of incident psoriasis. *J Acquir Immune Defic Syndr*. 2017;75:493–9.
51. Chen H, Hayashi G, Lai OY, Diltthey A, Kuebler PJ, Wong TV, et al. Psoriasis patients are enriched for genetic variants that protect against HIV-1 disease. *PLoS Genet*. 2012;8:e1002514.
52. Bijlmakers MJ, Kanneganti SK, Barker JN, Trembath RC, Capon F. Functional analysis of the RNF114 psoriasis susceptibility gene implicates innate immune responses to double-stranded RNA in disease pathogenesis. *Hum Mol Genet*. 2011;20:3129–37.
53. Gao L, Coope H, Grant S, Ma A, Ley SC, Harhaj EW. ABIN1 protein cooperates with TAX1BP1 and A20 proteins to inhibit antiviral signaling. *J Biol Chem*. 2011;286:36592–602.
54. Strange A, Capon F, Spencer CC, Knight J, Weale ME, Allen MH, et al. Genome-wide association study identifies new psoriasis susceptibility loci and an interaction between HLA-C and ERAP1. *Nat Genet*. 2010;42:985–90.
55. Li Y, Liao W, Cargill M, Chang M, Matsunami N, Feng BJ, et al. Carriers of rare missense variants in IFIH1 are protected from psoriasis. *J Invest Dermatol*. 2010;130:2768–72.
56. Wu JJ, Gilbert KE, Batech M, Manalo IF, Towner WJ, Raposo RA, et al. Examining HIV viral load in a matched cohort of HIV positive individuals with and without psoriasis. *J Drugs Dermatol*. 2017;16:372–7.
57. Nititham J, Gupta R, Zeng X, Hartogenesis W, Nixon DF, Deeks SG, et al. Psoriasis risk SNPs and their association with HIV-1 control. *Hum Immunol*. 2017;78:179–84.
58. Duvic M, Johnson TM, Rapini RP, Freese T, Brewton G, Rios A. Acquired immunodeficiency syndrome-associated psoriasis and reactive arthritis. *Arch Dermatol*. 1987;123:1622–32.
59. Fife DJ, Waller JM, Jeffes EW, Koo JY. Unraveling the paradoxes of HIV-associated psoriasis: A review of T-cell subsets and cytokine profiles. *Dermatol Online J*. 2007;13:4.
60. Morar N, Willis-Owen SA, Maurer T, Bunker CB. HIV-associated psoriasis: Pathogenesis, clinical features, and management. *Lancet Infect Dis*. 2010;10:470–8.
61. Torres BA, Johnson HM. Identification of an HIV-1 Nef peptide that binds to HLA class II antigens. *Biochem Biophys Res Commun*. 1994;200:1059–65.
62. Lawn SD, Meintjes G. Pathogenesis and prevention of immune reconstitution disease during antiretroviral therapy. *Expert Rev Anti Infect Ther*. 2011;9:415–30.
63. Tripathi SV, Leslie KS, Maurer TA, Amerson EH. Psoriasis as a manifestation of HIV-related immune reconstitution inflammatory syndrome. *J Am Acad Dermatol*. 2015;72:e35–6.
64. Bartlett BL, Khambaty M, Mendoza N, Tremaine AM, Gewirtzman A, Tyring SK. Dermatological management of human immunodeficiency virus. *Skin Therapy Lett*. 2007;12:1–3.
65. Boehncke WH, Schön MP. Psoriasis. *Lancet*. 2015;386:983–94.
66. Pillai S, DiPaolo F. Bilateral panuveitis, sebopsoriasis, and secondary syphilis in a patient with acquired immunodeficiency syndrome. *Am J Ophthalmol*. 1992;114:773–5.
67. Doring HF. Treatment of sebopsoriasis—A clinical trial: An etiological approach. *Dermatologica*. 1984;169:125–33.
68. Itoi-Ochi S, Hayashi M, Yamaoka T, Kobayashi Y, Isei T, Shirasaka T, et al. Occult HIV infection in Japanese rupioid psoriasis. *J Dermatol*. 2017;44:e172–3.
69. Dover JS, Johnson RA. Cutaneous manifestations of human immunodeficiency virus infection. Part II. *Arch Dermatol*. 1991;14:1549–58, <http://dx.doi.org/10.1001/archderm.127.10.1549>.

70. Cedeno-Laurent F, Gómez-Flores M, Mendez N, Ancer-Rodríguez J, Bryant JL, Gaspari AA, et al. New insights into HIV-1-primary skin disorders. *J Int AIDS Soc.* 2011;14:5.
71. Keat A, Rowe I. Reactive arthritis and associated arthritides. *Rheum Dis Clin North Am.* 1991;17:25-42.
72. Mendoza N, Yang B, Patiblanda K, Reusser NM. Psoriasis and HIV: Rupioid psoriasis, an uncommon presentation. *J Dermatol Clin Res.* 2015;3:1043.
73. Henes JC, Ziupa E, Eisfelder M, Adamczyk A, Knaudt B, Jacobs F, et al. High prevalence of psoriatic arthritis in dermatological patients with psoriasis: A cross-sectional study. *Rheumatol Int.* 2014;34:227-34.
74. Schmitt J, Wozel G. The psoriasis area and severity index is the adequate criterion to define severity in chronic plaque-type psoriasis. *Dermatology.* 2005;210:194-9.
75. Klein A, Landthaler M, Karrer S. Pityriasis rubra pilaris: A review of diagnosis and treatment. *Am J Clin Dermatol.* 2010;11:157-70.
76. Muñoz-Pérez MA, Ríos-Martín JJ, Rodríguez-Pichardo A, Camacho F. Cutaneous T-cell lymphoma and human immunodeficiency virus infection: 2 cases and a review of the literature. *Acta Derm Venereol.* 1999;79:153-5.
77. Ingen-Housz-Oro S, Sbidian E, Ortonne N, Penso-Assathiany D, Chambrin V, Bagot M, et al. HIV-related CD8+ cutaneous pseudolymphoma: Efficacy of methotrexate. *Dermatology.* 2013;226:15-8.
78. Fernández-Morano T, Aguilar-Bernier M, del Boz J, Fúnez-Liébaña R. Infiltración cutánea por linfocitos T CD8+ asociada a virus de la inmunodeficiencia humana. *Actas Dermosifiliogr.* 2012;103:638-40.
79. Schlesinger I, Oelrich DM, Tyring SK. Crusted (Norwegian) scabies in patients with AIDS: The range of clinical presentations. *South Med J.* 1994;87:352-6.
80. Menon K, van Voorhees AS, Bebo BF Jr, Gladman DD, Hsu S, Kalb RE, et al. Psoriasis in patients with HIV infection: From the Medical Board of the National Psoriasis Foundation. *J Am Acad Dermatol.* 2010;62:291-9.
81. Zancanaro PC, McGirt LY, Mamelak AJ, Nguyen RH, Martins CR. Cutaneous manifestations of HIV in the era of highly active antiretroviral therapy: An institutional urban clinic experience. *J Am Acad Dermatol.* 2006;54:581-8.
82. Stern RS, Lange R. Non-melanoma skin cancer occurring in patients treated with PUVA five to ten years after first treatment. *J Invest Dermatol.* 1988;91:120-4.
83. Stern RS. The risk of melanoma in association with long-term exposure to PUVA. *J Am Acad Dermatol.* 2001;44:755-61.
84. Vittorio Luigi de Socio G, Simonetti S, Stagni G. Clinical improvement of psoriasis in an AIDS patient effectively treated with combination antiretroviral therapy. *Scand J Infect Dis.* 2006;38:74-5.
85. Mamkin I, Mamkin A, Ramanan SV. HIV-associated psoriasis. *Lancet Infect Dis.* 2007;7:496.
86. Chiricozzi A, Saraceno R, Cannizzaro MV, Nisticò SP, Chimenti S, Giunta A. Complete resolution of erythrodermic psoriasis in an HIV and HCV patient unresponsive to antipsoriatic treatments after highly active antiretroviral therapy (ritonavir, atazanavir, emtricitabine, tenofovir). *Dermatology.* 2012;225:333-7.
87. Lisiewicz J, Foli A, Wainberg M, Lori F. Hydroxyurea in the treatment of HIV infection: Clinical efficacy and safety concerns. *Drug Saf.* 2003;26:605-24.
88. Buccheri L, Katchen BR, Karter AJ, Cohen SR. Acitretin therapy is effective for psoriasis associated with human immunodeficiency virus infection. *Arch Dermatol.* 1997;133:711-5.
89. Allen BR. Use of cyclosporin for psoriasis in HIV-positive patient. *Lancet.* 1992;339:686.
90. Tourne L, Durez P, van Vooren JP, Farber CM, Liesnard C, Heenen M, et al. Alleviation of HIV-associated psoriasis and psoriatic arthritis with cyclosporine. *J Am Acad Dermatol.* 1997;37:501-2.
91. Lee ES, Heller MM, Kamangar F, Park K, Liao W, Koo J. Hydroxyurea for the treatment of psoriasis including in HIV-infected individuals: A review. *Psoriasis Forum.* 2011;17:180-7.
92. Torres T, Puig L. Apremilast: A novel oral treatment for psoriasis and psoriatic arthritis. *Am J Clin Dermatol.* 2017. Jun 8. doi: 10.1007/s40257-017-0302-0
93. Reddy SP, Shah VV, Wu JJ. Apremilast for a psoriasis patient with HIV and hepatitis C. *J Eur Acad Dermatol Venereol.* 2017;31:e481-2, <http://dx.doi.org/10.1111/jdv.14301>.
94. Barco D, Puig L, Alomar A. Treatment of moderate-severe psoriasis with etanercept in patients with chronic human immunodeficiency virus infection. *Actas Dermosifiliogr.* 2010;101 Suppl 1:77-81.
95. Linardaki G, Katsarou O, Ioannidou P, Karafoulidou A, Boki K. Effective etanercept treatment for psoriatic arthritis complicating concomitant human immunodeficiency virus and hepatitis C virus infection. *J Rheumatol.* 2007;34:1353-5.
96. Gallitano SM, McDermott L, Brar K, Lowenstein E. Use of tumor necrosis factor (TNF) inhibitors in patients with HIV/AIDS. *J Am Acad Dermatol.* 2016;74:974-80.
97. Butera ST, Roberts BD, Folks TM. Ligand passing by the p75 tumour necrosis factor receptor enhances HIV-1 activation. *Cytokine.* 1996;8:745-50.
98. Cavazzana I, Ceribelli A, Cattaneo R, Franceschini F. Treatment with etanercept in six patients with chronic hepatitis C infection and systemic autoimmune diseases. *Autoimmun Rev.* 2008;8:104-6.
99. Pappas V, Rallis E, Kirsten L, Kyriakis K. Ustekinumab for the treatment of HIV psoriasis. *J Dermatolog Treat.* 2012;23:398-9.
100. Saeki H, Ito T, Hayashi M, Fukuchi O, Umezawa Y, Nobeyama Y, et al. Successful treatment of ustekinumab in a severe psoriasis patient with human immunodeficiency virus infection. *J Eur Acad Dermatol Venereol.* 2015;29:1653-5.
101. Bardazzi F, Magnano M, Campanati A, Loconsole F, Carpentieri A, Potenza C, et al. Biologic therapies in HIV-infected patients with psoriasis: An Italian experience. *Acta Derm Venereol.* 2017;97:989-90.