

## Diagnóstico ecográfico del hidradenoma nodular



### Ultrasound Diagnosis of Nodular Hidradenoma

Sra. Directora:

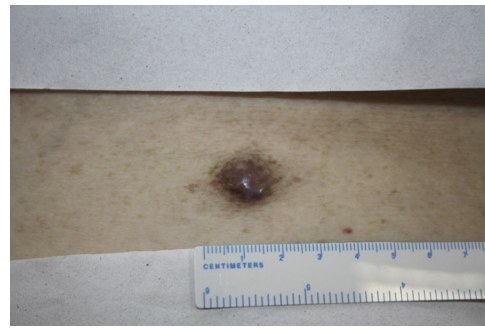
El hidradenoma nodular (HN), también conocido como hidradenoma sólido quístico o de células claras, es un tumor aneural benigno e infrecuente. Su heterogeneidad clínica puede llevar a confusión con otras neoplasias tanto benignas como malignas<sup>1</sup>. Aunque su diagnóstico definitivo es histológico, la realización previa de una ecografía cutánea puede ser de gran ayuda. Presentamos el caso de un HN de localización atípica en una mujer de edad avanzada en la que la exploración ecográfica fue de gran ayuda para su diagnóstico.

Mujer de 87 años con antecedentes de hipertensión arterial y carcinoma in situ de laringe en remisión completa, que consultaba por una lesión lumbar dolorosa, de tiempo de evolución desconocido, y que había crecido progresivamente.

A la exploración física se identificaba una lesión subcutánea dolorosa, de 2 cm, coloración eritematoviolácea y consistencia firme (fig. 1). La lesión presentaba un dudoso signo del hoyuelo. El resto de la exploración física no mostró hallazgos destacables.

Se realizó una ecografía cutánea (12-18 MHz) que reveló la existencia de una estructura dermohipodérmica de 1,85 × 1,23 cm de tamaño, ovalada y bien delimitada. Se trataba de una lesión de aspecto quístico con un interior anecoico y refuerzo posterior, destacando una zona hiperecogénica triangular en el polo superior que protruía desde su pared (fig. 2A). Con el modo Doppler color se apreciaba un aumento de la vascularización a nivel periférico y, sobre todo, en la porción sólida triangular (fig. 2B).

Teniendo en cuenta los antecedentes personales así como el tiempo de evolución desconocido, se decidió extirpar la lesión. El estudio histológico mostró una lesión dermohipodérmica bien definida, con áreas sólidas y quísticas (fig. 3A). Las áreas sólidas estaban compuestas por dos tipos de células: unas células de núcleos redondeados, cromatina granular y nucléolos visibles, con citoplasmas amplios y eosinófilos, y otras células de citoplasma claro y núcleo excéntrico (fig. 3B-C). No se observó atipia celular, pleomorfismo, invasión vascular o necrosis. El estudio



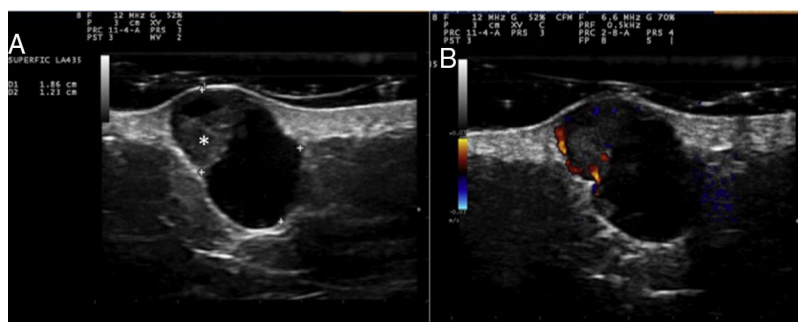
**Figura 1** Lesión lumbar de 2 cm de tamaño, coloración eritematoviolácea y consistencia firme.

inmunoquímico mostró positividad para EMA, CK-7, CK AE1/AE3, así como negatividad para S100, enolasa, melan-A y D2-40 (fig. 3D). Estos hallazgos permitieron hacer el diagnóstico de HN.

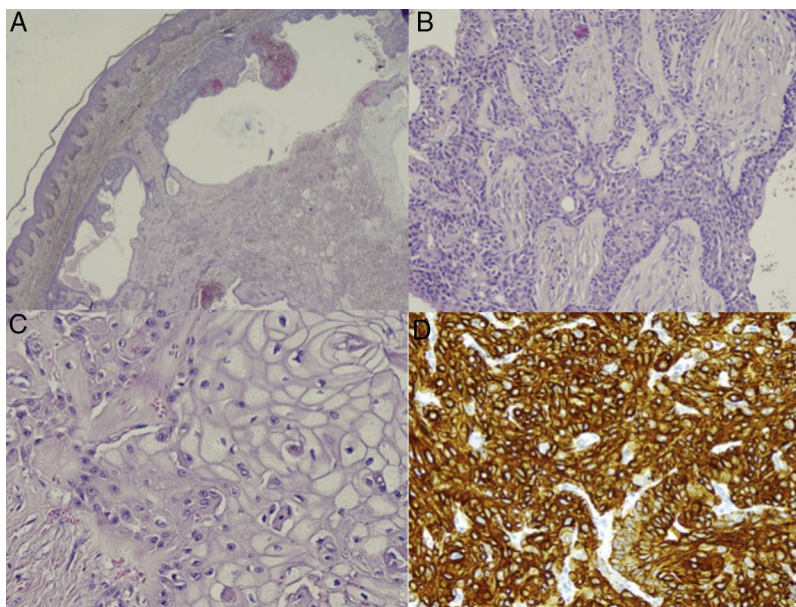
El HN afecta principalmente a mujeres entre la 4.<sup>a</sup> y la 5.<sup>a</sup> décadas de la vida, localizándose en la cabeza y en los miembros superiores. Clínicamente se caracteriza por una lesión solitaria, de lento crecimiento, con un tamaño medio de 0,5-2 cm, consistencia firme y morfología redondeada. Suele ser asintomático, aunque en alguna ocasión puede presentar sangrado o dolor, como en nuestro caso. La piel suprayacente puede estar engrosada, atrófica o ulcerada, presentando una coloración eritematoviolácea o marronácea<sup>1,2</sup>.

Aunque tradicionalmente el HN se consideraba una neoplasia de diferenciación ecrina, hoy en día se defiende una clasificación en dos subgrupos: los hidradenomas de diferenciación ecrina (hidradenoma poroide) y los de diferenciación apocrina (HN)<sup>1</sup>.

En la actualidad, son escasas las publicaciones que hacen referencia a los hallazgos ecográficos del HN, aunque estos son comunes en todas ellas<sup>2-7</sup>. Ecográficamente se define como una lesión dermohipodérmica de naturaleza quística, ovalada, bien definida y de interior hipo o anecoico. En 7 de los 8 casos descritos se observa en su interior un área sólida hiperecogénica de morfología triangular que protruye de la pared de la lesión y que suele mostrar un aumento de la vascularización con el modo Doppler<sup>2-7</sup>. Estos hallazgos ecográficos se correlacionan con las áreas sólidas y quísticas observadas histológicamente. En ocasiones pueden observarse puntos hiperecogénicos compatibles con calcificaciones<sup>4</sup>.



**Figura 2** Estudio ecográfico de la lesión. A) Lesión dermohipodérmica, ovalada, anecoica, con una zona hiperecogénica triangular que protruye desde su pared (asterisco). B) Aumento de flujo a nivel periférico y en la porción sólida triangular (modo Doppler).



**Figura 3** Estudio histopatológico. A) Lesión dermohipodérmica no encapsulada pero bien delimitada, con áreas sólidas y quísticas (hematoxilina-eosina,  $\times 10$ ). B,C) En la porción sólida del tumor se distinguen dos tipos de células: células poliédricas, de núcleo vesicular alargado y citoplasma eosinófilo (B), y células grandes con núcleo excéntrico y abundante citoplasma claro (C) (hematoxilina-eosina,  $\times 20$  y  $\times 40$ ). D) Estudio inmunohistoquímico positivo para CK-7 (CK-7,  $\times 40$ ).

El diagnóstico diferencial clínico incluye dermatofibroma, quiste epidérmico, nevus azul o carcinoma basocelular; mientras que el principal diagnóstico diferencial histológico debe realizarse con el tumor apocrino mixto<sup>1</sup>.

Desde el punto de vista ecográfico, el diagnóstico diferencial debe realizarse en primer lugar con otros tumores anexiales benignos como el hidrocistoma<sup>8</sup>, lesión dermohipodérmica, hipoecoica, sin refuerzo posterior ni vascularización; el espiroadenoma ecrino<sup>9</sup>, lesión dérmica lobulada, heteroecoica, con refuerzo posterior y vascularización tanto central como periférica; o el hidradenoma poroide<sup>10</sup>, lesión hipodérmica, hipoecoica aunque con zonas hiperecogénicas, refuerzo posterior y sombra acústica lateral.

También conviene excluir otras lesiones subcutáneas benignas, como el quiste epidérmico, lesión hipoecoica con refuerzo posterior, sombra acústica lateral y trayecto dermohipodérmico o *punctum*; el pilomatrixoma, lesión heteroecoica bien delimitada que suele presentar vascularización periférica y calcificaciones en su interior; el dermatofibroma, lesión dermohipodérmica mal definida sin vascularización, que puede presentar líneas hipoecoicas en la periferia. Finalmente, teniendo en cuenta el antecedente neoplásico, debería descartarse una metástasis cutánea, caracterizada ecográficamente como nódulos hipoecoicos con aumento de la transmisión acústica en el tejido celular subcutáneo e intensamente vascularizada<sup>11</sup>.

A pesar de tratarse de una neoplasia benigna, el HN suele presentar recurrencias tras una extirpación incompleta. Se han descrito casos aislados de transformación maligna, lo que debemos sospechar ante un tumor de rápido crecimiento con patrón invasivo, pleomorfismo, elevado índice mitótico e invasión angiolinfática en la histopatología.

Por tanto, el HN puede resultar difícil de diferenciar clínicamente de otras lesiones cutáneas. La realización de una técnica no invasiva, rápida y de bajo coste como la ecografía cutánea puede orientar el diagnóstico preoperatorio del HN. La presencia de una lesión quística, anecoica, con un área hiperecogénica triangular vascularizada que sobresale de su pared, son hallazgos ecográficos que nos deben hacer pensar en el diagnóstico de un hidradenoma nodular.

### Conflicto de intereses

Los autores declaran no tener ningún conflicto de intereses.

### Bibliografía

1. Nandeesh BN, Rajalakshmi T. A study of histopathologic spectrum of nodular hidradenoma. *Am J Dermatopathol.* 2012;34:461-70.
2. Ghai S, Bukhanov K. Eccrine acrospiroma of breast: Mammographic and ultrasound findings. *Clin Radiol.* 2004;59:1142-4.
3. Ohi Y, Umekita Y, Rai Y, Kukita T, Sagara Y, Sagara Y, et al. Clear cell hidradenoma of the breast: A case report with review of the literature. *Breast Cancer.* 2007;14:307-11.
4. Mullaney PJ, Becker E, Graham B, Ghazarian D, Riddell RH, Salonen DC. Benign hidradenoma: Magnetic resonance and ultrasound features of two cases. *Skeletal Radiol.* 2007;36:1185-90.
5. Cho KE, Son EJ, Kim JA, Youk JH, Kim EK, Kwak JY, et al. Clear cell hidradenoma of the axilla: A case report with literature review. *Korean J Radiol.* 2010;11:490-2.
6. Horie K, Ito K. Ultrasonographic diagnosis of nodular hidradenoma. *J Dermatol.* 2016;43:449-50.

7. Takasaka M, Saeki H, Ito K, Matsuo K, Ishiji T, Nakagawa H. Skin ultrasound examination provides useful in diagnosing two cases of solid cystic hidradenoma. *Int J Dermatol*. 2014;53:e146-7.
8. Pérez-López I, Garrido-Colmenero C, Blanco-Morente G, Aneiros-Fernandez J, Arias-Santiago S. Utilidad de la ecografía cutánea en el diagnóstico diferencial de las lesiones azules, hidrocistoma. *Dermatol Online J*. 2015;16:21.
9. Balaban M, Idilman IS, Unal O, Dumlu EG, Yazgan A, Ipek A. Sonographic and sonoelastographic findings of a rarely seen soft tissue tumor: Eccrine spiradenoma. *J Med Ultrasonics*. 2015;42:587-90.
10. Martínez-Morán C, Khedaoui R, Echeverría-García B, Borbujo J. Imagen ecográfica del hidradenoma poroide. *Actas Dermosifiliogr*. 2016;107:349-51.
11. Ruiz-Villaverde R, Arias-Santiago S, Repiso-Jimenez JB. Ecografía aplicada al manejo de tumores cutáneos benignos. *Actas Dermosifiliogr*. 2015;106 Supl 1:29-40.

I. Vázquez-Osorio<sup>a,\*</sup>, P. Gonzalvo-Rodríguez<sup>b</sup>  
y E. Rodríguez-Díaz<sup>a</sup>

<sup>a</sup> Servicio de Dermatología, Hospital Universitario de Cabueñes, Gijón, Asturias, España

<sup>b</sup> Servicio de Anatomía Patológica, Hospital Universitario de Cabueñes, Gijón, Asturias, España

\* Autor para correspondencia.  
Correo electrónico: rogivaos@gmail.com  
(I. Vázquez-Osorio).

<https://doi.org/10.1016/j.ad.2017.06.017>  
0001-7310/

© 2017 AEDV.

Publicado por Elsevier España, S.L.U. Todos los derechos reservados.

## Pitiriasis versicolor atrófica



### Atrophying Pityriasis Versicolor

Sra. Directora:

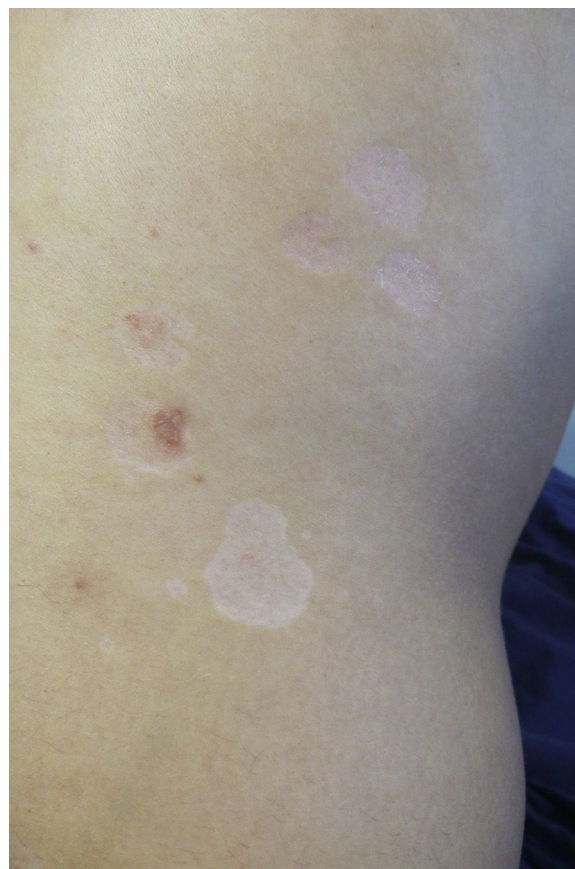La pitiriasis versicolor (PV) es una infección fúngica superficial frecuente, producida por levaduras del género *Malassezia* y que se presenta clínicamente como máculas redondeadas u ovals, generalmente en tronco, de una coloración variable, que va desde la hipopigmentación a un tono negruzco<sup>1</sup>. Fácilmente reconocible clínicamente, se han descrito diversas formas atípicas, entre ellas la variante con lesiones atróficas<sup>2</sup>.

Un varón de 28 años con psoriasis en placas en tratamiento con corticoesteroides tópicos, consultó por la aparición de unas alteraciones cutáneas que él percibía como diferentes a las de su psoriasis. En la exploración física se evidenciaron varias áreas circulares, en espalda y superficie de extensión de extremidad superior derecha, de tamaños comprendidos entre 0,5 y 4 cm, de aspecto deprimido, atrófico (fig. 1). Unas eran hipopigmentadas y otras ligeramente sonrosadas; en algunas existía una leve descamación y otras coincidían con lesiones típicas de psoriasis (fig. 2). La exploración con luz de Wood no reveló fluorescencia alguna. La biopsia de piel mostró hiperqueratosis laminar en la epidermis, con aplanamiento de las crestas interpapilares, y aspecto edematoso con dilataciones vasculares en dermis, más evidente en dermis papilar. Alrededor de los vasos había un mínimo infiltrado linfocitario. Con la técnica de PAS se objetivaron, entre las capas de queratina, abundantes hifas cortas, septadas y esporas. La técnica de orceína puso de manifiesto una reducción de las fibras elásticas en dermis papilar y su fragmentación en la dermis reticular superficial (fig. 3). En el examen directo de una de estas lesiones se evidenció la presencia de levaduras y seudomicelios.

Se pautó itraconazol 200 mg/día/7 días, acompañado de flutrimazol tópico por las noches durante un mes, y se sustituyó el corticoesteroide tópico por calcitriol pomada para su psoriasis. Aunque de lenta mejoría, a los 6 meses se observó

una restitución «*ad integrum*», no apareciendo nuevas lesiones en un año de seguimiento.

La PV atrofiante o atrófica es una forma de presentación poco frecuente de PV<sup>2-10</sup>. Clínicamente se manifiesta como áreas deprimidas, eritematosas o hipopigmentadas, con discreta descamación, que se localizan más frecuentemente en tronco, generalmente la espalda y los hombros.



**Figura 1** Placas hipopigmentadas y sonrosadas, de distintos tamaños, ligeramente deprimidas en espalda. Algunas muestran leve descamación.