

El tratamiento de elección es la dapsona, empleándose en ocasiones corticoides, azatioprina, metotrexate, ciclosporina e inmunoglobulinas<sup>2,3,10</sup>. El tratamiento de las DIGAL con clínica de NET no difiere del resto de DIGAL, aunque por la mayor extensión y gravedad de las lesiones cutáneas se requieren medidas físicas más importantes. La retirada del fármaco sospechoso, cuando lo hay, es el primer paso a realizar y en ocasiones el único. Otras veces es preciso recurrir a los corticoides sistémicos y el pronóstico va a depender también de la situación basal del paciente y sus comorbilidades<sup>2,3,7</sup>. El uso de inmunoglobulinas en las DIGAL, como en el resto de enfermedades ampollas<sup>10</sup> se reserva para casos graves y refractarios.

En resumen, la DIGAL es una entidad heterogénea que, dentro de sus múltiples formas de presentación, puede manifestarse como una NET<sup>4,5,7,9</sup>. Es importante incluir las DIGAL dentro del diagnóstico diferencial de los cuadros de exantemas vesiculoampollosos y de NET, por lo que parece recomendable realizar de rutina en estos casos no solo estudio histológico sino también para inmunofluorescencia.

### Conflicto de intereses

Los autores declaran no tener ningún conflicto de intereses.

### Bibliografía

- Lings K, Bygum A. Linear IgA bullous dermatosis: A retrospective study of 23 patients in Denmark. *Acta Derm Venereol.* 2015;95:466–71.
- Chaudhari S, Mobini N. Linear IgA bullous dermatosis: A rare clinicopathologic entity with an unusual presentation. *J Clin Aesthet Dermatol.* 2015;8:43–6.
- Souza BC, Fregonesi NCFP, Tebcherani AJ, Sanchez APG, Aoki V, Fernandes JC. Linear IgA bullous dermatosis: Report of an exuberant case. *An Bras Dermatol.* 2013;88 Suppl 6:S67–70.
- Waldman MA, Black RD, Callen JP. Vancomycin-induced linear IgA bullous disease presenting as toxic epidermal necrolysis. *Clin Exp Dermatol.* 2004;29:633–6.
- Schroeder D, Saada D, Rafaa M, Ingen-Housz-Oro S, Valeyrie-Allanore L, Sigal ML. Dermatose à IgA linéaire induite par le verapamil: présentation inhabituelle à type de nécrolyse épidermique toxique. *Ann Dermatol Venereol.* 2011;138:302–6.
- Antiga E, Caproni M, Fabbri P. Linear immunoglobulin A bullous dermatosis: Need for an agreement on diagnostic criteria. *Dermatology.* 2013;226:329–32.
- Kakar R, Paugh H, Jaworsky C. Linear IgA bullous disease presenting as toxic epidermal necrolysis: A case report and review of the literature. *Dermatology.* 2013;227:209–13.
- Kang MJ, Kim HO, Park YM. Vancomycin-induced linear IgA bullous dermatosis: A case report and review of the literature. *Ann Dermatol.* 2008;20:102–6.
- Tran D, Kossard S, Shumack S. Phenytoin-induced linear IgA dermatosis mimicking toxic epidermal necrolysis. *Australas J Dermatol.* 2003;44:284–6.
- Czernik A, Toosi S, Bystryń JC, Grando SA. Intravenous immunoglobulin in the treatment of autoimmune bullous dermatoses: An update. *Autoimmunity.* 2012;45:111–8.

J. Ruiz-Rivero\*, I. Hernández-Aragüés,  
A. Pulido-Pérez y R. Suárez-Fernández

*Servicio de Dermatología y Venereología  
Médico-Quirúrgica, Hospital General Universitario  
Gregorio Marañón, Madrid, España*

\* Autor para correspondencia.  
Correo electrónico: [juncalrr@gmail.com](mailto:juncalrr@gmail.com) (J. Ruiz-Rivero).

<http://dx.doi.org/10.1016/j.ad.2017.02.022>  
0001-7310/  
© 2017 AEDV.

Publicado por Elsevier España, S.L.U. Todos los derechos reservados.

## Liquen estriado en la infancia. ¿Una entidad relacionada con la dermatitis atópica?



### Lichen Striatus in Childhood: Is It Associated With Atopic Dermatitis?

Sra. Directora:

El liquen estriado (LE) es una dermatosis adquirida, asintomática y poco frecuente, que afecta principalmente a la población pediátrica.

El diagnóstico suele ser clínico, ya que los hallazgos histológicos son variables y dependen del momento de la enfermedad. Se manifiesta como pápulas aplanadas, eritemato-descamativas, con una distribución lineal siguiendo las líneas de Blaschko (fig. 1).

Se ha descrito una posible asociación con la dermatitis atópica<sup>1–5</sup>. Es por ello que nos planteamos este estudio retrospectivo, con el objetivo de describir las características

de los niños con esta enfermedad y estudiar si en nuestra población existe una mayor asociación con la dermatitis atópica.

Presentamos una serie de casos de niños diagnosticados de liquen estriado en el Servicio de Dermatología del Hospital Universitario Doctor Peset, desde el 1 de enero de 2008 hasta el momento actual, incluyendo a todos los pacientes menores de 18 años con clínica compatible.

En nuestros pacientes analizamos variables socio-demográficas, clínicas, histológicas, terapéuticas, así como su relación con posibles factores desencadenantes. Entre ellos cabe resaltar la dermatitis atópica, diagnosticada siguiendo los criterios de Hanifin y Rajka.

Se incluye un total de 35 pacientes con una media de edad de 5 años y con un predominio en el sexo femenino (fig. 2).

Únicamente se realizaron 3 biopsias diagnósticas en aquellos casos con clínica dudosa. En el resto de pacientes las características de las lesiones fueron compatibles con esta entidad, sin plantear dudas que requirieran realizar un procedimiento invasivo.

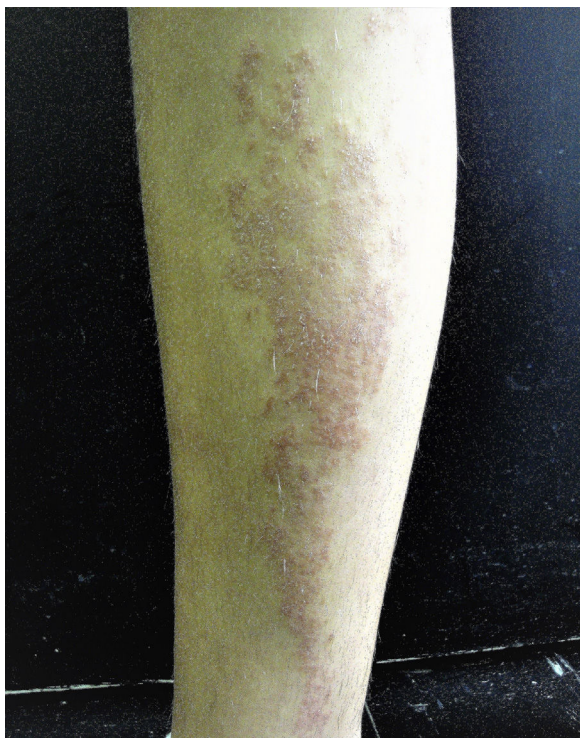

Figura 1 Imagen clínica del paciente con liquen estriado.

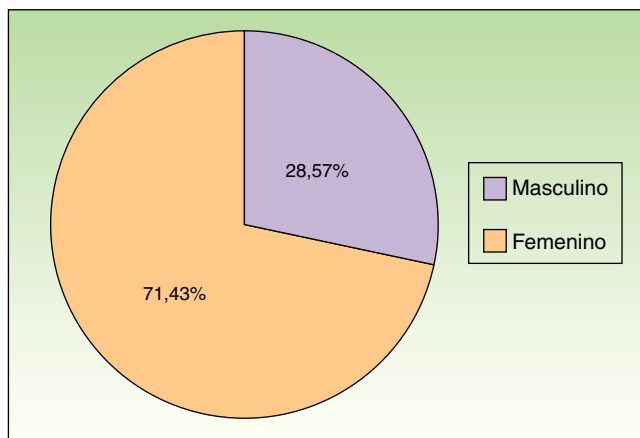


Figura 2 Distribución de los pacientes según sexo.

Las lesiones fueron mayoritariamente asintomáticas (85,7%) y en caso de presentar síntomas el más frecuente fue el prurito (14,3%).

Los miembros inferiores fueron la principal localización afecta (57,2%). Ninguno de ellos presentaba onicodistrofia asociada.

La mayoría de las lesiones se manejaron con emolientes y fotoprotección (73,5%). En el resto se utilizaron corticoides tópicos.

En cuanto a la evolución, se perdió el seguimiento en 16 pacientes. Ninguno de ellos volvió a ser remitido a nuestro servicio por su pediatra o médico de atención primaria.

En el resto de pacientes se obtuvo una respuesta completa excepto un caso con mejoría parcial.

Respecto a los posibles factores relacionados, en 2 historias clínicas se especificaba la aparición de las lesiones tras el diagnóstico de una infección previa.

Sin embargo, en relación con la dermatitis atópica, 9 pacientes presentaban diagnóstico previo realizado por un especialista. En 5 pacientes se describen estigmas de atopia en la anamnesis (más frecuentemente la pitiriasis alba) y en un paciente se recogen antecedentes familiares de primer grado.

Respecto a otras enfermedades relacionadas, 9 niños presentaban hiperreactividad bronquial (25,7%) y 3 casos estaban diagnosticados de algún tipo de alergia.

El liquen estriado es una dermatosis adquirida, asintomática y poco frecuente, que afecta principalmente a la población pediátrica con predominio en el sexo femenino<sup>1,2,6</sup>.

Las lesiones suelen ser asintomáticas, siendo el prurito el síntoma más frecuente<sup>6</sup>.

Esta enfermedad suele resolverse espontáneamente en un plazo de entre 6 y 24 meses. En algunos casos puede persistir una hipopigmentación residual transitoria. Por ello, es conveniente explicar a los pacientes y a sus padres que se trata de un cuadro benigno, individualizando la actitud terapéutica.

Diversos autores han propuesto como posibles estímulos desencadenantes cambios estacionales sin unanimidad en los resultados, ya que en algunos llama la atención el aumento de incidencia en época estival<sup>3,7</sup>, mientras que en otros predominan en otoño e invierno<sup>1</sup>. De esta observación se origina la asociación de procesos infecciosos como factor precipitante<sup>8</sup>, sin poder encontrar esta relación en nuestros pacientes. En la serie de 115 casos con LE estudiada por Patrizi et al., únicamente 3 niños presentan síntomas prodrómicos sugestivos de infección viral, por lo que tampoco pueden confirmar esta teoría a pesar de estudiar a un mayor número de pacientes<sup>1</sup>.

A su vez, estudios retrospectivos han destacado la relación entre dermatitis atópica y LE<sup>1-5</sup>, considerándose que la alteración inmunitaria presente en la dermatitis atópica podría ser un factor predisponente a la inducción de un LE. Otros autores como Happel<sup>9</sup>, sugieren que esta enfermedad debería incluirse dentro de los trastornos adquiridos con distribución/disposición nevoide y postulan que podría representar una forma en mosaico de dermatitis atópica.

En nuestra serie se refuerza lo anteriormente descrito por estudios con mayor número de casos, en los que se deduce que la dermatitis atópica podría ser considerada como factor predisponente de LE<sup>1</sup>.

Sin embargo, los resultados descritos en la literatura se basan en estudios retrospectivos, por lo que se requieren estudios prospectivos con un mayor número de pacientes que permitan investigar su asociación con factores desencadenantes y enfermedades concomitantes.

### Conflicto de intereses

Los autores declaran no tener ningún conflicto de intereses.

## Bibliografía

1. Patrizi A, Neri I, Fiorentini C, Bonci A, Ricci G. Lichen striatus: Clinical and laboratory features of 115 children. *Pediatr Dermatol*. 2004;21:197-204.
2. Taniguchi K, Parolin L, Giraldo S, Carvalho VO, de Oliveira C, Favre H. Lichen striatus: Description of 89 cases in children. *Pediatr Dermatol*. 2004;21:440-3.
3. Peramiqel L, Baselga E, Krauel J, Palou J, Alomar A. Liqueen estriado sistematizado bilateral. *Actas Dermosifiliogr*. 2004;95:126-8.
4. Toda K, Okamoto H, Horito T. Lichen striatus. *Int J Dermatol*. 1986;25:584-5.
5. Di Iernia V, Ricci G, Bonci A, Patrizi A. Lichen striatus and atopy. *Int J Dermatol*. 1991;30:453-4.
6. Ramos C, Bravo F. Liqueen estriado. *Folia dermatol. Peru*. 2009;20:121-4.
7. Kennedy D, Rogers M. Lichen striatus. *Pediatr Dermatol*. 1996;13:95-9.
8. Hafner C, Landthaler M, Vogt T. Lichen striatus (blaschitis) following varicella infection. *J Eur Acad Dermatol Venereol*. 2006;20:1345-7.
9. Happle R. *Mosaicism in Human Skin*. Berlin Heidelberg: Springer-Verlag; 2014. p. 194.

M.I. García-Briz\*, S. Santos-Alarcón, M.D. Fuertes-Prosper y A. Mateu-Puchades

*Servicio de Dermatología, Hospital Universitario Doctor Peset, Valencia, España*

\* Autor para correspondencia.  
Correo electrónico: [mariwelchy@gmail.com](mailto:mariwelchy@gmail.com)  
(M.I. García-Briz).

<http://dx.doi.org/10.1016/j.ad.2017.03.014>  
0001-7310/

© 2017 AEDV.

Publicado por Elsevier España, S.L.U. Todos los derechos reservados.

## Carcinoma mucinoso primario cutáneo: presentación de un caso



### Primary Mucinous Carcinoma of the Skin: A Case Report

Sra. Directora:

El carcinoma mucinoso primario cutáneo (CMPC) es una neoplasia infrecuente de anejos cutáneos (alrededor de 150 casos publicados en la literatura)<sup>1,2</sup>. Clínicamente se suele presentar en adultos, a modo de nódulos, pápulas o quistes, solitarios, eritematosos, asintomáticos, de tamaño variable, predominantemente en cara, axila y cuero cabelludo<sup>2</sup>. Se pensaba que tenía un origen en glándulas sudoríparas ecninas<sup>2,3</sup>, pero recientemente se ha demostrado también en algunos casos una diferenciación de tipo apocrina<sup>1</sup>. En general, el CMPC crece lentamente y tiene un comportamiento indolente<sup>2</sup>; sin embargo se han descrito recidivas tardías y metástasis, en probable relación con una resección incompleta del tumor<sup>3</sup>. Histológicamente es indistinguible de adenocarcinomas mucinosos metastásicos (ADCMM) de otros órganos<sup>1</sup>, en particular de la mama, lo cual dificulta su diagnóstico. Presentamos un caso de esta entidad infrecuente y se revisa la literatura, comentando las principales recomendaciones y reacciones de inmunohistoquímica a utilizar para su adecuado diagnóstico.

### Caso clínico

Un varón de 68 años, sin antecedentes de interés, acude por presentar una lesión nodular en la axila izquierda, móvil, no adherida a planos profundos, de 1,5 cm de diámetro y de 2 años de evolución. El diagnóstico clínico fue de quiste epidérmico. Desde el punto de vista macroscópico la muestra consistía de varios fragmentos rojizos, blandos, con áreas de

aspecto gelatinoso, que medían en conjunto 3 cm. Histológicamente se trataba de fragmentos de piel con abundantes glándulas ecninas y apocrinas, los cuales se encontraban difusamente infiltrados por lagos de mucina (fig. 1a), que contenían cordones y nidos sólidos de células epiteliales, cúbicas y redondeadas, que en áreas formaban estructuras glandulares, con ocasionales luces cribiformes (fig. 1b). Dichas células presentaban atipia citológica y algunas figuras mitóticas. Con la tinción de PAS se resalta la abundante cantidad de mucina (fig. 1c). Con el estudio inmunohistoquímico se observó positividad para CK7 (fig. 1d), CK19, EMA, GATA3, receptores de estrógenos (RE), receptores de progesterona (RP), y p63 (en células pequeñas aisladas) (fig. 1f); siendo negativas para CK20 (fig. 1e), CK5/6, CD15 y mamaglobina. Con estos hallazgos el diagnóstico anatómopatológico fue de carcinoma mucinoso. Posteriormente se le realizó al paciente una evaluación clínica completa que incluyó un PET, sin encontrarse alteraciones ni captación en otros órganos. En casos como este no es posible descartar que el tumor se haya originado en algún foco de tejido mamario ectópico axilar; sin embargo dado que no se observó ningún remanente de tejido mamario sano en la muestra remitida se concluyó el caso como CMPC.

### Discusión

El CMPC es una entidad rara, descrita por primera vez en 1952 por Lenox et al.<sup>2</sup>. Suele tener un curso clínico indolente, presentándose usualmente varios años antes del diagnóstico y siendo mal diagnosticado clínicamente como quiste epidérmico, carcinoma sebáceo, carcinoma basocelular quístico, carcinoma de células escamosas, neuroma y/o pilomatricoma<sup>2</sup>. Se han descrito recurrencias tardías y metástasis asociadas a la resección incompleta del tumor<sup>3</sup> y a la invasión linfo-vascular<sup>4</sup>. Aparentemente, dichas recurrencias no responden bien al tratamiento con radioterapia ni quimioterapia<sup>3</sup>.