



# ACTAS Derma-Sifiliográficas

Full English text available at  
[www.actasdermo.org](http://www.actasdermo.org)



## E-CASOS CLÍNICOS

### Virus Zika: manifestaciones cutáneas en 3 pacientes



A. Cosano-Quero<sup>a</sup>, V. Velasco-Tirado<sup>a</sup>, M.P. Sánchez Seco<sup>b</sup>, L. Manzanedo-Bueno<sup>c</sup>  
y M. Belhassen-García<sup>d,\*</sup>

<sup>a</sup> Servicio de Dermatología, Complejo Asistencial Universitario de Salamanca, Salamanca, España

<sup>b</sup> Laboratorio de Arbovirus y Enfermedades Víricas Importadas, Centro Nacional de Microbiología, Instituto de Salud Carlos III, Madrid, España

<sup>c</sup> Servicio de Medicina Interna, Complejo Asistencial Universitario de Salamanca, Salamanca, España

<sup>d</sup> Servicio de Medicina Interna, Unidad de Enfermedades Infecciosas, CIETUS. IBSAL, Complejo Asistencial Universitario de Salamanca, Salamanca, España

#### PALABRAS CLAVE

Virus Zika;  
Piel;  
Dermatosis;  
Enfermedades  
importadas;  
Exantema;  
Viajeros

**Resumen** La infección por el virus Zika debe sospecharse en viajeros o inmigrantes con clínica de viriasis (exantema, fiebre, artralgias, artritis, conjuntivitis, cefalea, etc.) y una historia epidemiológica compatible. Aunque las manifestaciones cutáneas se encuentran entre las más frecuentes no son específicas y su iconografía es escasa. Presentamos 3 casos, 2 viajeros y un inmigrante que comienzan con un exantema por virus Zika. Alcanzar el diagnóstico de forma rápida optimiza el manejo de estos pacientes, mejora el control de los casos graves y permite minimizar una posible transmisión autóctona dado el riesgo que supone la presencia del *Aedes albopictus* como potencial vector transmisor de esta enfermedad en el litoral mediterráneo español.

© 2017 AEDV. Publicado por Elsevier España, S.L.U. Todos los derechos reservados.

#### KEYWORDS

Zika virus;  
Skin;  
Dermatosis;  
Imported diseases;  
Rash;  
Travelers

#### Zika Virus: Cutaneous Manifestations in 3 Patients

**Abstract** Zika virus infection should be suspected in travelers or immigrants with the signs or symptoms of a viral infection (rash, fever, joint pains, conjunctivitis, headache, etc.) and a compatible epidemiological history. Although cutaneous manifestations are among the most common clinical signs of Zika, they are not specific and very few images are available. We present 3 patients (2 travelers and 1 immigrant) in whom a rash was the presenting manifestation of Zika virus infection. Prompt diagnosis optimizes outcomes in these patients, improves the management of severe disease, and minimizes the risk of local transmission by *Aedes albopictus*, now a potential local vector for the virus due to its presence in areas along Spain's Mediterranean coast.

© 2017 AEDV. Published by Elsevier España, S.L.U. All rights reserved.

\* Autor para correspondencia.

Correo electrónico: [mbelhassen@hotmail.com](mailto:mbelhassen@hotmail.com) (M. Belhassen-García).

## Introducción

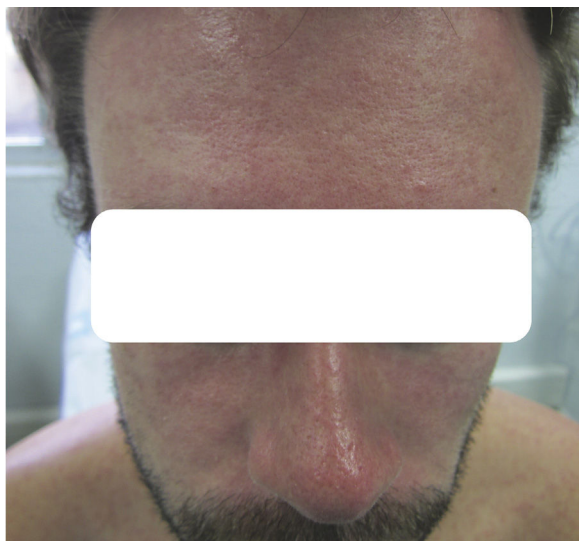El impacto que la infección por el virus Zika está teniendo a nivel mundial es innegable<sup>1</sup>. En España debemos mantener una alta sospecha clínica debido al importante colectivo latinoamericano y al turismo. Además el mediterráneo español, Aragón y el País Vasco son áreas de riesgo dada la presencia de *Aedes albopictus* como potencial vector transmisor<sup>2</sup>. Durante la infección por el Zika las manifestaciones cutáneas son muy prevalentes. Sin embargo, su iconografía es escasa.

Presentamos 3 pacientes que consultaron por manifestaciones cutáneas tras regresar de América. Referían múltiples picaduras de mosquito, y presentaban un exantema maculopapular eritematoso inespecífico y fiebre. La infección por virus Zika se confirmó tras detectarse ácidos nucleicos en suero y en orina mediante una reacción en cadena de la polimerasa (PCR). Los 3 pacientes evolucionaron favorablemente.

## Casos clínicos

### Caso 1

Varón de 25 años de edad, español, que regresa a España tras residir en Martinica hacía 7 días. No presentó incidencias clínicas durante su estancia, salvo numerosas picaduras de artrópodos. Consulta por lesiones cutáneas pruriginosas en la mitad superior de cuerpo de 24 horas de evolución junto con fiebre y astenia. El paciente presenta buena situación clínica, temperatura de 38,3 °C. Se objetiva exantema maculopapular eritematoso confluyente, de predominio en la cara (fig. 1) y en el tronco (fig. 2), con lesiones salpicadas en las extremidades inferiores. El hemograma, el perfil hepático, la coagulación y los reactantes de fase aguda (proteína C reactiva y procalcitonina) son normales. Se pauta tratamiento sintomático y se solicitan estudios microbiológicos de citomegalovirus (CMV), virus Epstein-Barr (VEB), virus



**Figura 1** Pápulas eritematosas confluentes en la frente, el dorso nasal y ambas mejillas, a las 24 horas de evolución.

de la hepatitis A (VHA), virus de la hepatitis B (VHB) y virus de la hepatitis C (VHC), virus de la inmunodeficiencia humana (VIH), virus del Dengue, virus Chikungunya, virus Zika, *Rickettsia conorii* y sífilis. Todos los resultados fueron negativos salvo la PCR de virus Zika, que es positiva en suero y orina. El paciente se recuperó completamente en una semana.

### Caso 2

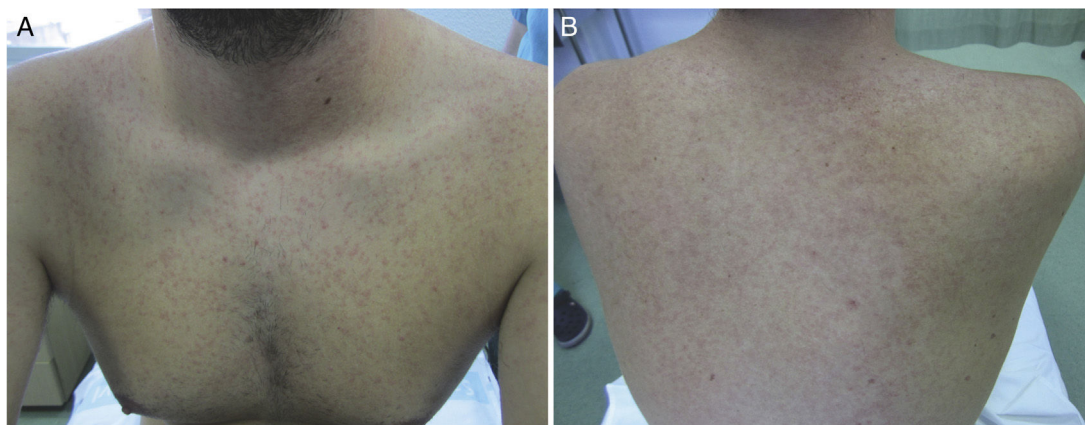
Mujer de 31 años, española, que había regresado hacía 2 días tras una estancia en Santo Domingo. No presentó ninguna incidencia clínica salvo picaduras por artrópodos. Consulta por exantema cutáneo generalizado de comienzo agudo y extensión centrífuga de 24 horas de evolución, junto a un episodio diarreico autolimitado y leve cefalea frontal. La paciente presenta buena situación clínica con temperatura de 37,7 °C, y se observa un exantema maculopapular eritematoso en las mejillas, la cara anterior y posterior del tronco, los miembros y las palmas (fig. 3). El hemograma, ionograma, función hepática, coagulación y reactantes de fase aguda son normales. Se pauta tratamiento sintomático y se revisa a las 24 horas, con la práctica resolución del exantema. Solicitamos estudios para CMV, VEB, VHA, VHB, VHC, VIH, virus de la rubeola y sarampión, virus del Dengue, Chikungunya y Zika y sífilis. Todos los resultados microbiológicos fueron negativos, salvo el virus Zika (PCR) que fue positivo en orina. La paciente presenta una recuperación total a las 72 horas del inicio del cuadro.

### Caso 3

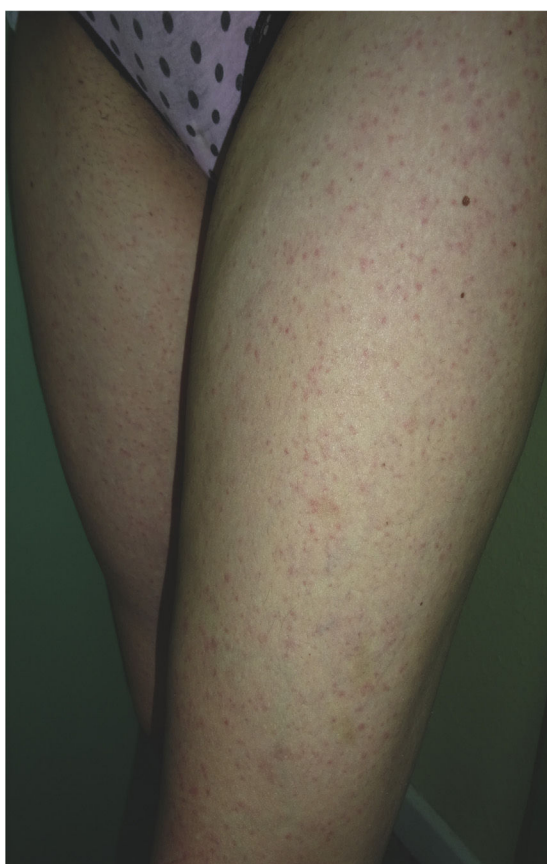
Varón de 46 años de edad, venezolano, pero reside en España. Sin incidencias clínicas durante su última estancia en Venezuela, salvo numerosas picaduras de artrópodos. Consulta 2 días después de su regreso a España por lesiones cutáneas en la mitad superior del cuerpo, de horas de evolución, que se acompañan de fiebre, malestar general, odinofagia, mialgias y artralgias de pequeñas articulaciones. El paciente presenta buena situación clínica, temperatura de 39,5 °C, sequedad en las mucosas e hiperemia conjuntival bilateral (fig. 4), junto con exantema maculopapuloso eritematoso confluyente, de predominio en la cara, el tronco y la espalda, que blanquea a la vitropresión. El hemograma, perfil hepático y coagulación son normales, con proteína C reactiva de 37,0 mg/dl y procalcitonina 1,27 ng/ml (<0,5 ng/ml). El estudio microbiológico de CMV, VEB, VHA, VHB, VHC, VIH, virus Chikungunya y sífilis resultó negativo. Presentaba marcadores de infección pasada de virus del Dengue. La serología para virus Zika y la PCR en sangre fueron negativas. La PCR para virus Zika resultó positiva en orina. El paciente presentó mejoría a las 24 horas.

## Discusión

El virus Zika es un arbovirus (género *Flavivirus*, familia *Flaviviridae*) identificado por primera vez en 1947 en Uganda<sup>3</sup>. Actualmente coexisten un ciclo selvático y uno urbano, y participan como vectores transmisores los mosquitos del género *Aedes*. Se ha descrito la transmisión sexual, vertical y sanguínea<sup>4,5</sup>.



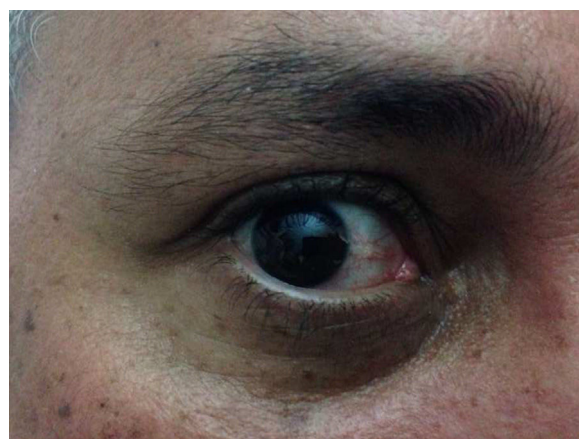**Figura 2** Exantema papular eritematoso en la cara anterior (A) y posterior del tronco (B).



**Figura 3** Detalle de lesiones papulares eritematosas en la cara extensora de ambos muslos.

El virus Zika estuvo hasta el año 2007 confinado en regiones concretas de África y Asia. A partir de ese momento su expansión mundial ha sido imparable. En España los casos hasta la actualidad son importados y se han descrito casos congénitos y de transmisión sexual<sup>6,7</sup> (<http://www.msssi.gob.es/profesionales/saludPublica/zika/casosDiagnosticados/home.htm>).

El impacto de esta enfermedad en nuestro país puede ser considerable debido a: 1) el turismo; 2) al colectivo



**Figura 4** Hiperemia conjuntival.

latinoamericano que reside en nuestro país; y 3) la presencia del *Aedes albopictus* en la costa española como potencial vector transmisor (con el riesgo teórico de transmisión autóctona vectorial tras la picadura de un caso importado) y la posibilidad de transmisión sexual<sup>2</sup>. Alcanzar el diagnóstico de forma precoz optimizará el manejo clínico, mejorará el control de los casos graves y permitirá minimizar el riesgo de una posible transmisión autóctona. Es fundamental la detección precoz en gestantes para identificar casos de infección congénita por virus del Zika.

La mayoría de los pacientes (75-80%) están asintomáticos<sup>8</sup>. El resto de casos presentan exantema (a veces pruriginoso) (90%), fiebre (65%), artralgias/artritis (65%), conjuntivitis no purulenta (55%), cefalea (45%) y menos frecuentemente síntomas digestivos (10%)<sup>2</sup>. Además, en ocasiones se ha asociado a manifestaciones neurológicas<sup>9</sup>. El aspecto más destacable de esta virosis es su capacidad de producir malformaciones fetales y abortos espontáneos<sup>10</sup>.

A pesar de que la afectación cutánea es frecuente, la iconografía es muy escasa. Las lesiones cutáneas son inespecíficas y suele ser difícil diferenciarlas con otros arbovirus como el virus del Dengue o Chikungunya (tabla 1). Además el

**Tabla 1** Manifestaciones cutáneas asociadas a la infección por virus Zika

<i>Edema y eritema de la región malar de la cara</i>
<i>Exantema pruriginoso maculopapular de distribución folicular</i>
Tronco y extremidades
Cara
Palmas y plantas
<i>Morfología exantema</i>
Morbiliforme
Escarlatiniforme
<i>Inyección conjuntival</i>
<i>Linfadenitis submandibular y cervical</i>
<i>Manifestaciones hemorrágicas leves</i>
Hemorragia gingival
Petequias e hiperemia en paladar duro
<i>Xerosis y descamación postexantema</i>

diagnóstico se puede complicar al existir coinfecciones con otras virosis tropicales<sup>11</sup>. El exantema del virus Zika está compuesto por máculas y/o pápulas eritematosas de características morbiliformes o escarlatiniformes de comienzo en tronco o cara de 3 a 5 días después del inicio de la fase febril. En nuestros casos destacaban la resolución en menos de 24 horas de las manifestaciones cutáneas. Se debería incluir en el diagnóstico diferencial otras infecciones como la rubeola, el parvovirus, el sarampión, la infección por el virus del Dengue y de Chikungunya, la leptospirosis y las rickettsiosis<sup>11</sup>. Como manifestaciones diferenciales de las 3 arbovirosis tropicales podemos destacar que el virus del Chikungunya produce poliartalgias y artritis típicas que pueden persistir meses y ocasionalmente condritis del pabellón auricular, que es muy característica. El virus del Dengue se distingue por la existencia de mialgias intensas y porque el exantema puede ser purpúrico, especialmente en las extremidades inferiores y en las áreas declives. Sin embargo, el virus Zika suele acompañarse de febrícula o fiebre de menor intensidad y escasas manifestaciones sistémicas. El diagnóstico definitivo se obtiene mediante la detección del ARN viral en líquidos biológicos mediante PCR en la fase aguda (en sangre en los primeros 5 días y en orina hasta 10-15 días) y mediante la detección de anticuerpos por ELISA o IFA (IgM) durante la fase de convalecencia<sup>11</sup>. Estos han de ser confirmados por técnicas de neutralización del crecimiento viral debido a que las reacciones cruzadas con otros flavivirus son frecuentes. Además, en pacientes procedentes de áreas en las que coexisten otros flavivirus se precisa reacciones de seroneutralización para el diagnóstico específico de infección<sup>12</sup>.

Por el momento no existe tratamiento ni profilaxis específicos, por lo que se lleva a cabo un tratamiento sintomático y vigilancia de las complicaciones<sup>5</sup>.

Como conclusión, ante cualquier paciente con un exantema febril inespecífico y una historia epidemiológica compatible se debería incluir al virus Zika en el diagnóstico diferencial, dada la importancia de una sospecha clínica precoz que permita minimizar una posible transmisión autóctona y optimizar su manejo.

## Responsabilidades éticas

**Protección de personas y animales.** Los autores declaran que para esta investigación no se han realizado experimentos en seres humanos ni en animales.

**Confidencialidad de los datos.** Los autores declaran que han seguido los protocolos de su centro de trabajo sobre la publicación de datos de pacientes.

**Derecho a la privacidad y consentimiento informado.** Los autores han obtenido el consentimiento informado de los pacientes y/o sujetos referidos en el artículo. Este documento obra en poder del autor de correspondencia.

## Conflicto de intereses

Los autores declaran no tener ningún conflicto de intereses

## Agradecimientos

Los autores agradecen a Leire Sánchez Los Arcos, Fernando de Ory y André Barbosa su colaboración en el presente trabajo.

## Bibliografía

1. Lessler J, Chaisson LH, Kucirka LM, Bi Q, Grantz K, Salje H, et al. Assessing the global threat from Zika virus. *Science*. 2016;12:353.
2. Collantes F, Delacour S, Alarcón-Elbal PM, Ruiz-Arrondo I, Delgado JA, Torrell-Sorio A, et al. Review of ten-years presence of *Aedes albopictus* in Spain 2004-2014: Known distribution and public health concerns. *Parasit Vectors*. 2015;1:655.
3. Dick G, Kitchen SF, Haddock AJ. Zika virus. I. Isolations and serological specificity. *Trans R Soc Trop Med Hyg*. 1952;5:509-20.
4. D'Ortenzio E, Matheron S, Yazdanpanah Y, de Lamballerie X, Hubert B, Piorkowski G, et al. Evidence of sexual transmission of Zika virus. *N Engl J of Med*. 2016;22:2195-8.
5. Petersen LR, Jamieson DJ, Powers AM, Honein MA. Zika Virus. *N Engl J Med*. 2016;16:1552-63.
6. Bachiller-Luque P, Domínguez-Gil González M, Álvarez-Manzanares J, Vázquez A, de Ory F, Sánchez-Seco Fariñas MP. First case of imported Zika virus infection in Spain. *Enferm Infecc Microbiol Clin*. 2016;4:243-6.
7. Perez S, Tato R, Cabrera JJ, Lopez A, Robles O, Paz E, et al. Confirmed case of Zika virus congenital infection, Spain. *Euro Surveill*. 2016;24:30261.
8. Duffy MR, Chen T-H, Hancock WT, Powers AM, Kool JL, Lanciotti RS, et al. Zika virus outbreak on Yap Island, Federated States of Micronesia. *N Engl J Med*. 2009;24:2536-43.
9. Broutet N, Krauer F, Riesen M, Khalakhdina A, Almiron M, Aldighieri S, et al. Zika virus as a cause of neurologic disorders. *N Engl J Med*. 2016;16:1506-9.
10. Mysorekar IU, Diamond MS. Modeling Zika virus infection in pregnancy. *N Engl J Med*. 2016;5:481-4.
11. Nawas ZY, Tong Y, Kollipara R, Peranteau AJ, Woc-Colbum L, Yan AC, et al. Emerging infectious diseases with cutaneous manifestations: Viral and bacterial infections. *J Am Acad Dermatol*. 2016;1:1-16.
12. Roehrig JT, Hombach J, Barrett ADT. Guidelines for plaque-reduction neutralization testing of human antibodies to Dengue viruses. *Viral Immunol*. 2008;2:123-32.