




ACTAS Derma-Sifiliográficas

Full English text available at
www.actasdermo.org



NOVEDADES EN DERMATOLOGÍA

Trasplante de folículos pilosos en úlceras crónicas: un nuevo concepto de injerto



M.L. Martínez Martínez^{a,*}, E. Escario Travesedo^a y F. Jiménez Acosta^b

^a Complejo Hospitalario Universitario de Albacete, Servicio de Dermatología, Universidad de Castilla-La Mancha, Facultad de Medicina de Albacete, Albacete, España

^b Clínica Mediteknia de Dermatología y Trasplante Capilar, Grupo de Patología Médica, Instituto Universitario de Investigación Biosanitaria, Universidad de Las Palmas de Gran Canaria, Las Palmas de Gran Canaria, España

Recibido el 20 de junio de 2016; aceptado el 26 de febrero de 2017

Disponible en Internet el 21 de abril de 2017

PALABRAS CLAVE

Cicatrización de heridas;
Injertos de piel;
Células madre del folículo piloso;
Úlceras venosas de miembros inferiores;
Injerto punch;
Trasplante de pelo

KEYWORDS

Wound healing;
Skin graft;
Hair follicle stem cells;
Venous leg ulcers;
Punch graft;
Hair transplant

Resumen Las úlceras venosas crónicas de los miembros inferiores representan un reto terapéutico importante en la práctica clínica diaria, resultando primordial la búsqueda de nuevas alternativas que mejoren la curación de estas heridas. Pese al tratamiento habitual con compresión, desbridamiento y uso de apósitos, muchas úlceras permanecen sin cicatrizar. En estas úlceras que no curan uno de los tratamientos más empleados es el trasplante de injertos cutáneos en sus diversas variantes: *pinch grafts*, *punch grafts*, injertos de piel de espesor parcial, injertos de piel de grosor total e injertos elaborados a partir de células cultivadas en laboratorio. En los últimos años numerosos estudios han destacado el importante papel del folículo piloso en el proceso de cicatrización de las heridas cutáneas. Trasladando a la práctica estos conocimientos se han utilizado folículos pilosos del cuero cabelludo en injertos tipo *punch* que son trasplantados al lecho de las úlceras crónicas para estimular su curación. Los resultados parecen ser mejores que el trasplante tradicional de injertos tipo *punch* sin pelo, lo cual proporciona nuevas líneas de tratamiento para las úlceras venosas crónicas recalcitrantes. © 2017 AEDV. Publicado por Elsevier España, S.L.U. Todos los derechos reservados.

Hair-follicle Transplant Into Chronic Ulcers: A New Graft Concept

Abstract Chronic venous leg ulcers are a major therapeutic challenge in clinical practice, and the search for new approaches to improve wound healing is essential. Many ulcers do not heal with traditional treatment using compression, debridement, and dressings. Skin-grafts variants, such as pinch grafts, punch grafts, split- or full-thickness skin grafts, and grafts derived from cells cultured in the laboratory, are among the most widely used options in ulcers that do not heal. In recent years, numerous studies have brought to our attention the important role of the

* Autor para correspondencia.

Correo electrónico: mlmartinezm@sescam.jccm.es (M.L. Martínez Martínez).

hair follicle in the healing process of cutaneous wounds. Putting knowledge into practice, hair follicles from the scalp have been used in punch-type grafts transplanted to the base of chronic ulcers to stimulate healing. Results appear to be better than those with traditional hairless punch grafts, opening new lines of treatment for recalcitrant chronic venous ulcers.
© 2017 AEDV. Published by Elsevier España, S.L.U. All rights reserved.

Introducción

Las úlceras venosas crónicas en los miembros inferiores representan un problema médico crónico, frecuente e invalidante, que repercute de manera importante en la calidad de vida del paciente. El tratamiento estándar de las úlceras venosas se basa en el uso de apósitos adecuados junto con una terapia compresiva eficaz¹⁻³. Sin embargo, pese a este hasta un 20% de úlceras venosas permanecerán sin cicatrizar tras 50 semanas de compresión adecuada⁴. Para aquellos pacientes que no responden a los tratamientos convencionales existen otras opciones terapéuticas, tales como la compresión neumática intermitente⁵, los fármacos (pentoxifilina⁶⁻⁸, tretinoína⁹, timolol¹⁰, fracción flavonoica purificada y micronizada¹¹, heparina^{12,13}, doxiciclina¹⁴, Aspirina^{15,16}), el plasma rico en plaquetas autoilogo^{17,18}, el tratamiento con oxígeno hiperbárico¹⁹, la terapia electromagnética²⁰ y la terapia de presión negativa²¹. Respecto al tratamiento quirúrgico las opciones disponibles incluyen la cirugía del sistema venoso^{3,22-25} y el uso de injertos cutáneos¹.

Injertos de piel en úlceras crónicas

Los injertos de piel se pueden clasificar en autoinjertos, aloinjertos o xenoinjertos. Los injertos también pueden clasificarse en aquellos que están constituidos por fragmentos de piel, por capas de células cultivadas en el laboratorio o por apósitos que incorporan células de la piel^{1,26}.

Los autoinjertos se obtienen del mismo paciente. Se han utilizado injertos tipo pellizco (*pinch grafts*), injertos obtenidos con *punch* (*punch grafts*)²⁷⁻²⁹, injertos de piel de espesor parcial, injertos de piel de grosor total e injertos elaborados a partir del cultivo de células del propio paciente en un laboratorio, como por ejemplo los injertos de queratinocitos cultivados. Los aloinjertos se obtienen de piel o células de otra persona, cultivadas y preparadas en el laboratorio (queratinocitos cultivados, fibroblastos epidérmicos cultivados)^{30,31}. Los xenoinjertos se obtienen de un animal, siendo el más frecuente el cerdo, por su similitud con la piel humana.

En algunos estudios se han referido porcentajes de curación tras la realización de los injertos cutáneos del 50%^{3,32,33}. Debido a la facilidad de acceso, la zona donante de los injertos siempre ha sido el muslo, la nalga o la espalda^{28,29}. Sin embargo, el concepto tradicional de injertos de piel glútea o abdominal en el tratamiento de las úlceras crónicas se ha visto modificado en los últimos años gracias a la publicación de múltiples estudios que avalan la conexión existente

entre el folículo piloso, las células madre y la curación de las heridas³⁴⁻⁴⁴. Como consecuencia, nuevos trabajos han utilizado el injerto de folículo piloso obtenido de cuero cabelludo como una nueva opción de tratamiento dentro del arsenal terapéutico de las úlceras crónicas⁴⁵⁻⁴⁷.

Por otro lado, la zona donante del injerto ideal debe reunir además una serie de propiedades como son un cuidado postoperatorio sencillo, un bajo riesgo de infección, una cicatrización de la herida rápida y una mínima cicatriz residual. La localización que cumple todas estas características es el cuero cabelludo⁴⁸.

Función del folículo piloso en la curación de las heridas

Es un hecho demostrado que las zonas de piel con pelo cicatrizan más rápidamente que la piel glabra⁴⁹⁻⁵¹. Por ejemplo, zonas de piel que han recibido radioterapia⁵² en las que se han destruido las estructuras anexas como los folículos pilosos o las glándulas ecrinas⁵³ cicatrizan con mucha dificultad.

La demostración más importante realizada hasta la fecha de que los folículos pilosos desempeñan un papel central en la curación de las heridas sigue siendo el trabajo publicado por Bishop en 1945. Este investigador realizó heridas cutáneas a diferentes profundidades en su propio brazo y biopsias secuenciales, con el fin de estudiar meticulosamente el proceso de curación⁴⁹. Observó que la curación de la piel comienza no solo a partir de los bordes de la herida, sino alrededor de los folículos remanentes. Demostró también que no solo la reepitelización, sino también el tejido de granulación regenerado se comienza a formar a partir del tejido conjuntivo perifolicular, otorgando al folículo piloso un papel clave en el inicio del proceso de curación de las heridas⁴⁹.

Okuda en 1939 realizó estudios histológicos sobre biopsias tomadas en diferentes momentos evolutivos tras la realización de injertos de pelo, describiendo la proliferación de células de tejido conectivo proveniente de los folículos pilosos implantados en el seno del tejido conectivo de la zona receptora⁵⁴.

También se conoce que el folículo piloso representa el principal reservorio de células madre cutáneas⁵⁵⁻⁵⁷. Así, en respuesta a una herida cutánea, células madre epiteliales localizadas en la zona bulge del folículo proliferan y emigran a la superficie contribuyendo a la reepitelización de la nueva epidermis⁵⁰. De igual modo, las células madre mesenquimales localizadas en la vaina perifolicular (*dermal sheath*) contribuyen a la regeneración del tejido dérmico⁵⁸⁻⁶⁰. El

cuero cabelludo, por su gran densidad de folículos pilosos en fase anágena, y por la consiguiente gran densidad de células madre epiteliales y mesenquimales, sería teóricamente la zona donante ideal para trasplantar folículos, con el objetivo de estimular la curación de heridas.

Existen numerosos casos clínicos publicados que respaldan la contribución del folículo piloso en la curación de las heridas^{35,38,39,59,61,62}. La mayor parte son casos clínicos aislados de pacientes con quemaduras o heridas quirúrgicas tratadas con una combinación de apósitos de dermis artificial más trasplante de folículos pilosos⁶³⁻⁶⁵. Navsaria et al.⁶⁴ publicaron el caso de un paciente con una quemadura extensa y profunda en el cuero cabelludo, en el que consiguieron una cicatrización completa de la herida mediante un trasplante de folículos pilosos sobre una dermis artificial (Integra®, Integra LifeSciences Corporation, Plainsboro, N.J.). De forma similar Narushima et al.⁶³ publicaron los casos de 2 pacientes con defectos quirúrgicos en el cuero cabelludo que fueron cubiertos con dermis artificial (PELNAC, Smith & Nephew KK, Japan) para posteriormente realizar el trasplante de unidades foliculares sobre ella, con el fin de obtener crecimiento de cabello y con ello un resultado más estético. Zakine et al.⁶⁵ publicaron una serie de 15 pacientes con quemaduras agudas de tercer grado que fueron tratadas con injertos de dermis de cuero cabelludo, mostrando la eficacia de este tipo de injertos en la cicatrización, así como la excelente capacidad regeneradora de las zonas donantes de cuero cabelludo.

Trasplante de folículos pilosos mediante injertos *punch* en úlceras crónicas recalcitrantes: su aplicación en la práctica clínica

En cuanto al trasplante de injertos tipo *punch* de folículos pilosos en las úlceras crónicas en las piernas, el primer trabajo para estudiar su viabilidad y seguridad clínica en pacientes fue publicado por Jiménez et al.⁴⁵ en 2012. Fueron tratados 10 pacientes con úlceras crónicas recalcitrantes (10,5 años de duración media) en los miembros inferiores de etiología venosa, mixta y por presión, con un tamaño medio de 36,8 cm². En cada úlcera se asignó aleatoriamente un área experimental y un área control, ambas de 4 cm². Ambos grupos recibieron los mismos cuidados de la úlcera (limpieza y apósitos vaselinados), mientras solo en el área experimental se implantaron los injertos *punch* de cuero cabelludo conteniendo folículos pilosos terminales. A modo similar a como se realiza el trasplante quirúrgico en la alopecia androgénica, se extrajeron *punches* de 2 mm de diámetro de la zona occipital del cuero cabelludo, los cuales fueron trasplantados de forma inmediata en el seno de la úlcera del propio paciente. Tras 18 semanas de seguimiento se observó una reducción del área experimental del 27,1% comparada con el 6,5% en el área control ($p=0,046$) (fig. 1). Los signos clínicos también mejoraron en 7 de los 10 pacientes, con aparición de tejido de granulación, reactivación del borde de la herida y disminución del exudado.

Tras este ensayo clínico piloto, nuestro grupo de trabajo realizó otro estudio clínico en úlceras venosas crónicas comparando *punches* de piel del cuero cabelludo con folículos terminales versus *punches* de piel de zonas sin pelo terminal

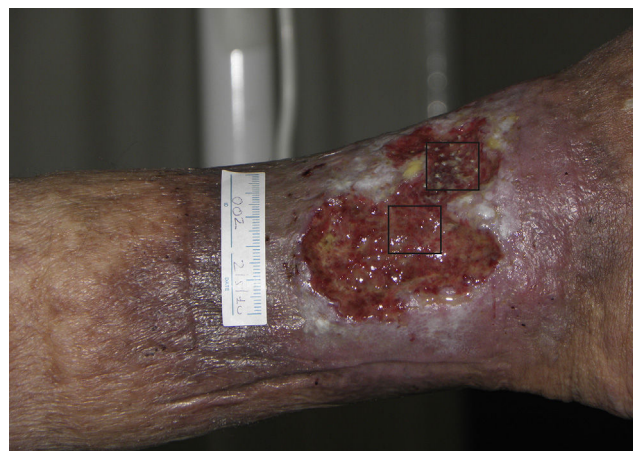

Figura 1 Úlcera venosa en la que se indican los 2 cuadrantes utilizados para el estudio. El cuadrante superior correspondió al área experimental que recibió los injertos *punch* de folículos pilosos de cuero cabelludo (área experimental) y el inferior fue el área control que no recibió ningún trasplante (área control).

visible⁶⁶. Se incluyeron un total de 12 pacientes con úlceras crónicas venosas en los miembros inferiores durante 18 semanas, con un tamaño medio inicial de 23,34 cm² y un tiempo de evolución medio de 6,04 años. En cada paciente se trató una sola úlcera que fue dividida en 2 partes de igual superficie, una mitad que recibiría los injertos *punch* de cuero cabelludo y la otra mitad los injertos *punch* de piel sin pelo (de la región abdominal). Al finalizar el estudio el porcentaje de reducción del área de la úlcera que se trasplantó con *punches* de cuero cabelludo fue de un 75,15%, mientras en el grupo trasplantado con *punches* sin pelo visible fue de un 33,7% ($p=0,002$) (fig. 2)⁶⁶. La conclusión de este estudio fue la demostración de que los injertos *punch* de folículos pilosos de cuero cabelludo estimulan en mayor grado la curación de la úlcera que los injertos *punch* de piel sin pelo, con lo cual se confirma esta técnica de trasplante de folículos pilosos como una alternativa terapéutica eficaz en las úlceras venosas crónicas que no curan con tratamiento convencional.

Una posible explicación teórica de la mejor curación de las úlceras introduciendo folículos terminales sería el mayor aporte de células madre, con gran capacidad proliferativa, tanto epiteliales y mesenquimales, contenidas en los folículos terminales en anágeno (aproximadamente el 85% de los folículos en el cuero cabelludo se encuentran en anágeno⁶⁷). De todos los tipos de injertos descritos anteriormente (*pinch*, *punch*, laminares), el más adecuado para este fin sería el injerto tipo *punch* de cuero cabelludo, ya que de esta manera se conseguiría trasplantar el folículo piloso completo, aportando células del *dermal sheath* de la porción inferior del folículo, cuya capacidad de diferenciación a miofibroblastos ayudaría a crear un nuevo tejido de granulación^{59,68}.

A partir de estos trabajos han comenzado a publicarse otros estudios clínicos similares de trasplante de folículos pilosos en heridas cutáneas con buenos resultados^{47,69}. Liu et al.⁴⁷ realizaron un estudio con un total de 14 pacientes en los que trasplantaron unidades foliculares en úlceras quirúrgicas o traumáticas que no respondían al trasplante

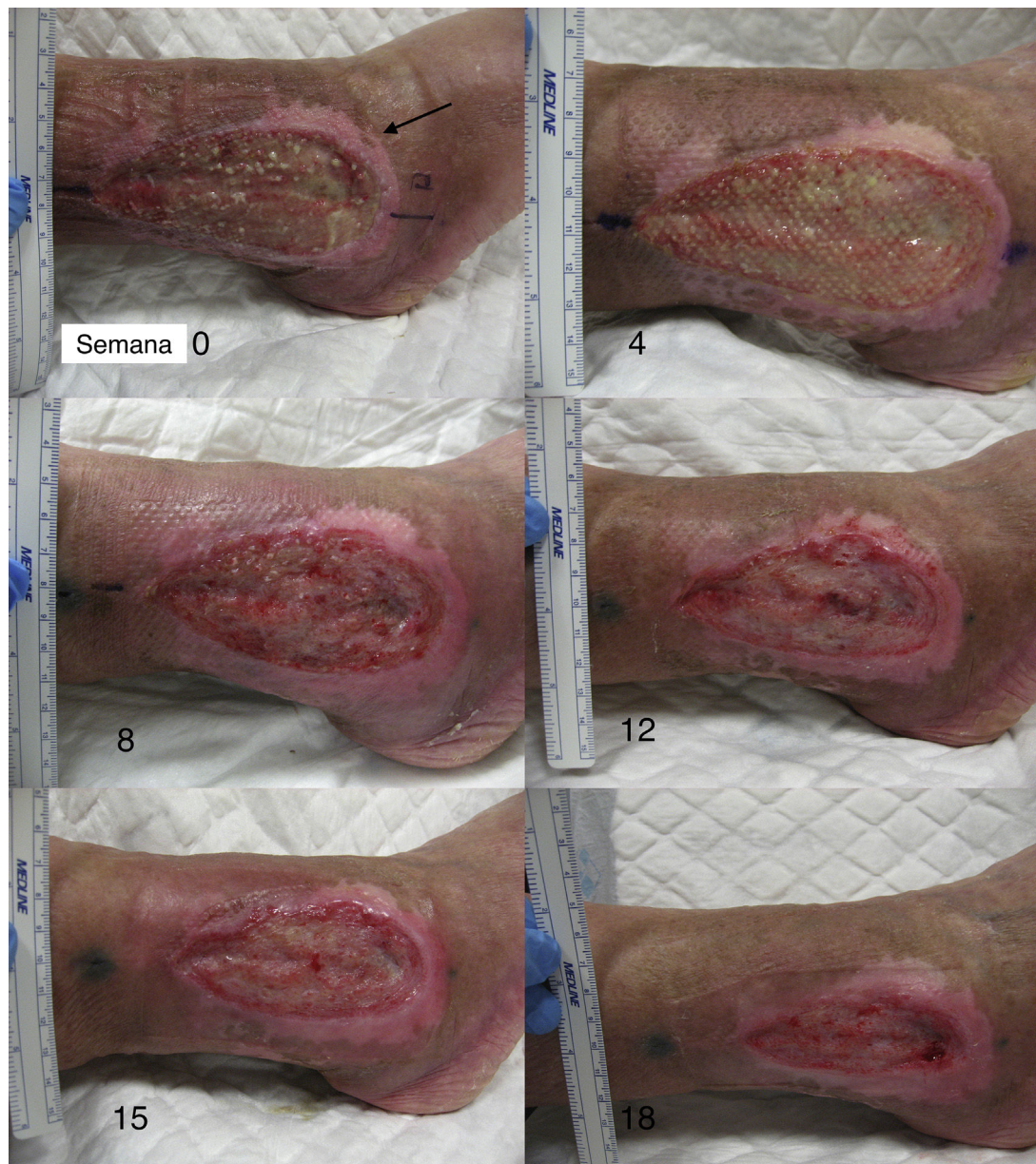

Figura 2 La imagen muestra la evolución de uno de los pacientes durante las 18 semanas del ensayo clínico. La mitad anterior de la úlcera recibió los injertos *punch* de cuero cabelludo (área experimental), la mitad posterior recibió los injertos *punch* de piel abdominal (área control).

tradicional de injertos de piel, observando una reepitelización completa en todos los casos. Sin embargo, en este estudio no existió grupo control ni fue un estudio aleatorizado, por lo que resulta difícil comparar resultados. Fox et al.⁶⁹ presentaron un paciente con una úlcera venosa crónica de la pierna resistente a tratamiento conservador en la que trasplantaron *punches* de cuero cabelludo con folículos pilosos terminales en una zona, e injertos de *punch* sin pelo terminal en otra zona de igual superficie. Se observó una reducción del área total de la úlcera del 56% y del 73% a las 4 y 6 semanas del trasplante respectivamente, sobre todo a expensas de la zona que recibió los injertos *punch* de cuero cabelludo. Yang et al. compararon los resultados obtenidos en 40 pacientes con úlceras crónicas tratados con

trasplantes de folículo piloso o con injertos de piel de espesor parcial, observando no solo que los injertos de folículos pilosos estimulan la curación de las úlceras, sino que las cicatrices de los casos trasplantados con folículos pilosos eran de una mejor calidad (piel menos contraída y más elástica) y tenían mejor aspecto estético que las cicatrices de los casos trasplantados con injertos de piel parcial⁷⁰.

Técnica quirúrgica utilizada en el trasplante de folículos pilosos en úlceras crónicas

La técnica quirúrgica no precisa ser realizada en quirófano estéril, siendo un procedimiento mínimamente invasivo,

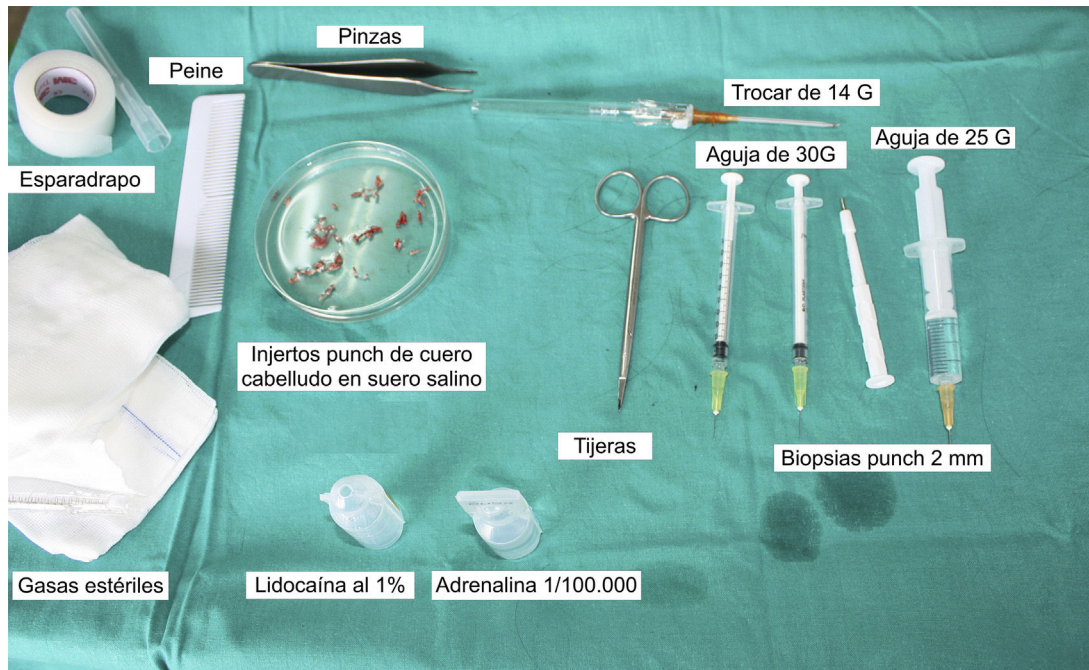


Figura 3 Material utilizado en la extracción e implantación de los injertos *punch*.

seguro y de bajo coste, especialmente cuando lo comparamos con las técnicas de cirugía plástica convencional o de ingeniería tisular (fig. 3). En primer lugar, tras rasurar y anestesiar la zona donante, se extraen los injertos con un *punch* circular de biopsia de diámetro aproximado de 2 mm (fig. 4), aunque el tamaño puede variar a juicio del cirujano. El motivo de utilizar estos *punches* tan pequeños es que las heridas remanentes curan en 5-6 días por segunda intención, sin necesidad de dar puntos de sutura y dejando solo una cicatriz puntiforme totalmente inapreciable e invisible para el paciente (fig. 5), lo que resulta importante desde el punto de vista estético. Las posibilidades de infección son muy reducidas al ser un tejido muy vascularizado.

Tras su extracción, los injertos son introducidos en un recipiente estéril con suero salino hasta su implantación, que se lleva a cabo a los pocos minutos (fig. 6). Con el fin de disminuir el dolor asociado a las infiltraciones del

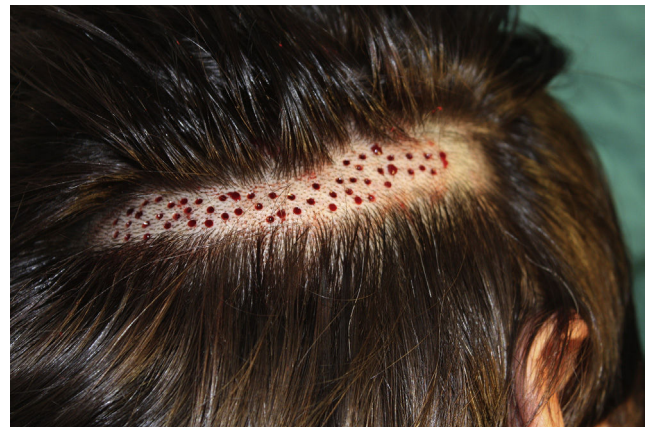

Figura 5 Zona donante del cuero cabelludo tras la extracción de las biopsias *punch*.

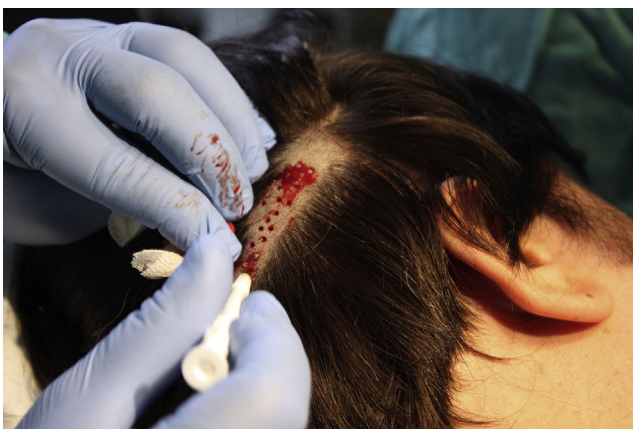

Figura 4 Realización de las biopsias *punch* de cuero cabelludo.

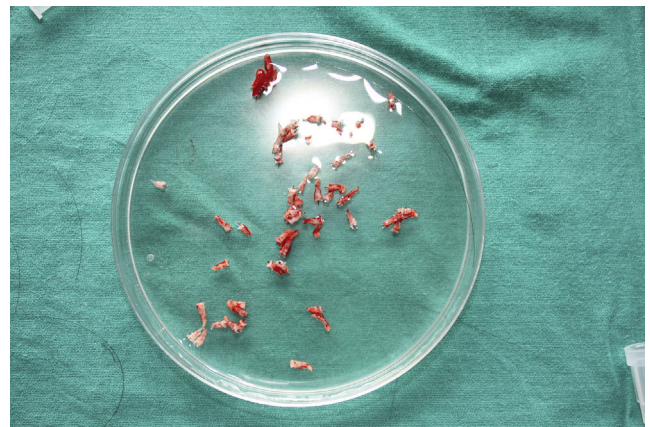


Figura 6 Biopsias *punch* de cuero cabelludo en suero salino fisiológico tras su extracción, previo a la fase de implantación.

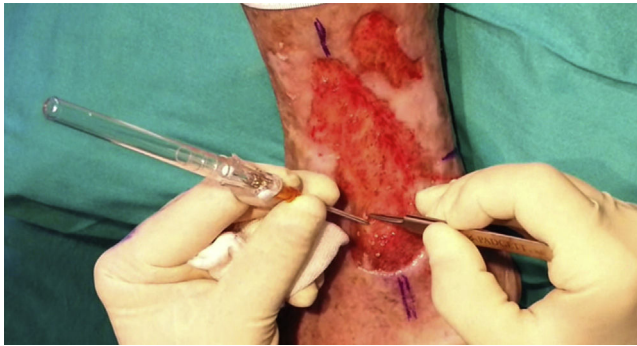


Figura 7 Método de inserción de las biopsias punch en el seno de las úlceras.

anestésico en la periferia de la úlcera, una hora antes del procedimiento se podría aplicar una crema anestésica en oclusión sobre la superficie de esta. Los injertos *punch* se insertan en el interior del tejido de las úlceras realizando una mínima incisión de tamaño acorde las dimensiones del injerto (1,5 mm de diámetro por 3-4 mm de profundidad con un trocar de 14 G). La inserción del injerto se realiza, una por una, con pinzas de punta muy fina (*jeweler forceps* o pinzas de joyero) (fig. 7). La densidad de injertos trasplantados al seno de las úlceras es de aproximadamente 5 injertos/cm², al ser esta la densidad mínima que consideramos adecuada para garantizar la regeneración del tejido⁴⁵, aunque esta densidad puede variar según cada cirujano. Tras finalizar el trasplante la úlcera tratada se cubre durante 4 días con un apósito vaselinado y vendaje de compresión terapéutica. Se recomienda al paciente reposo relativo durante 3-4 días, pero sin necesidad de inmovilización. En las primeras curas es importante retirar los apósitos de forma lenta, y tras humedecerlos con suero fisiológico durante unos minutos previamente con el fin de evitar las adherencias al tejido.

En los trabajos publicados por nuestro grupo hemos observado que aproximadamente a las 18 semanas tras el trasplante se observa la mayor estimulación de la cicatrización de la úlcera. Finalmente resulta interesante destacar que, a pesar de que los injertos implantados en las

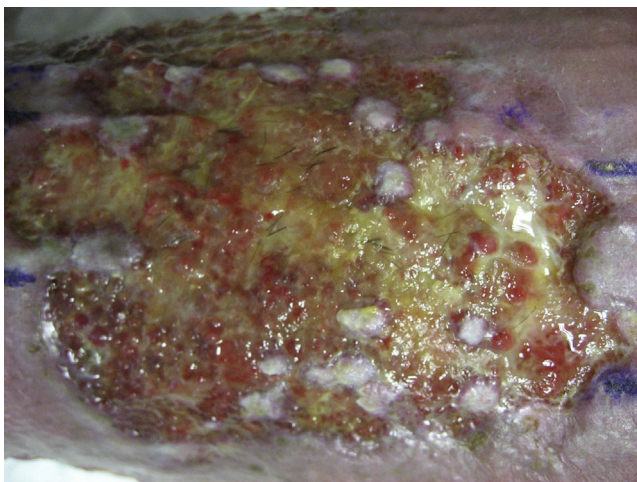


Figura 8 Persistencia de los tallos pilosos en el lecho de la úlcera semanas después del trasplante.

úlceras contienen numerosos folículos terminales, los pelos que salen en las úlceras una vez cicatrizadas son más bien escasos en número (fig. 8). Este hecho también ha sido destacado por otros autores^{47,70}. La explicación posible de este fenómeno es que el microambiente de la úlcera estimula las células foliculares a diferenciarse más en la dirección de la curación de la herida y no tanto en la fabricación del tallo piloso. Esta explicación concuerda con una sugerente teoría propuesta ya hace años por Jahoda et al.⁵⁹, quienes plantearon que la prioridad evolutiva del folículo piloso humano es la curación de las heridas cutáneas y no la producción del tallo piloso, y que la maquinaria celular del folículo piloso, en función de factores microambientales de la piel, debe tomar partido entre producir un tallo piloso o participar en la curación de las heridas.

Conclusiones

Los resultados obtenidos en nuestro estudio demuestran que el trasplante de injertos *punch* de folículos pilosos de cuero cabelludo estimula más la curación de las úlceras venosas crónicas que el trasplante de injertos *punch* de piel sin pelo. El trasplante de folículos pilosos parece ser una alternativa terapéutica eficaz en las úlceras venosas crónicas que no curan con tratamiento convencional. La realización de futuros ensayos clínicos será necesaria para evaluar el perfil de paciente y las características de las úlceras que se pueden beneficiar en mayor medida de este tipo de injertos, así como su uso en úlceras crónicas de otras etiologías.

Conflicto de intereses

Los autores declaran no tener ningún conflicto de intereses.

Bibliografía

1. Jones J, Nelson E. Injertos de piel para úlceras venosas de la pierna. *Cochrane Database Syst Rev.* 2010;2:CD001737.
2. Velasco M. Diagnostic and treatment of leg ulcers. *Actas Dermosifiliogr.* 2011;102:780-90.
3. Alavi A, Sibbald RG, Phillips TJ, Miller OF, Margolis DJ, Marston W, et al. What's new: Management of venous leg ulcers. Treating venous leg ulcers. *J Am Acad Dermatol.* 2016;74:627-40.
4. Barwell JR, Davies CE, Deacon J, Harvey K, Minor J, Sassano A, et al. Comparison of surgery and compression with compression alone in chronic venous ulceration (ESCHAR study): Randomised controlled trial. *Lancet.* 2004;363:1854-9.
5. Nelson EA, Mani R, Thomas K, Vowden K. Intermittent pneumatic compression for treating venous leg ulcers. *Cochrane Database Syst Rev.* 2011;5:CD001899.
6. Jull AB, Arroll B. Pentoxifylline for treating venous leg ulcers (review). *Cochrane database Syst Rev.* 2012;12:CD001733.
7. Margolis D. Pentoxifylline in the treatment of venous leg ulcers. *Arch Dermatol.* 2000;136:1142-3.
8. Salhiyyah K, Senanayake E, Abdel-Hadi M, Booth A, Michaels JA. Pentoxifylline for intermittent claudication. *Cochrane Database Syst Rev.* 2012;1:73.
9. Paquette D, Badiavas E, Falanga V. Short-contact topical tretinoin therapy to stimulate granulation tissue in chronic wounds. *J Am Acad Dermatol.* 2001;45:382-6.
10. Braun LR, Lamel SA, Richmond NA, Kirsner RS. Topical timolol for recalcitrant wounds. *JAMA Dermatol.* 2014;149:2013-5.

11. Tsoukanov Y, Tsoukanov A, Nicolaychuk A. Great saphenous vein transitory reflux in patients with symptoms related to chronic venous disorders, but without visible signs (C0s), and its correction with FFPM treatment. *Phlebology*. 2015;22:18–24.
12. Serra R, Buffone G, de Franciscis A, Mastrangelo D, Vitagliano T, Greco M, et al. Skin grafting followed by low-molecular-weight heparin long-term therapy in chronic venous leg ulcers. *Ann Vasc Surg*. 2012;26:190–7.
13. Serra R, Buffone G, Molinari V, Montemurro R, Perri P, Stillitano DM, et al. Low molecular weight heparin improves healing of chronic venous ulcers especially in the elderly. *Int Wound J*. 2015;12:150–3.
14. Sadler G, Wallace H, Stacey M. Oral doxycycline for the treatment of chronic leg ulceration. *Arch Dermatol Res*. 2012;304:487–93.
15. Del Río Solá M, Antonio J, Fajardo G, Vaquero Puerta C. Influence of aspirin therapy in the ulcer associated with chronic venous insufficiency. *Ann Vasc Surg*. 2012;26:620–9.
16. De Oliveira Carvalho PE, Magolbo NG, de Aquino R, Weller C. Oral aspirin for treating venous leg ulcers. *Cochrane Database Syst Rev*. 2016 Feb 18;2:CD009432.
17. Salazar-Álvarez AE, Riera-del-Moral LF, García-Arranz M, Álvarez-García J, Concepción-Rodríguez NA, Riera-de-Cubas L. Uso de plasma rico en plaquetas para cicatrización de úlceras crónicas de miembros inferiores. *Actas Dermosifiliogr*. 2014;105:597–604.
18. Martínez-Zapata M, Martí-Carvajal A, Solà I, Expósito JA, Bolívar I, Rodríguez L, et al. Autologous platelet-rich plasma for treating chronic wounds. *Cochrane Database Syst Rev*. 2012 Oct 17;10:CD006899, <http://dx.doi.org/10.1002/14651858.CD006899.pub2>
19. Kranke P, Bennett M, Martyn-St. James M, Schnabel A, Debus SE. Hyperbaric oxygen therapy for chronic wounds. *Cochrane Database Syst Rev*. 2012 Apr 18;CD004123, <http://dx.doi.org/10.1002/14651858.CD004123.pub3>
20. Aziz Z, Cullum NA, Flemming K. Electromagnetic therapy for treating venous leg ulcers. *Cochrane Database Syst Rev*. 2013 Feb 28;CD002933, <http://dx.doi.org/10.1002/14651858.CD002933.pub5>
21. Vuerstaek JDD, Vainas T, Wuite J, Nelemans P, Neumann MH, Veraart JC. State-of-the-art treatment of chronic leg ulcers: A randomized controlled trial comparing vacuum-assisted closure (V.A.C.) with modern wound dressings. *J Vasc Surg*. 2006;44:1029–38.
22. Pang K, Bate G, Darvall K, Adam DJ, Bradbury AW. Healing and recurrence rates following ultrasound-guided foam sclerotherapy of superficial venous reflux in patients with chronic venous ulceration. *Eur J Vasc Endovasc Surg*. 2010;40:790–5.
23. Knipp B, Blackburn S, Bloom J, Fellows E, Laforge W, Pfeifer JR, et al. Endovenous laser ablation: Venous outcomes and thrombotic complications are independent of the presence of deep venous insufficiency. *J Vasc Surg*. 2008;48:1538–45.
24. Stoughton J. Venous ablation therapy: Indications and outcomes. *Prog Cardiovasc Dis*. 2011;54:61–9.
25. Głowiczki P, Comerota A, Dalsing M, Eklof BG, Gillespie DL, Głowiczki ML, et al. The care of patients with varicose veins and associated chronic venous diseases: Clinical practice guidelines of the Society for Vascular Surgery and the American Venous Forum. *J Vasc Surg*. 2011;53:25–48S.
26. Richmond N, Maderal A, Vivas A. Evidence-based management of common chronic lower extremity ulcers. *Dermatol Ther*. 2013;26:187–96.
27. Mol MA, Nanninga PB, van Eendenburg JP, Westerhof W, Mekkes JR, van Ginkel CJ. Grafting of venous leg ulcers. An intraindividual comparison between cultured skin equivalents and full-thickness skin punch grafts. *J Am Acad Dermatol*. 1991;24:77–82.
28. Nordström A, Hansson C. Punch-grafting to enhance healing and to reduce pain in complicated leg and foot ulcers. *Acta Derm Venereol*. 2008;88:389–91.
29. Thami GP, Singal A, Bhalla M. Surgical pearl: Full-thickness punch grafting in chronic nonhealing ulcers. *J Am Acad Dermatol*. 2004;50:99–100.
30. Falanga V, Margolis D, Alvarez O, Auletta M, Maggiacomo F, Altman M, et al. Rapid healing of venous ulcers and lack of clinical rejection with an allogeneic cultured human skin equivalent. Human Skin Equivalent Investigators Group. *Arch Dermatol*. 1998;134:293–300.
31. Greer N, Foman N, MacDonald R, Dorrian J, Fitzgerald P, Rutks I, et al. Advanced wound care therapies for nonhealing diabetic. Venous, and arterial ulcers. *Ann Intern Med*. 2013;159:532–42.
32. Abisi S, Tan J, Burnand K. Excision and meshed skin grafting for leg ulcers resistant to compression therapy. *Br J Surg*. 2007;94:194–7.
33. Jankunas V, Bagdonas R, Samsanavicius D, Rimdeika R. The influence of surgical treatment for chronic leg ulcers on the quality dynamics of the patient's life. *Acta Chir Belg*. 2007;107:386–96.
34. Ito M, Liu Y, Yang Z, Nguyen J, Liang F, Morris RJ, et al. Stem cells in the hair follicle bulge contribute to wound repair but not to homeostasis of the epidermis. *Nat Med*. 2005;11:1351–4.
35. Langton AK, Herrick SE, Headon DJ. An extended epidermal response heals cutaneous wounds in the absence of a hair follicle stem cell contribution. *J Invest Dermatol*. 2008;128:1311–8.
36. Levy V, Lindon C, Zheng Y, Harfe BD, Morgan BA. Epidermal stem cells arise from the hair follicle after wounding. *FASEB J*. 2007;21:1358–66.
37. Ansell DM, Klopper JE, Thomason H, Paus R, Hardman MJ. Exploring the 'hair growth-wound healing connection': Anagen phase promotes wound re-epithelialization. *J Invest Dermatol*. 2011;131:518–28.
38. Baquerizo Nole KL, Kirsner RS. Hair follicles and their potential in wound healing. *Exp Dermatol*. 2015;24:95–6.
39. Lau K, Paus R, Tiede S, Day P, Bayat A. Exploring the role of stem cells in cutaneous wound healing. *Exp Dermatol*. 2009;18:921–33.
40. Stojadinovic O, Ito M, Tomic-Canic M. Hair cycling and wound healing: To pluck or not to pluck? *J Invest Dermatol*. 2011;131:292–4.
41. Ito M, Cotsarelis G. Is the hair follicle necessary for normal wound healing? *J Invest Dermatol*. 2008;128:1059–61.
42. Takeo M, Lee W, Ito M. Wound healing and skin regeneration. *Cold Spring Harb Perspect Med*. 2015;5:a023267.
43. Leirós GJ, Kusinsky AG, Drago H, Bossi S, Sturla F, Castellanos ML. Dermal papilla cells improve the wound healing process and generate hair bud-like structures in grafted skin substitutes using hair follicle stem cells. *Stem Cells Transl Med*. 2014;3:1209–19.
44. Plikus M, Guerrero-Juarez C, Treffeisen E, Gay D. Epigenetic control of skin and hair regeneration after wounding. *Exp Dermatol*. 2015;24:167–70.
45. Jiménez F, Garde C, Poblet E, Jimeno B, Ortiz J, Martínez ML, et al. A pilot clinical study of hair grafting in chronic leg ulcers. *Wound Repair Regen*. 2012;20:806–14.
46. Martínez-Martínez M, Escario-Travesedo E, Jimenez-Acosta F. Healing of recalcitrant chronic venous leg ulcers by punch grafts harvested from the scalp. *Dermatologic Surg*. 2015;41:1085–7.
47. Liu J, Zhao K-B, Feng Z, Qi F. Hair follicle units promote reepithelialization in chronic cutaneous wounds: A clinical case series study. *Exp Ther Med*. 2015:25–30.
48. Weyandt GH, Bauer B, Berens N, Hamm H, Broecker EB. Split-skin grafting from the scalp: The hidden advantage. *Dermatol Surg*. 2009;35:1873–9.

49. Bishop GH. Regeneration after experimental removal of skin in man. *Am J Anat.* 1945;76:153–81.
50. Brown JB, McDowell F. Epithelial healing and the transplantation of skin. *Ann Surg.* 1942;115:1166–81.
51. Martinot V, Mitchell V, Fevrier P, Duhamel A, Pellerin P. Comparative study of split thickness skin grafts taken from the scalp and thigh in children. *Burns.* 1994;20:146–50.
52. Olascoaga A, Vilar-compte D, Poitevin-Chaco A. Wound healing in radiated skin: Pathophysiology and treatment options. *Int Wound J.* 2008;5:246–57.
53. Rittié L, Sachs DL, Orringer JS, Voorhees JJ, Fisher GJ. Eccrine sweat glands are major contributors to reepithelialization of human wounds. *Am J Pathol.* 2013;182:163–71.
54. Okuda S. Clinical and experimental studies of transplantation of living hairs. *Jpn J Dermatol Urol.* 1939;46:135–8.
55. Yang C-C, Cotsarelis G. Review of hair follicle dermal cells. *J Dermatol Sci.* 2010;57:2–11.
56. Jaks V, Kasper M, Toftgård R. The hair follicle—a stem cell zoo. *Exp Cell Res.* 2010;316:1422–8.
57. Woo W, Oro A. Snapshot: Hair follicle stem cells Wei-Meng. *Cell.* 2011;146:334–42.
58. Jahoda CA, Oliver RF, Reynolds AJ, Forrester JC, Gillespie JW, Cserhalmi-Friedman PB, et al. Trans-species hair growth induction by human hair follicle dermal papillae. *Exp Dermatol.* 2001;10:229–37.
59. Jahoda C, Reynolds A. Hair follicle dermal sheath cells: Unsung participants in wound healing. *Lancet.* 2001;358:1445–8.
60. Higgins CA, Roger M, Hill R, Ali-Khan AS, Garlick JA, Christiano AM, et al. Multifaceted role of hair follicle dermal cells in bioengineered skins. *Br J Dermatol.* 2016 Sep 28, <http://dx.doi.org/10.1111/bjd.15087> [Epub ahead of print].
61. Sun B, Saprashvili Z, Khavari P. Advances in skin grafting and treatment of cutaneous wounds. *Science.* 2014;346:941–4.
62. Jimenez F, Poblet E, Izeta A. Reflections on how wound healing-promoting effects of the hair follicle can be translated into clinical practice. *Exp Dermatol.* 2014;24:91–4.
63. Narushima M, Mihara M, Yamamoto Y, Iida T, Koshima I, Matsu-moto D. Hair transplantation for reconstruction of scalp defects using artificial dermis. *Dermatologic Surg.* 2011;37:1348–50.
64. Navsaria H, Ojeh N, Moiemem N, Griffiths MA, Frame JD. Reepithelialization of a full-thickness burn from stem cells of hair follicles micrografted into a tissue-engineered dermal template (Integra). *Plast Reconstr Surg.* 2004;113:978–81.
65. Zakine G, Mimoun M, Pham J, Chaouat M. Reepithelialization from stem cells of hair follicles of dermal graft of the scalp in acute treatment of third-degree burns: First clinical and histologic study. *Plast Reconstr Surg.* 2012;130:42e–50e.
66. Martínez-Martínez ML, EscarioTravesedo E, Poblet Martínez E, Sánchez Jimenez D, Buchón F, Izeta A, et al. Hair follicle-containing punch grafts accelerate chronic ulcer healing: A randomized controlled trial. *J Am Acad Dermatol.* 2016;75:1007–14.
67. Van Scott E, Reinertson R, Steinmuller R. The growing hair roots of the human scalp and morphologic changes therein following amethopterin therapy. *J Invest Dermatol.* 1957;29:197–204.
68. Díaz-Flores L, Gutiérrez R, García MP, Sáez FJ, Díaz-Flores L Jr, Valladares F, et al. CD34+ stromal cells/fibroblasts/fibrocytes/telocytes as a tissue reserve and a principal source of mesenchymal cells. Location, morphology, function and role in pathology. *Histol Histopathol.* 2014;29:831–70.
69. Fox JD, Baquerizo Nole KL, Van Driessche F, Yim E, Nusbaum B, Jimenez F, et al. Optimizing skin grafting using hair-derived skin grafts: The healing potential of hair follicle pluripotent stem cells. *Wounds.* 2016;28:99–101.
70. Yang Z, Liu J, Zhu N, Qi F. Comparison between hair follicles and split-thickness skin grafts in cutaneous wound repair. *Int J Clin Exp Med.* 2015;8:15822–7.